

O'ZBEKISTON RESPUBLIKASI MADANIYAT VA  
SPORT ISHLARI VAZIRLIGI

O'ZBEKISTON DAVLAT JISMONIY TARBIYA  
INSTITUTI

**SAFAROVA D.D.**

**ANATOMIYA**

Darslik, II tom

TOSHKENT – 2017

Muallif:

*Safarova Dilbar Djamalovna – biologiya fanlari  
nomzodi, professor.*

Taqrizchilar:

*Mirsharapov O'.M. – tibbiyot fanlari doktori,  
professor*

*Yuldashev A.Yu. – tibbiyot fanlari doktori,  
professor.*

Mazkur darslik jismoniy tarbiya institutlari va pedagogika universitetlarining jismoniy tarbiya fakultetlari talabalari uchun mo'ljallangan.

Mazkur darslik O'zbekiston Respublikasi Madaniyat va sport ishlari vazirligining ilmiy-uslubiy kengashi tomonidan nashr etishga tavsiya etilgan.

## **SPLANXNOLOGIYA – ICHKI A’ZOLAR**

### **HAQIDA TA’LIMOT**

Tana bo’shliklarida joylashgan a’zolarga ichki a’zolar deyiladi. Ichki a’zolarga ovqat-hazm, nafas olish, siydik-tanosil va endokrin tizimlari kiradi. Bu tizimlarning a’zolari modda almashtirish jarayonlarida ishtirok etadilar. Ovqat hazm qilish tizimi organizmga tushgan trofik moddalarni qayta ishlashi natijasida, to’qimalar o’zlashtira oladigan holigacha yetkazadi, hazm bo’lmagan moddalarni esa organizmdan tashqariga ajratadi. Nafas olish tizimi organizmga kislorodni yetkazish, karbonat angidridni esa chiqarish vazifasini bajaradi. Modda almashinuvi natijasida hosil bo’lgan oxirgi mahsulotlar siydik ajratish a’zolari orqali chiqariladi. Jinsiy tizim generativ va endokrin funksiyalarni bajaradi. Bu ikki xil asosiy funksiyalari bir-biri bilan bog’liq bo’lib jinsiy hujayralarni va organizm uchun muhim bo’lgan jinsiy gormonlar ishlab chiqaradi. Organizm regulyatsiyasida ishtirok etadigan, biologik aktiv moddalarni – gormonlarni ishlab chiqaradigan a’zolar endokrin yoki ichki sekretiya bezlari deyiladi.

Gormonlar qon tarkibida bo'lib, butun organizmga tarqaladi va a'zolarining ishiga yoki jarayonlariga qo'zg'atuvchi yoki tormozlovchi muayyan ta'sirot ko'rsatadi.

## HAZM A'ZOLARI TIZIMI

### Ovqat hazm qilinishining mohiyati

Ovqat hazm tizimiga mansub a'zolar zimmasiga bir necha muhim funksiyalarni bajarish yuklatilgan. Ularning asosiysi – ovqat hazm qilishdir. Ovqat hazm qilishning mohiyatini tashqi muhitdan qabul qilinadigan ozuqa moddalarning mexanik va kimyoviy yo'l bilan parchalanishi va ichki muhitga so'rilishi tashkil qiladi. Hazm qilish jarayonida ozuqa moddalarning ichak shilliq qavati orqali ichki muhitga so'rilishining eng asosiy sharti – yuqori molekulari oqsillar aminokislotalargacha, yog'larning glitserin va yog' kislotalarigacha, uglevodlarning monosaxaridlarigacha parchalanishidir. Shu darajagacha parchalanmay qolgan oqsil qoldiqlari, yog'lar yoki uglevodlar ichki muhitga so'rilmaydi va tashqariga chiqarib yuboriladi.

Hazm a'zolari tizimining yana bir muhim funksiyasini ularning endokrin hujayralari faoliyati tashkil etadi. Hazm a'zolari tarkibida joylashgan ko'p turdagi hujayralar tomonidan ishlab chiqaradigan gormonlar organizmda umumiy ta'sirotda ega bo'lmay, balki aynan shu a'zoldagi mahalliy jarayonlarni, ya'ni mikrotsirkulyator tizim ishini, hujayralarning ko'payishi, voyaga

yetishishi va faoliyat ko'rsatishi jarayonlarini organizm talablariga mos ravishda boshqarish ta'sirotiga egadir.

Hazm a'zolari tizimining uchinchi muhim funksiyasini esa ularning ichki muhitga tashqi muhitdan yot moddalar va antigenlar kirishidan himoya qilish va mahalliy immun javobni amalga oshirishdan iboratdir. Hazm a'zolarining shilliq qavati immun hujayralarga boy bo'lib, antigenlarga qarshi immun javobni to'liq amalga oshirishga qodirdir. Shilliq qavatlarning immunologik faoliyati organizm umumiy immun tizimi faoliya-tining muhim tarkibiy qismi hisoblanadi.

Hazm a'zolari ajratuv funksiyasini ham bajaradilar. Ichki muhitdagi moddalar almashinuvining chiqindi hosilalari yoki organizm uchun zararli moddalarni buyraklar va ter bezlari qoniqarli ravishda tashqi muhitga chiqara olmagan taqdirda, ular qisman hazm a'zolari shilliq qavatlari orqali ajratish imkoniyati bor. Ammo, moddalar almashinuvining ba'zi hosilalari ichki muhitdan faqat hazm a'zolari orqali chiqariladi. Masalan, taloqda nobud bo'lgan eritrotsitlardagi gemoglo-binning parchalanishi tufayli paydo bo'ladigan hosilalari (bilirubin) asosan jigar orqali o't suyuqligi tarkibida tashqi muhitga ajratiladi. Shu sababli jigar shikastlanganda ichki muhitda bilirubin miqdori keskin ortib ketib, organizmning zaharlanishiga va «sariqlik kasalligi» kelib chiqishiga sababchi bo'ladi.

Ovqatni hazm qilish jarayonini amalga oshirish uchun zarur fermentlar ko'plab maxsus bezlar tomonidan ishlab chiqariladi. Fermentlar oqsilli tabiatiga ega bo'lgan kimyoviy jihatdan faol moddalar bo'lib, ularning har biri ovqat tarkibidagi yuqori molekularli oqsil, yog' yoki uglevod molekularini parchalash xususiyatiga egadirlar.

Turli xususiyatli hazm fermentlari turli bezlarning, ya'ni so'lak bezlari, me'da devori bezchalari, me'da osti bezining ekzokrin qismi va ichak devoridagi mayda bezchalar faoliya-tinging hosilalaridir. Har bir ferment muayyan funktsiya bajaradi va faqat o'ziga xos modda yoki moddalar guruhiga ta'sir ko'rsatadi. Masalan, faqat oqsillarga ta'sir etuvchi fermentlarni proteazalar deyiladi. Bu guruhga pepsin, jelatinaza, ximozin, tripsin, enterokinaza kabi fermentlarni misol qilib ko'rsatish mumkin. Yog'larni parchalaydigan fermentlar lipazalar deb nomlanadi. Ammo, yog'lar lipazalar tomonidan to'liq parchalanishi uchun ularga o't suyuqligi ta'sir etib, yog'larni emulsiyaga, ya'ni bir-biriga qayta qo'shib katta tomchi hosil qila olmay-digan nihoyatda mayda yog' tomchilariga aylantirib berishi zarur. Me'da osti bezining shira tarkibidagi lipazalar ta'siri jihatdan ayniqsa faol hisoblanadi. Uchinchi guruh fermentlarga karbogidrazalar misol bo'la oladi. Karbogidrazalar uglevodlarni parchalaydi. Ularni soni juda ko'p bo'lib, ularning har biri aynan uglevodlarga

ta'sir etishi bilan, yoki parchalanish jarayoniga ketma-ket va ma'lum yo'nalishda ta'sir etishi bilan ta'riflanadi. Masalan, uglevodlarni boshlang'ich parchalanish jarayoni og'iz bo'shlig'ida so'lak tarkibidagi amilaza va maltaza ta'sirida boshlanadi. Uglevodlarning to'liq parchalanishi esa ichaklarda me'da osti bezining shirasi tarkibidagi amilaza maltoza, laktaza fermentlari ta'sirida amalga oshiriladi.

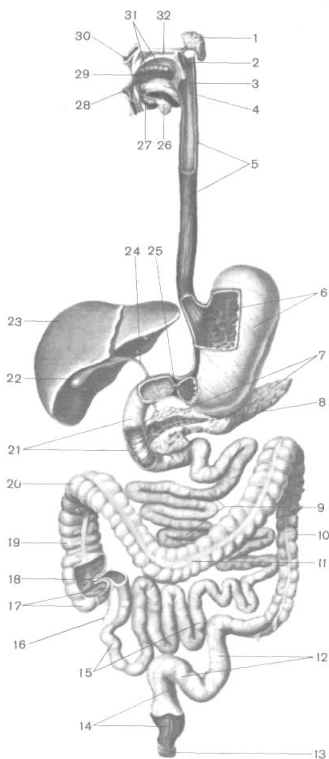
### **Hazm tizimining tarkibi**

Hazm tizimi hazm nayi va parenximotoz a'zolaridan tarkib topgan. Hazm nayini og'iz bo'shlig'i, halqum, qizil-o'ngach, me'da, ingichka va yo'g'on ichaklar tashkil qiladi. Parenximatoz a'zolarga so'lak bezlari, me'da osti bezi va jigar kiradi (1-rasm).

Hazm naychasining uzunligi 7-8 *m* ga teng bo'lib, 3 bo'limdan tashkil topgan. Oldingi bo'lim og'iz bo'shlig'i, halqum va qizilo'ngachdan iborat. Bu a'zolar bosh, bo'yin va ko'krak qafasida joylashgan bo'lib, to'g'ri yo'nalishga ega. Oldingi bo'lim a'zolari ovqatni chaynash, so'lak bilan namlash va ovqat luqmasini shakllantirish, yutish va qizilo'ngach orqali me'daga yetkazish vazifasini bajaradi. So'lak tarkibidagi amilaza ta'sirida uglevodlar qisman parchalanadi, lizotsim esa bakteritsid ta'sir kuchiga ega. Til tarkibidagi ta'm bilish piyozchalari ta'm bilish a'zosini tashkil qilib, ovqatning nordon, achchiq, shirin va sho'r



ta'mlarini sezish imkoniyatiga ega. Shilliq pardaning og'iz bo'shlig'i bilan halqum chegarasida limfoid hujayralarning yirik



1-rasm. Hazm tizimining tuzilish sxemasi

- 1 – quloq oldi bezi, 2 – yumshoq tanglay, 3 – halqum, 4 – til, 5 – qizilo'ngach,  
6 – me'da, 7 – me'da osti bezi, 8 – me'da osti bezining chiqaruv yo'li,  
9 – och ichak, 10 – tushuvchi chambar ichak, 11 – ko'ndalang chambar ichak,

12 – sigmasimon ichak, 13 – to'g'ri ichakning tashqi sfinkteri, 14 – to'g'ri ichak, 15 – yonbosh ichak, 16 – chuvalchangsimon o'simta (appendiks),  
17 – ko'r ichak, 18 – yonbosh ko'richakli qopqoq, 19 – ko'tariluvchi chambar ichak, 20 – chambar ichakning o'ng (jigar sohasidagi) burma, 21 – o'n ikki barmoqli ichak, 22 – o't pufagi, 23 – jigar, 24 – jigarning umumiy o't yo'li,  
25 – me'daning kirish qismidagi sfinkteri, 26 – jag' osti bezi, 27 – til osti bezi, 28 – pastki lab, 29 – og'iz bo'shlig'i, 30 – yuqorigi lab, 31 – tishlar, 32 – qattiq tanglay.

to'dalari joylashib, ular murtaklarni hosil qiladi. Ular orasida til, halqum, tanglay va hiqildoq murtaklari tafovut qilinadi. Bu murtaklarning jami Pirogov limfoepitelial halqasi deyiladi. Halqa tarkibidagi limfoid to'qima hujayralari ovqat bilan og'izga tushgan mikroorganizmlar va antigenlarni fagotsitoz qilish xususiyatiga ega bo'lib, organizmga kirib kelayotgan antigenlar haqidagi axborotni immun tizimga yetkazadigan birinchi bosqichni tashkil etadilar. Og'iz bo'shlig'idan ovqat halqumga o'tadi. Halqum nafas va ovqat yo'llari o'zaro kesishadigan a'zodir. Halqumning davomi qizilo'ngach bo'lib, ko'krak qafasida ko'ks oralig'ining orqasidan o'tadi, diafragma uzra o'tib, me'daga ulanadi. Qorin bo'shlig'ida hazm naychasi kengayadi va me'dani hosil qiladi. Me'dadan so'ng ingichka ichakning bo'limlari – o'n ikki barmoqli ichak, och va yonbosh ichak ketma-ket davom etadi.

Me'da, ingichka ichak, jigar va me'da osti bezlari hazm tizimining o'rta bo'limini tashkil qiladi. Hazm tizimining o'rta bo'limida ovqat hazm qilish va ichki muhitga so'rilish jarayoni to'liq amalga oshiriladi. Parchalangan oqsillar aminokislotalar holida, uglevodlar – oddiy qandlar asosan glyukoza holida qon tomir kapillyarlariga, parchalangan yog'lar – glitserin va yog' kislotalar holida limfa tomirlariga o'tadi va so'ng butun organizmga tarqaladi.

Hazm yo'lining orqa bo'limi yo'g'on ichakdan tashkil topgan. Yo'g'on ichak ikki asosiy bo'limdan, chambar va to'g'ri ichakdan iborat. Yo'g'on ichakda so'rilish jarayoni asosan tugallanadi va bu yerda suv so'riladi va najas massasi shakllanadi. Hazm bo'lmagan moddalar to'g'ri ichak orqali tashqariga ajratiladi.

Og'iz bo'shlig'i ovqat hazm qilish kanalining boshlang'ich qismidir. Og'iz bo'shlig'i dahlizga va haqiqiy bo'shlig'iga ajraladi. Og'iz dahlizi tashqi tomondan lunj va lablar bilan, ichki tomondan milk va tishlar bilan chegaralanib turadigan tor yoriq shaklida bo'ladi.

Haqiqiy og'iz bo'shlig'i yuqoridan qattiq va yumshoq tanglay bilan, pastdan og'iz diafragmasi va yon tomonlaridan lujlar bilan chegaralanib turadi.

Og'iz bo'shlig'idan halqumga o'tish tegishli, ya'ni bo'g'iz yuqori tomondan tanglay chodiri, yon tomonlardan tanglay ravoqlari, pastki tomondan tilning orqa yuzasi va til ildizi bilan chegaralangan.

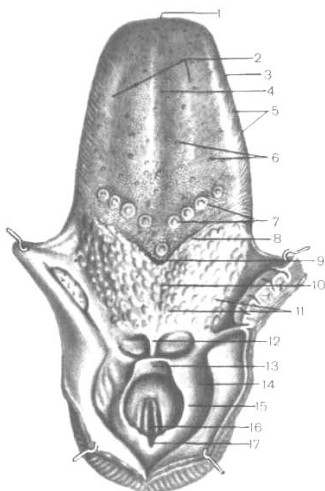
## **TIL**

Til muskuli a'zo bo'lib, ovqat moddalarining shakllanishida, yutishda ishtirok etadi. Bundan tashqari til ta'm biluvchi a'zo va nutqda bevosita faol qatnashadi. Til uch qismdan iborat: oldingi toraygan qismi – til uchi, o'rta qismi – til cho'qqisi va orqa qismi – til ildizi deyiladi (2-rasm).

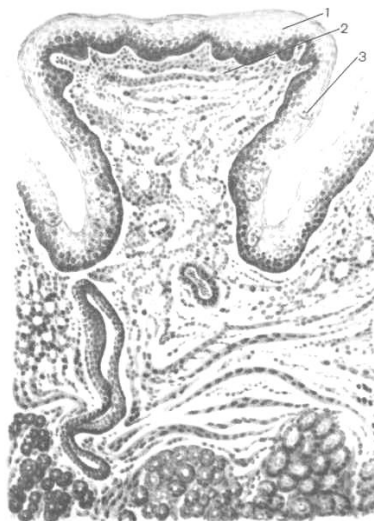Tilda ustki yuza va pastki yuza farqlanadi. Til devori asosan uch qobiqdan iborat: shilliq qobiq, muskul qobiq va adventitsiya qobig'i. Faqat til ildizi sohasida shilliq qobiq ostida shilliq osti qatlami joylashadi, so'ng muskul va adventitsiya qobiqlari tafovut qilinadi. Shu tufayli til harakatchan bo'ladi. Tilning shilliq qobig'i ko'p qavatli yassi muguzlanmaydigan epiteliydan iborat. Shilliq qobiq yuzasida so'rg'ichlar joylashgan. Shakli jihatidan ipsimon, konussimon va tarnovsimon so'rg'ichlar epiteliysida ta'm bilish a'zolari – ta'm bilish piyoz-chalari joylashgan.

Til muskullari xususiy va skelet muskullariga bo'linadi. Skelet muskullari skelet suyaklaridan boshlanib, tilga tutashadi. Ular quyidagilardir:

1. Engak til osti muskuli – tolalari qisqarganda pastga va orqaga tortadi.



2-rasm.



3-

rasm.

2-rasm. Til va halqumning hiqildoqli qismi.

- 1 – tilning uchi, 2 – tilning tanasi, 3 – tilning cheti, 4 – tilning o'rta egati,  
 5 – bargsimon so'rg'ichlar, 6 – zamburug'simon so'rg'ichlar, 7 – tarnovsimon so'rg'ichlar, 8 – chegara egati, 9 – tilning ko'r teshigi, 10 – tilning ildiz qismi, 12 – til murtagi, 12 – til-hiqildoq usti burmasi, 13 – hiqildoq usti tog'ayi,  
 14 – noksimon cho'ntak, 15 – cho'michsimon-hiqildoq usti burmasi,  
 16 – tovush yorig'i, 17 – cho'michsimonaro o'ymasi.

3-rasm. Tilning tarnovsimon so'rg'ichi. Ta'm bilish  
piyozchasi

(I.V. Almazov va L.S. Sutulov atlasidan olingan).

*1 – ko'p qavatli yassi muguzlanmaydigan epiteliy, 2 – shilliq  
pardaning xususiy qavati, 3 – ta'm bilish piyozchasi.*

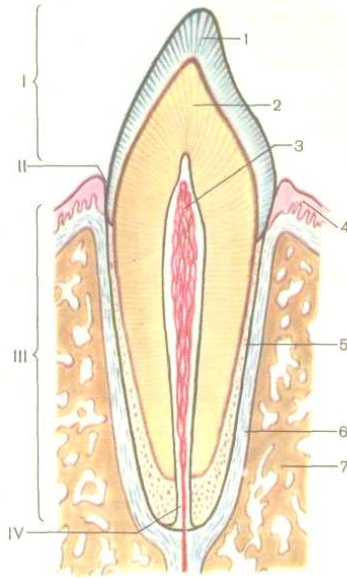
2. Bigiz til muskuli – tolalarning bir tomonlama qisqargan tilni yonga tortadi, ikki tomonlama qisqarishi tilni orqaga va yuqoriga tortadi.

3. Til osti muskuli – tilni pastga va orqaga tortadi. Tilning xususiy muskullari uch xil – bo'ylama, ko'ndalang va tik yo'nalishda muskul tolalari joylashadi.

### **Tishlar**

Tishlar ovqatni chaynashda, so'zlarni to'g'ri talaffuz etishda ishtirok etadi.

Tishlar jag' kattakchalari – alveolalar ichida komfizis yo'l bilan birikadi. Sut tishlar va doimiy tishlar bir-biridan farqlanadi. Sut tishlar 20 ta, doimiy tishlar esa 32 ta bo'lib, yuqori va pastki jag'larda 16 tadan joylashadi. Tishlar qatorining har qaysi yarmida 8 ta: 2 ta kurak, 1 ta qoziq, 2 ta kichik oziq tish bor.



4-rasm. Tishning tuzilish sxemasi

1 – tish emali, 2 – dentin, 3 – tishning pulpasi, 4 – tish milki,  
5 – sement, 6 – periodont, 7 – suyak, I – tish koronkasi, II – tish  
bo'yinchasi, III – tish ildizi, IV – tish ildizining kanali.

Tishda uchta qism: koronkasi, bo'yinchasi va ildizi bilan tafovut etiladi. Koronka tishning milkidan chiqib turadigan qismidir. Tishning toraygan qismi – bo'yinchasi, milk bilan qoplangan. Katakka kirib turgan tish joyi – ildizi deyiladi. Tish koronkasi emal bilan qoplangan. Emal ostida suyak to'qimaga o'xshash dentin joylashgan.

Tishning markazida pulpa joylashgan. Pulpa siyrak tolali biriktiruvchi to'qimadan iborat bo'lib, pulpada qon tomirlar va nervlar joylashgan. Tish bo'yinchasi va ildizi sement modda-sidan iborat.

### **So'lak bezlari**

Og'iz bo'shlig'ida kichik so'lak bezlari va 3 ta katta so'lak bezlari bilan tafovut qilinadi. Katta so'lak bezlarga quloq osti bezi, til osti bezi va jag' osti bezlari kiradi. So'lak bezlari tuzilish jihatidan murakkab alveolalar – naysimon bezlar guruhiga kiradi. Alveolalar – sekret moddalar ishlab chiqaruvchi oxirgi bo'limlar. Naychalar – chiqaruv naylar bo'lib, bular orqali ishlab chiqarilgan mahsulot – sekret harakatlanib, og'iz bo'shlig'iga chiqariladi va uchta bezning sekretini qo'shib, so'lakni hosil qiladi. Bezlar ishlab chiqargan sekret tarkibiga ko'ra seroz, shilliq moddalar ishlab chiqaruvchi bezlar va aralash bezlarga bo'linadi.

**Quloq osti bezi** – og'irligi 25-30 gr, pastki chegarasi pastki jag'ning burchagidan boshlanib, tashqi quloqning oldigacha yetib boradi. Bezning markaziy nayi lunj muskulini teshib o'tib, og'iz bo'shlig'ida yuqori jag'dagi ikkinchi katta oziq tishlar qarshisida ochiladi. Quloq osti bezi oqsili tarkibiga ega bo'lgan sekret ishlab chiqaradi.

**Til osti bezi** – og'irligi 5 gr, uglevodli tarkibga ega bo'lgan shilliq moddalar ishlab chiqaradi. Til osti bezi og'iz diafragmasi



sohasida, uni qoplovchi shilliq parda ostida joylashadi. Bu bez ham alveolyar naysimon tuzilishga ega. Umumiy chiqaruv nayi til ostidagi burmaga ochiladi.

**Hazm a'zolarining joylashuvi**  
**“Halqum, qizilo'ngach va me'da”**

A'zo	Golotopiyasi yoki joylashuvi	Skeletopiya yoki skeletga nisbatan joylashishi	Sintopiya yoki qo'shni a'zolarga munosabati	Qorinpardaga nisbatan joylashishi
Halqum	Bosh va bo'yin sohasida	Kalla skeletining asos qismi-da I va IV bo'yin umurtqalar ro'parasida	Old tomondan burun bo'shlig'i, og'iz bo'shlig'i, hiqildoq. Orqa tomondan bo'yin umurtqalari va bo'yinning chuqur muskullari. Yon tomondan tomirli nerv tutami.	
Qizil-o'ngach	Bo'yin, ko'krak va qorin bo'shliqlari	Yuqori chegarasi – VI bo'yin umurtqasi. Pastki chegarasi XI ko'krak umurtqasi.	Orqa tomondan: umurtqa pog'onasi. Old tomondan: traxeya, chap bronx, yurak, qisman aorta.	Adventitsiya par-dasi bilan qoplan-gan.
Me'da	3/4 qismi chap qovurg'a	Me'daning kirish qismi XI ko'krak umurtqasining ro'-	Me'daning kirish va chiqish qismlari jigarga: me'da gumbaziga, diafrag-maga; orqa	Qorin bo'shlig'i ichida

	soha-sida, 1/3 qismi qorin usti soha-sida.	parasida, chiqish qismi XII ko'krak umurtqasi bilan I bel umurtqasi ro'parasida.	yuzasi taloqqa, me'da osti beziga, chap buyrakga tegib turadi.	joylashgan.
--	---	---	---	-------------

**Jag' osti bezi** – og'irligi 15 gr bo'lib, jag' osti chuqurchasida joylashgan. Oxirgi sekretor bo'limlarida aralash – oqsil uglevodli sekret ishlab chiqaradi. Umumiy chiqaruv nayi ham til ostiga ochiladi.

1-jadvalda hazm qilish tizimini umumiy tuzilish prinsipi tavsiya etiladi.

1. Og'iz dahlizi.

2. Og'iz bo'shlig'i: xususiy og'iz bo'shlig'i jag' osti bezi, til osti bezi, til, tishlar.

3. Bosh va bo'yin sohasi, halqum.

4. Bo'yin, ko'krak va qorin bo'shlig'i – qizilo'ngach

### **Halqum**

**Halqum** – konussimon shaklga ega bo'lgan muskulli a'zo bo'lib, ovqat yutish va nafas olishda ishtirok etadi. Halqumda 3 ta qism: burun, og'iz va kekirdak qismlari ajratiladi.

Burun qismi ikkita teshik – xoanalar yordamida burun bo'shlig'i bilan tutashadi.

Og'iz qismi teshigi yordamida og'iz bo'shlig'i bilan tutashadi. Halqumning kekirdak qismi kekirdakka kiradigan joyida kekirdak qopqog'i bilan chegaralanib turadi. Ovqat yutish vaqtida kekirdak qopqog'i orqali kekirdak teshigi yopiladi.

Halqum bo'shlig'iga umumiy 7 ta teshik ochiladi – ikkita xoanalar, ikkita eshitish naychalari, hiqildoq, og'iz va qizil-

o'ngach bo'shliklarining teshiklari. Ovqat yutilganda oltita teshik berkilib, faqat qizilo'ngach teshigi ochilgan holda bo'ladi va ovqat halqumdan qizilo'ngachga o'tadi.

Halqumning ichki yuzasi shilliq parda bilan qoplangan. Shilliq parda ko'p qavatli epiteliy bilan qoplangan bo'lib, shilliq parda chuqurchalari orasida limfoid to'qimadan iborat. Fibroz parda yordamida halqum kalla suyagining asosiga birikadi. Fibroz parda ostida esa muskul va adventitsiya pardalari joylashadi. Halqumning muskullari uchta: halqumni qisuvchi yuqorigi, o'rta va pastki ko'ndalang yo'nalgan muskullardan iborat. Halqumning ko'ndalang qisuvchi muskullar uzunasiga joylashgan muskullar gruppasiga nisbatdan yaxshi rivojlangan.

### **Qizilo'ngach**

Qizilo'ngach halqumning davomi bo'lib, yuqori chegarasi VI bo'yin umurtqasiga to'g'ri keladi, pastki chegarasi esa XI ko'krak umurtqa ro'parasida joylashadi. Qizilo'ngach IV va VII ko'krak umurtqalari oldida chap bronx bilan kesishib, uning orqasidan o'tadi, pastki qismida bu munosabat o'zgaradi. Qizilo'ngach ko'krak qafasidan o'tadi, diafragma orqali qorin bo'shlig'ida me'daga ochiladi. Shu sababli, qizilo'ngach 3 qismga: bo'yin, ko'krak va qorin qismiga bo'linadi. Qizilo'ngach davomida uchta qismga torayishi ham farqlanadi.

Qizilo'ngach devori shilliq parda, shilliq osti qatlami, muskul parda va adventitsiya pardalaridan iborat.

## **ME'DA**

Me'da embrion hayotining to'rtinchi haftasida paydo bo'ladi, ikkinchi oyiga borib me'daning asosiy bo'limlari shakllanadi. Me'da devorini tashkil etuvchi pardalar turli embrional varaqlardan rivojlanadi: shilliq pardasi – entodermadan, muskul pardasi esa – mezodermadan rivojlanadi.

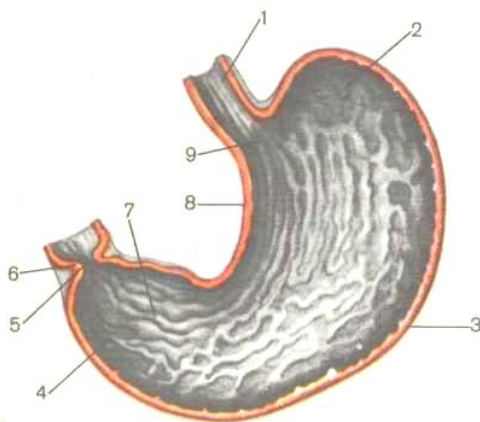
Me'da organizmda bir qancha funksiyalarni bajaradi. Yutilgan ovqat me'dada to'planadi, maydalanadi, harakatlanadi, so'riladi. Me'da devori orqali qand moddalar, spirt, suv va tuzlar so'riladi, bundan tashqari ekskretor, sekretor va endokrin funksiyalarni ham o'taydi. Me'dada antianemik omil ishlab chiqariladi. Bu maxsus modda bo'lib, ovqat tarkibidagi V<sub>12</sub> vitaminini o'zlashtirishga yordam beradi. Me'daning asosiy funksiyasi – bu me'da shirasini ishlab chiqarish. Me'da shirasi tarkibida pepsin, ximozin, lipaza kabi fermentlar, shuningdek xlorid kislota va shilliq moddalar tafovut etiladi.

Me'da qorin bo'shlig'ining yuqori qismida, chap qovurg'a sohasida, diafragmaning chap gumbazi tagida joylashadi. Katta odamlarda me'da hajmi yegan ovqatiga va ichgan suyuqlik miqdoriga qarab o'zgaruvchan bo'ladi va 1,5-4 litrni tashkil etadi.

Me'daning oldi va orqa devorlari tafovut etiladi. Bu ikki devor yuqori va pastki tomonga bir-biri bilan qo'shilib, katta va kichik egriklarni hosil qiladi.

Me'da quyidagi qismlardan tuzilgan:

1. Me'daning kirish qismi yoki kardial qismi – qizilo'ngachni me'da bilan qo'shilgan joyi deb belgilangan. Kardial teshik X-XI ko'krak umurtqalari ro'parasida, chiqish teshigi – XII ko'krak-I bel umurtqasi ro'parasida joylashgan. Me'da tubi – diafragmaning chap gumbaziga yondoshib, me'daning eng yuqori qismidir.



5-rasm. Me'daning ichki yuzasi (uzunasiga yo'nalgan kesma).

- 1 – qizilo'ngach, 2 – me'da tubi, 3 – me'daning katta qiyshiqligi,  
4 – chiqish yoki pilorik qismi, 5 – chiqish qismining teshigi,  
6 – chiqish qismining sfinkteri, shilliq pardaning o'rmalari,  
8 – kichik qiyshiqlik, 9 – me'daning tanasi.

2. Me'da tanasi – me'da tubidan to chiqish qismigacha bo'lgan oraliqni egallaydi.

3. Pastki chiqish qismi yoki pilorik qism – bu qism orqali me'da o'n ikki barmoqli ichak bilan tutashadi. Me'da devori shilliq parda, shilliq osti qavat, muskul parda va seroz (5-rasm).

Me'da devori 4 pardalardan – shilliq parda, shilliq osti parda, muskul parda va seroz pardalardan iborat.

## **PARDALARNING TARKIBIY QISMLARI**

**1. Shilliq parda** notekis bo'lib, uning yuzasida har xil yo'nalishda ketgan burmalar farqlanadi. Uzunasi ketgan burmalar 4-5 ta bo'lib, kardial teshikdan boshlanib, pilorik qismidagi teshikkacha yo'naladi. Me'daning tubi va tana qismida joylashgan burmalar ko'ndalang, qiya va uzunasi qarab yo'nalgan. Me'dani o'n ikki barmoqli ichakka o'tish joyida pilorik uzuksimon burma hosil bo'lib, uning asosini muskulli sfinkter hosil qiladi. Sfinkter qisqarishi natijasida me'da bo'shlig'i o'n ikki barmoqli ichak bo'shlig'idan to'liq ajratiladi. Shilliq parda yuzasida ko'p miqdorda me'da maydonchalari va chuqurchalari joylashgan. Me'da maydonchalari mayda egatlar bilan chegaralangan bo'rtiqlardir. Bo'rtiqlar hajmi uncha katta emas va eniga 1-6 *mm* keladi. Me'da maydonchalarida me'da



chuqurchalari joylashgan. Chuqurchalarning soni me'dada 3 millionga teng. Har bitta chuqurchaga xususiy plastinka qavatida joylashgan 2-3 bezlarining chiqaruv naylari ochiladi. Me'daning shilliq pardasi uch qavatdan tuzilgan:

a) bir qavatli silindrsimon epiteliy – me'da shilliq pardasi yuzasi va chuqurchalarini qoplaydi. Me'da epiteliysi – shilliq moddalar doimo ishlab turadi va me'da devorini ichki tomonidan shilimshiq modda qalin qavat holida qoplab turadi. Pepsin, xlorid kislota va boshqa kimyoviy yemiruvchi moddalar ta'siridan himoyalaydi;

b) xususiy plastinka – biriktiruvchi to'qimadan tuzilgan bo'lib, bunda me'daning pilorik, kardial va fundal bezlari joylashgan. Biriktiruvchi to'qima tolalari orasida limfotsitlar, plazmatik hujayralari va fibroblastlar, limfoid follikulalar ko'p miqdorda uchraydi;

v) muskul plastinka – silliq muskul hujayralarining yupqa qatlamidan iborat.

**2. Shilliq osti qavati** – siyrak tolali shakllanmagan biriktiruvchi to'qima, qon va limfa tomirlarining turlari va Meysner nerv chigali uning tarkibini tashkil qiladi.

**3. Muskul parda** – silliq muskul to'qimadan tuzilgan bo'lib, muskul hujayralari uzunasiga, halqasimon va qiyshiq

yo'nalishda o'rnashgan. Muskul pardaning qavatlari orasida – Auerbax nerv chigali va limfa tomirlari yotadi.

**4. Seroz parda** – qorin pardaning visseral varag'idir. Seroz pardaning yuzasi bir qavatli yassi epiteliy – mezoteliy bilan qoplangan. Seroz parda me'dani hamma tomonidan qoplaydi va shu sababli intraperitonal a'zolar guruhiga kiradi.

Ishlab chiqadigan mahsuloti yoki sekretiga ko'ra, joylashuviga nisbatan 3 guruh me'da bezlar farqlanadi. Odamda me'da bezlari 35 millionga yaqin bo'lib, xususiy yoki fundal, pilorik va kardial bezlar ajratiladi. Me'da bezlari shilliq parda-ning xususiy plastinkasida joylashib, tuzilishi jihatidan oddiy, naysimon va shoxlanmagan bo'ladi. Har bitta bezda tubi va me'da chuqurchasiga ochiladigan bo'yinchasi bilan farqlanadi. *Xususiy yoki fundal bezlarda* 4 xil hujayralar, chunonchi bosh hujayralar, qo'shimcha hujayralar, qoplama hujayralar va bo'yin hujayralari bo'ladi. Bosh hujayralar bezining tubida ko'proq joylashib, pepsinogen va rennin ishlab chiqaradi. Qoplama hujayralar hajmi bosh hujayralar hajmidan kattaroq bo'lib, yakka-yakka yotadi va bezning tana va bo'yinchasida ko'proq uchraydi. Qoplama hujayralar xlorid kislotasi va antianemik omil ishlab chiqadi. Qo'shimcha va bo'yin hujayralari ishlab chiqadigan mahsulotiga ko'ra bo'linadi:

a) mukotsitlarga – shilliq yoki mutsin moddasini ishlab chiqaradigan hujayralar;

b) me'da endokrinotsitlarga – serotonin, endorfin, gistamin va boshqa biologik aktiv moddalar ishlab chiqaradigan hujayralar.

Me'daning **pilorik bezlari** – uning o'n ikki barmoq ichakka ochiladigan sohasida joylashgan. Pilorik bezlar tuzilishi jihatidan oddiy alveolyar – naysimon bezlar guruhiga kiradi. Pilorik bezlar tarkibida shilliq moddalar ishlab chiqaradigan qo'shimcha hujayralar, mukotsitlar, enteroendokrin hujayralarni ajratishi mumkin. Bu hujayralar serotonin, endorfin, somatostatin, gastrin va boshqa biologik moddalarni ishlab chiqaradi. Bo'yin bo'g'machasi sohasida joylashgan hujayralarining bo'linishi hisobidan bez hujayralarini tiklanishi ta'minlanadi.

**Me'daning kardial bezlari** oddiy naysimon yoki alveolyar – naysimon tipda tuzilgan. Kardial bezlarning hujayralari asosan shilliq moddalar ishlab chiqaradi, ba'zan tarkibida bosh va qoplama hujayralarni oz miqdorda uchratish mumkin. Postnatal ontogenez davomida oshqozon tez takomillashadi.

Chaqaloqlarda me'da shakli duksimon bo'lib, juda tez o'sadi. Chaqaloqlik davridan voyaga yetguncha ichki a'zolarining massasi 12 marta oshsa, me'da vazni 24 marta oshadi. Yangi tug'ilgan chaqaloqni me'da hajmi  $30-35 \text{ sm}^3$ , ikki haftadan so'ng

– 90  $sm^3$ , 3 yoshda 576-680  $sm^3$  ni tashkil etsa, katta odamda 1200-1600  $sm^3$  ga teng.

### **INGICHKA ICHAK**

Ingichka ichak me'daning pilorik qismidan boshlanadi va 3 qismga: o'n ikki barmoqli ichak, och va yonbosh ichaklarga bo'linadi. Ingichka ichak ovqat hazm tizimida markaziy o'rin egallaydi, chunki uning bo'limlarida oziq moddalar jigarning o'ti, me'da osti bezi shirasi va ichak shirasi ta'sirida oxirgi parchalanish va so'rilish jarayonlarini o'taydi. Ingichka ichak qorin bo'shlig'ining o'rta sohasida joylashib, undan yuqorida me'da va ko'ndalang chamber ichak joylashgan. Pastki chegarasi tos bo'shlig'ining kirish qismigacha yetadi va o'ng yonbosh chuqurcha sohasida yonbosh ichak ko'richak bilan tutashadi. Och va yonbosh ichaklar qorin bo'shlig'ida qovuzloqlar hosil qilib joylashgan. Katta odamning ingichka ichak uzunligi 5-6  $m$ , eng kalta va keng bo'limi o'n ikki barmoqli ichak, uning uzunligi 25-30  $sm$  dan oshmaydi, 2-2,5  $m$  ga teng och ichakning uzunligi va yonbosh ichak uzunligi 2,5-3,5  $m$  ni tashkil qiladi.

O'n ikki barmoqli ichak qorin devorining orqa qismida I-III bel umurtqalari qarshisida taqa holda joylashgan. Qorin pardasi o'n ikki barmoqli ichakni faqat boshlang'ich va oxirgi bo'limlarini hamma tomondan o'raydi. Qolgan qismlari qorin parda bilan

faqat old tomondan qoplangan. Joylashishi va yo'nalishiga qarab, o'n ikki barmoqli ichak 4 qismga bo'linadi:

1. ustki ko'ndalang qismi – uzunligi 4-5 *sm*, me'dani chiqish qismidan o'ngga buriladi va XII ko'krak-I bel umurtqa ro'parasida o'n ikki barmoqli ichakning yuqorigi burmasini hosil qiladi;

2. quyi tushuvchi qismi – uzunligi 8-10 *sm*, I bel umurtqasi ro'parasida o'n ikki barmoqli ichakning yuqorigi burmasidan boshlanib, III bel umurtqasi ro'parasida pastki burmani hosil qilib tugallanadi;

3. pastdagi ko'ndalang qismi – uzunligi 6-8 *sm*, o'n ikki barmoqli ichakning pastki burmasidan boshlanib, o'ngdan chapga qarab, gorizontol holda yo'naladi va old tomondan III bel umurtqasining tanasi bilan kesishadi. Yuqoridan me'da osti bezining boshchasiga taqaladi, orqa tomonidan esa pastki kavak vena va o'ng buyrak venasi o'tadi;

4. ko'tariluvchi qismi – uzunligi 4-7 *sm*, o'n ikki barmoqli ichakning pastdagi ko'ndalang qismidan boshlanadi va II bel umurtqasi ro'parasida o'n ikki barmoqli ichakaro – och ichak burmasini hosil qilib, och ichakka ochiladi.

O'n ikki barmoqli ichakning anatomik xususiyatlaridan biri, unga jigar o't pufagining umumiy o't yo'li va me'da osti bezining shira ajratib chiqaruvchi bosh yo'lining ochilishi. Me'dada dastlabki kimyoviy va mexanik parchalanishga uchragan ovqat

massalar nordon muhitga ega, chunki ovqat massalari qoplama hujayralari ishlab chiqqan xlorid kislotasi va bosh hujayralar tomonidan sekretiya natijasida ajratilgan pepsinogen bilan aralashib, o'n ikki barmoq ichakka tushadi. Pepsinogen fermenti xlorid kislota ta'sirida faol pepsinga o'tadi va shu holda oqsillarni parchalash qobiliyatiga ega bo'ladi. O'n ikki barmoq ichakda me'dadan tushgan nordon ovqat mahsulotlar mu'tadil-likka uchraydi. Neytralizatsiya jarayoni o'n ikki barmoq ichak devorining shilliq osti pardasida joylashgan Brunner bezlarining sekretor faoliyati tufayli ta'minlanadi. Brunner bezlari shilliq moddalar bilan bir qatorda ishqoriy muhitga ega bo'lgan sekretni ham ishlab chiqaradi. O'n ikki barmoqli ichak devorida aylanma burmalardan tashqari uzunasiga yotgan burma ham tafovut etiladi. Bu burma quyi tushuvchi bo'limining orqa devori bo'ylab o'tib, o'n ikki barmoqli so'rg'ich (Fater so'rg'ichi) bilan tugallanadi.

O'n ikki barmoqli ichak devori shilliq parda, shilliq osti qavat, muskul va seroz pardalardan iborat. Shilliq qavat bir qavatli silindrsimon jiyakli epiteliy, xususiy plastinka va yupqa muskul plastinkadan iborat. Ichakning so'rilish jarayonini ta'minlashda shilliq parda devori tarkibidagi vorsinkalar va kriptalar juda katta ahamiyatga ega. O'n ikki barmoqli ichakda vorsinkalar kalta va keng,  $1\text{ mm}^2$  ichak sathida ularning miqdori 20-40 ga teng. Shu sababdan butun ingichka ichak sathi 3,5 barobarga oshadi. Har

bitta vorsinka epiteliy va stromadan iborat. Fermentlar ta'sirida parchalangan oqsillar, uglevodlar va yog'lar vorsinkalar sathini qoplagan jiyakli epiteliysiga o'tadi va bu yerda parchalanish jarayoni davom etadi. So'ng shilliq pardaning xususiy qavati orqali parchalangan moddalar vorsinka stromasidagi qon va limfa kapillyarlariga o'tadi. Yuqorida ko'rsatilgan moddalardan tashqari, ichak epiteliysi orqali suv va unda erigan mineral moddalar, vitaminlar hamda boshqa moddalar so'riladi.

*Shilliq osti qavat* siyrak tolali biriktiruvchi to'qimadan iborat. Bu yerda qon tomirlari, nerv oxirlari, limfa tugunlari va Brunner bezlari joylashgan.

*Muskul pardasi* silliq muskul hujayralaridan iborat bo'lib, tashqi va ichki qavatga bo'linadi. Tashqi qavatda silliq muskul hujayralari uzunasiga qarab, ichki qavatda esa aylanasiga qarab joylashgan.

*Seroz parda* ichak devorining tashqi tomonidan o'rab oladi va qorin pardaning visseral varag'idan hosil bo'ladi.

*Och ichak* – o'n ikki barmoqli-och ichak burmasidan boshlanib, uning qovuzloqlari qorin bo'shlig'ining yuqorigi chap qismida yotadi. Och va yonbosh ichaklar qorin parda bilan hamma tomondan o'ralgan. Shuning uchun ikkala ichak joyla-shuvi jihatdan intraperitoneal a'zolarga kiradi. Och ichakning hazm yuzasi yonbosh ichakka nisbatan ancha katta. Bu xususiyat bir

qancha sabablarga bog'liq: a) och ichak diametrining katta bo'lishi; b) aylanma burmalari yirik va bir-biriga zich joylashganligi; v) och ichakda vorsinkalar va kriptalar soni va uzunligi ancha yuqori bo'lishi. Masalan, och ichakning  $1 \text{ mm}^2$  sathida 22-40 gacha vorsinkalar uchraydi. Yonbosh ichakda esa  $1 \text{ mm}^2$  sathida 18-31 vorsinkalar uchraydi. Och ichakning devori ovqat hazm nayi uchun xos tuzilishga ega. Uning devorida shilliq parda, shilliq osti qavati, muskul parda va seroz parda farq qilinadi. Shilliq parda epiteliy, xususiy plastinka va muskul plastinkadan iborat. Shilliq pardada juda ko'p miqdorda vorsinkalar va kriptalar bo'ladi. Vorsinkalar shilliq pardaning xususiy plastinkasidan hosil bo'lgan bo'rtmalaridir. Ularning shakli va uzunligi ingichka ichakning qaysi bo'limida uchrashishiga bog'liq. O'n ikki barmoqli ichakda vorsinkalar kalta va keng, och ichakda uzun, ingichka va juda zich joylashgan bo'lib, yonbosh ichakda ularning soni va uzunligi kamayadi. Har bitta vorsinka yuzasi bir qavatli silindrsimon epiteliy bilan qoplangan. Epiteliy tarkibida 3 xil hujayralar: jiyakli, qadahsimon va enteroendokrin hujayralar bilan farq qilinadi. Jiyakli hujayralar miqdori ko'p bo'lib, ularning apikal yuzasida 1500-300 mikrovorsinkalar hosil bo'ladi. Bunday tuzilishga ega bo'lgan hujayralar ichakda juda katta so'rish yuzasini hosil qiladi. Mikrovorsinkalar nafaqat so'rish jarayo-nida ishtirok etadi, bular



sathida ko'p miqdorda parchalanish jarayonida ishtirok etuvchi faol fermentlar, ayniqsa fosfataza va lipaza aniqlanadi. Vorsinka markazidan keng limfatik kapillyar o'tadi. Uning uchi berk bo'lib, vorsinka uchidan boshlanadi. Parchalangan yog' mahsulotlari limfatik kapillyarga o'tadi va limfa tarkibida shilliq pardada joylashgan limfatik to'rga qarab oqadi. Har bir vorsinkaga shilliq osti pardadan 1-2 arteriola kiradi va vorsinka stromasida limfa kapillyari atrofida qon kapillyarlarga tarmoqlanib ketadi. Qonga oddiy qandlar va parchalangan oqsillar o'tadi. Kapillyarlardan qon vorsinka o'qi bo'ylab joylashgan venulalarga yig'iladi. Vorsinkalar oralig'iga ichak kriptalarining og'izchalari ochiladi.

*Ichak kriptalari* shilliq pardaning xususiy qavatida joylashgan epiteliyning naysimon chuqurchalaridir. Ichakning 1  $mm^2$  sathida 80-100 gacha kriptalar uchraydi. Kriptalar devori 5 xil epitelial hujayralardan tashkil topgan. Undan birinchi 3 xili xuddi vorsinkalarda uchraydigan hujayralardir. Qolgan ikki xili esa kriptalarning tubida uchraydi. Bu Panet hujayralari va jiyaksiz enterotsitlardir. Panet hujayralari lizotsim moddasini va dipeptidlarni parchalaydigan erepsin fermentini ishlab chiqadi. Enterotsitlar – mayda, silindsimon shaklga ega, Panet hujayralari orasida joylashgan, faol ravishda mitotik bo'linadi, vorsinka va kriptalar epiteliysini tiklanishini ta'minlaydi.

*Shilliq pardaning xususiy plastinkasida* biriktiruvchi to'qima orasida ko'p miqdorda yakka-yakka yotgan limfoid tugunchalarni uchratish mumkin.

*Muskul pardasining* asosiy vazifasi ichak ichidagi ximusni aralashtirish va yo'g'on ichak tomon surishdan iborat. Muskulaturani qisqarishi natijasida ikki xil harakat vujudga keladi: mayatniksimon va peristaltik qisqarish. Mayatniksimon qisqarish bo'ylama va sirkulyar (aylanma) qavatlarni ritmik ravishda qisqarishi natijasida vujudga keladi. Peristaltik qisqarish muskul pardaning ikkala qavatining harakati natijasida sodir bo'ladi. Peristaltik qisqarish ketma-ket ichakning boshidan oxirigacha tarqaladi.

3. Yonbosh ichak och ichakning davomi bo'lib, qorin bo'shlig'ining kindik sohasida joylashadi va o'ng yonbosh chuqurchasida yo'g'on ichakka davom etadi. Tuzilishi ingichka ichakning yuqorida ko'rsatilgan bo'limlariga o'xshash.

### **Yo'g'on ichak**

Yo'g'on ichak ingichka ichakning davomi bo'lib, quyidagi bo'limlardan iborat:

1. Ko'richak – (chuvalchangsimon o'simta bilan).
2. Yuqoriga ko'tariluvchi chambar ichak.
3. Ko'ndalang chambar ichak.
4. Pastga tushuvchi chambar ichak.
5. Sigmasimon ichak.
6. To'g'ri ichak.

Yo'g'on ichak ingichka ichakdan bir qancha belgilari jihatidan farqlanadi:

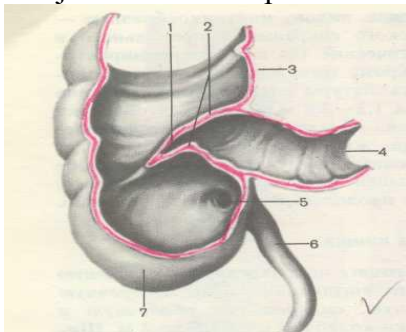
a) yo'g'on ichakning diametri ingichka ichak diametriga nisbatan ancha katta bo'ladi;

b) bo'ylama joylashgan muskul tolalari uchta lentasimon tasmalarni hosil qilib, bu tasmalarning uzunligi yo'g'on ichak uzunligiga nisbatan kaltaroq bo'ladi. Shu sababli, yo'g'on ichak devorida burmalar, gaustralar hosil bo'ladi;

v) yo'g'on ichakda qorin pardadan hosil bo'lgan yog' o'simtalari ko'p miqdorda uchraydi;

g) yo'g'on ichakning shilliq pardasida vorsinkalar bo'lmaydi, faqat kriptalar va burmalar hosil bo'ladi. Burmalar yarim oysimon shaklda bo'lib, gaustralar orasida joylashgan. Kriptalarni soni va hajmi ingichka ichakka nisbatan ancha yuqori bo'ladi.

Shilliq parda bir qavatli silindrsimon epiteliy bilan qoplangan. Uning tarkibida jiyakli enterotsitlar, jiyaksiz enterotsitlar va qadahsimon hujayralar uchraydi. Shilliq osti qatlamida limfatik follikulalar joylashgan. Limfoid follikulalar immun tizimining periferik a'zolariga kiradi, uning tarkibini asosan V-limfotsitlar tashkil qiladi. Bu strukturalar organizmda himoya vazifasini bajaradi. Muskul parda ikkita qatlam ko'rini-



6-rasm. Ko'richak chuvalchangsimon o'simtasi bilan.

*1 – yonbosh ichakning ko'richakka o'tish joyidagi teshigi, 2 – yonbosh ichakning ko'richakka o'tish joyidagi qopqoq, 3 – ko'tariluvchi chamber ichak, 4 – yonbosh ichak, 5 – chuvalchangsimon ichakning teshigi, 6 – chuvalchangsimon o'simta yoki appendiks, 7 – ko'richak.*

shida joylashgan bo'lib, silliq muskul to'qimasidan iborat. Yo'g'on ichakning devorini tashqaridan o'rovchi seroz qavat hamma qismini bir xilda o'ramaydi. Ko'richak, chuvalchangsimon o'simta, ko'ndalang chamber ichak, sigmasimon ichak intraperitoneal joylashgan bo'lib, qorin pardasi bilan har tomonidan o'ralgan. Ko'tariluvchi chamber ichak, tushuvchi chamber ichak qorin pardasi bilan old va yonlardan qoplangan va qorin pardasiga nisbatan o'rta holatni egallaydilar. Shu sababli mezoperitoneal a'zolarga kiradi. To'g'ri ichakni yuqori qismi intraperitoneal, o'rta qismi – mezoperitoneal, pastki qismi qorin pardasi bilan umuman qoplanmagan, qorin pardasidan tashqarida joylashgan, demak ekstraperitoneal a'zo hisoblanadi.

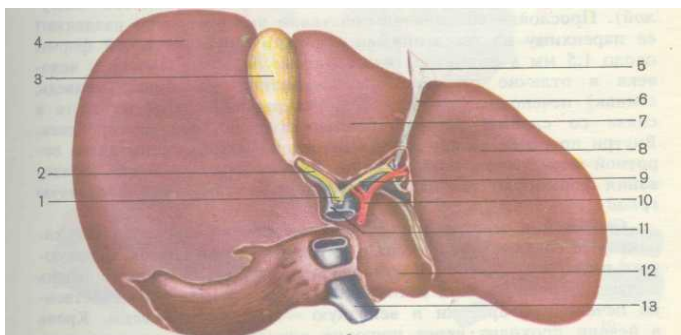
Yo'g'on ichak bir qancha funksiyalarni bajaradi. Yo'g'on ichakda asosan suv so'riladi va najas massasi shakllanadi. Yo'g'on ichakda qadahsimon hujayralar tomonidan ko'p miqdorda shilliq ishlanadi. Shilliq modda hazm bo'lmagan moddalarni bir-biriga yopishtiradi va hazm massasini so'rishga

yordam beradi. Yo'g'on ichak devorida ma'lum xildagi bakteriyalar yashab, ularning faoliyati natijasida vitamin K va vitamin V kompleksi sintezlanadi, hazm bo'lmagan kletchatkani hazm bo'lish jarayoni davom etadi.

## Jigar

Jigar qorin bo'shlig'ining o'ng qovurg'a osti sohasida, diafragmaning o'ng gumbazi ostida joylashgan. Og'irligi taxminan 1500-2000 g, qizg'ish-qo'ng'ir tusda, yumshoq bo'ladi. Jigarning ko'pchilik qismi qorin parda bilan o'ralgan bo'lib, faqat orqa tomoni diafragma tegib turadi. Jigarda ustki – diafragmal va ostki – visseral yuzalari farqlanadi. Ustki va ostki yuzalar old tomondan birlashib, oldingi o'tkir visseral qirg'oq hosil qiladi.

Jigarning diafragmal yuzasi o'roq shakldagi boylam orqali o'ng va chap pallalarga ajraladi. Jigarning ostki visseral yuzasi «N» harfi shaklini hosil qilgan uchta egat orqali uni to'rtta pallaga: katta o'ng, kichik chap, dumsimon va kvadrat pallaga ajratadi.



7-rasm. Jigar. Visseral yuzasi.

1 – umumiy o't yo'li, 2 – pufak yo'li, 3 – o't pufagi, 4 – o'ng pallasi, 5 – qorin pardaning burmasi, 6 – jigarining yumaloq boylami, 7 – kvadrat pallasi,  
8 – jigarining chap pallasi, 9 – jigarining umumiy chiqaruv nayi, 10 – jigar arteriyasi, 11 – qopqa venasi, 12 – dumli palla, 13 – pastki kavak vena.

Ko'ndalang egat sohasida jigar darvozasi joylashgan. Bu yerdan qon tomirlari, nervlar, jigarining umumiy chiqarish nayi bilan limfa yo'llari o'tadi. Uzunasiga yo'nalgan o'ng egat old tomonda kengayib, chuqurchani hosil qiladi. Chuqurcha ichida o't pufagi joylashgan. Egatning orqa yarmida pastki kavak vena o'tadi.

Jigar atrofidan fibroz parda bilan o'ralgan bo'lib, undan yupqa biriktiruvchi to'qimali to'siqlar jigar parenximasiga kirib, uni bo'lakchalarga bo'lib yuboradi.

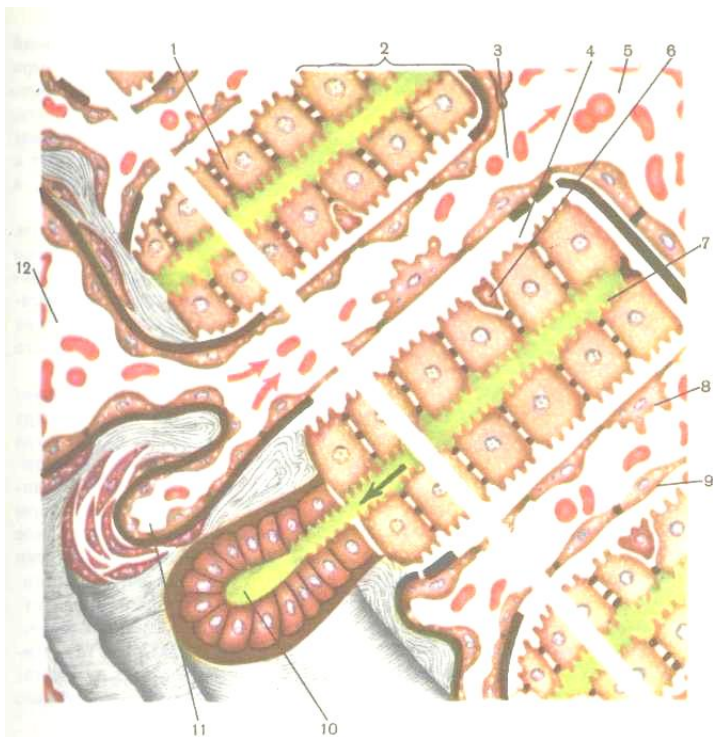Jigarining morfologik va funksional birligi – bo'lakchalar hisoblanadi. Har bir bo'lakcha ko'p qirrali prizmaga o'xshaydi va eni 1-2 mm ga teng. Mikroskop ostida tekshirilganda bo'lakchalar jigar hujayralari – gepatotsitlardan iborat. Gepatotsit – ko'p burchakli hujayra bo'lib, tarkibida bitta yoki ikkita yadro uchraydi. Gepatotsitlar sitoplazmasida 800 gacha mitoxon-driyalar uchraydi. Mitoxondriyalar yog' kislotalarini oksidlani-shida va turli

oksidlanish – qaytarilish reaksiyalarida qatnashib, asosiy energiya ishlab chiqarish manbai hisoblanadi.

Lizosomalar hujayra ichiga tushgan turli moddalarni va kiritmalarni parchalashda ishtirok etadi.

Endoplazmatik to'rt kanalchalarida turli immunoglobulinlar, oqsillar, xolesterin, yog' kislotalari, glikogen va o't moddasi sintezlanadi.

Gepatotsitlar zanjir kabi bir-biri bilan tutashib, jigar tasmalarini hosil qiladi. Bo'lakchada tasmalar radial holda joylashgan. Ikkita qo'shni jigar tasmasidan jigar plastinkalar hosil bo'ladi. Ikkita qo'shni jigar plastinkalar orasidan sinusoid kapillyar o'tadi. Bu kapillyarda aralashgan venoz va arterial qon oqadi. Sinusoid kapillyarlar bo'lakchada joylashgan markaziy venaga kelib quyiladi. Ikkita jigar tasmaning qo'shni hujayralari orasidan o't naychalari o'tadi. Demak, o't naychasining devori qo'shni hepatotsit yuzalari hisobidan hosil bo'ladi va o'z devoriga ega emas. Har bitta hepatotsitning yuzasi bir tomondan o't naychasi bilan, qarama-qarshi yuzasi esa sinusoid kapillyar bilan bevosita kontaktda bo'ladi. Bo'lakcha ichida joylashgan o't naychalari birlashib, bo'lakchalararo o't naychalarini hosil qiladi. Bu naychalar esa qo'shilib, umumiy o't yo'lini hosil qiladi.



8-rasm. Jigar plastinkasining tuzilish sxemasi  
(rasm muallifi V.G. Eliseyev va boshq.)

- 1 – gepatotsit yoki jigar hujayrasi, 2 – jigar plastinkasi, 3 – sinusoid kapillyari, 4 – Disse bo'shlig'i yoki sinusoid kapillyari atrofidagi bo'shliq, 5 – markaziy vena, 6 – lipotsit yoki yog' hujayrasi, 7 – o't kapillyari, 8 – yulduzsimon shakldagi retikuloendoteliotsit, 9 – endoteliy hujayrasi,



*10 – bo'lakcha atrofidagi o't yo'li, 11 – bo'lakcha atrofidagi arteriya,*

*12 – bo'lakcha atrofidagi vena.*

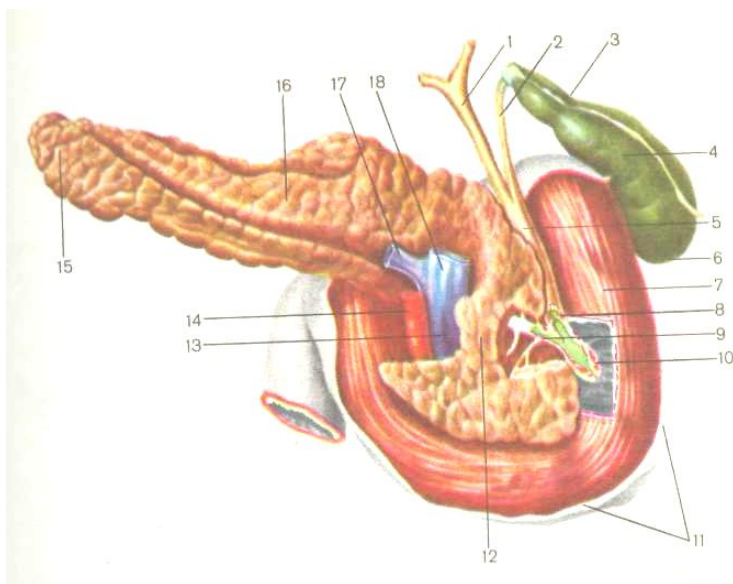
**O't pufagi** jigarning osti yuzasida o't pufagi chuqur-chasida joylashgan. O't pufagi qopcha shaklida bo'lib, uzunligi 8-10 *sm*, eni 4-5 *sm* ga teng. Uning ichida 40-60 *ml* o't saqlanadi. O't pufagining tubi, tanasi va bo'yni bor. O't pufagining kengaygan qismi tubini hosil qiladi, toraygan qismi – bo'yinchani. Tubi va bo'yincha orasida pufakning tanasi joylashgan. O't pufagi qorin pardasi bilan pastdan va yonlaridan o'ralgan, qolgan qismi jigarga tegib turadi.

O't pufagining devori shilliq, muskul, adventitsiya yoki ba'zi joylarida seroz parda bilan o'ralgan. Shilliq pardasi bir qavatli silindrsimon jiyakli epiteliy bilan qoplangan. Uning jiyagi mikrovarsinkalardan tashkil topib, suvni kuchli ravishda so'rish qobiliyatiga ega. Shu sababli pufakning o'ti jigarning o'tiga nisbatan 3-5 marta quyuqroq bo'lishi mumkin. Muskul qavati sust rivojlangan miotsitlar qatlamidan iborat. Adventitsiya qavati tashqi tomondan joylashib, siyrak tolali biriktiruvchi to'qimadan iborat. Pufakning o't yo'li umumiy jigar yo'li bilan qo'shilib, umumiy o't yo'lini hosil qiladi. Umumiy o't yo'li jigararo – o'n ikki barmoqli bog'lamning varaqlari orasidan o'tib, pastga yo'naladi va me'da osti bezining chiqaruv yo'li bilan birgalikda

o'n ikki barmoqli ichakning quyi tushuvchi qismidagi katta so'rg'ichning uchida ochiladi.

### **Me'da osti bezi**

Me'da osti bezi qorin bo'shlig'ining orqa tomonida I-II bel umurtqalari qarshisida, me'daning orqasida joylashgan. U qorin pardasi bilan faqat oldingi va pastki tomondan o'ralgan bo'ladi. Me'da osti bezi ovqat hazm tizimida ikkinchi yirik bez bo'lib, uning massasi 60-100 g, uzunligi 15-22 *sm*. Bez qizg'ish-kulrangda, ustidan yupqa biriktiruvchi to'qimali kapsula bilan o'ralgan, o'n ikki barmoqli ichak bilan taloq orasida joylashgan. Me'da osti bezi bosh, tana va dum qismlaridan iborat. Bosh qismi keng bo'lib, o'n ikki barmoqli ichakning taqa shaklidagi egirikligida joylashadi. Tana qismi uzun va ko'ndalang yo'nalgan. Dumi esa toraygan bo'lib, taloq darvozasigacha yetadi. Bezning orqa tomonida qorin aortasi va pastki kavak vena yondoshib turadi. Me'da osti bezida ekzokrin va endokrin qismlari ajraladi.



9-rasm. Me'da osti bezi, o't pufagi, o't naylari va o'n ikki barmoqli ichak. Orqadan ko'rinish:

- 1 – jigarning umumiy yo'li, 2 – o't pufagining nayi, 3 – o't pufagining bo'yinchasi, 4 – o't pufagining tanasi, 5 – o't pufagining umumiy o't nayi,  
 6 – o't pufagining tubi, 7 – o'n ikki barmoqli ichak, 8 – jigarning umumiy o't yo'lining sfinkteri, 9 – me'da osti bezi chiqaruv nayining sfinkteri,  
 10 – jigar-me'da osti piyozchaning sfinkteri, 11 – qorin parda, 12 – me'da osti bezining boshchasi, 13 – ichak tutqichning ustki venasi, 14 – ichak tutqichning ustki arteriyasi, 15 – me'da osti bezining dum qismi, 16 – me'da osti bezining tanasi, 17 – taloq venasi, 18 – qopqa venasi.

Ekzokrin qismi tashqi sekretiya bezlariga o'xshash bo'lib, tuzilishi jihatidan murakkab alveolyar – naysimon bez hisobla-

nadi. Bezning alveolyar qismi atsinuslar deyiladi. Atsinuslar tarkibiga kiruvchi hujayralar pankreatik shira ishlab chiqaradi. Pankreatik shira tarkibini proteolitik, amilolitik va lipolitik fermentlar tashkil qiladi, oqsil, yog' va uglevodlarni hazm qilish jarayonlarida ishtirok etadi (9-rasm).

Alveolalardan mayda naychalar boshlanadi. Bir nechta alveolalardan chiqqan naychalar birikib, bo'lakchalararo chiqa-ruv naychalarni hosil qiladi. Bu naychalar esa asosiy chiqaruv yo'liga ochiladi va natijada ishlab chiqariladigan mahsulot o'n ikki barmoqli ichakka borib quyiladi.

Me'da osti bezining endokrin qismi maxsus hujayralardan tarkib topgan. Bu hujayralar orolchalar holida uchrab, Langer-gans orolchalari deb nom olgan va bezning dum qismida ko'proq uchraydi. Orolchalarda chiqaruv naylari bo'lmaydi va ishlab chiqariladigan mahsulot to'g'ridan-to'g'ri qonga o'tadi. Endokrin qismida insulin va glikogen gormonlari ishlab chiqariladi. Insulin gormoni organizmda uglevodli modda almashi-nuvini boshqaradi, qonda glyukoza miqdorini kamaytiradi. Glikogen gormoni insulinga nisbatan antogonist hisoblanib, qondagi qand miqdorini oshiradi. Insulin jigarda glikogen moddasini va yog' to'qimasida yog' moddalarini parchalaydi. Demak, me'da osti bezining endokrin qismida ishlab chiqariladigan gormonlar organizmda uglevodli va yog' modda almashi-nuvini idora etadi.

## QORIN PARDA

Ovqat hazm qilish tizimining asosiy qismini tashkil etuvchi a'zolar qorin bo'shlig'ida joylashgan. Qorin bo'shlig'i organizmda eng katta bo'shliq bo'lib, yuqoridan diafragma bilan, oldidan va yonlaridan qorin muskullari bilan, orqadan – umurtqa pog'onasining bel bo'limi, belning kvadrat muskuli va yonbosh-bel muskuli bilan chegaralangan. Pastda qorin bo'shlig'i kichik to'sning bo'shlig'igacha davom etadi.

Qorin bo'shlig'ida jigar, me'da, me'da osti bezi, ingichka va yo'g'on ichaklar, taloq, buyraklar, buyrak usti bezlari, siydik yo'llari joylashgan. Qorin bo'shlig'ining orqa yuzasidan pastga tushuvchi aortaning qorin qismi, pastki kovak vena o'tadi, nerv chigallari va tugunlari yotadi. Qorin bo'shlig'ining ichki yuzasi ichki qorin fassiyasi bilan qoplangan. Qorin fassiyasi bilan parietal yoki devor qorin pardasi orasida yog' kletchatkasi joylashgan. Qorin pardasi qorin bo'shlig'ining devorini va unda joylashgan ichki a'zolari qoplaydi. Qorin pardasi parietal (devor) va visseral (ichki) varaqlardan tashkil topgan. Parietal qorin parda qorin bo'shlig'ining devorlar yuzasini to'liq qoplab, undan ichki a'zolariga o'ta boshlaydi va visseral varaq nomini oladi. Visseral varaq ichki a'zolari qoplaydi. Qorinparda yaxlit bir butun varaq bo'lib, a'zodan devorga, devordan a'zoga o'tib, qorin bo'shlig'ini hamma tomonidan chegaralaydi. Parietal qorin pardani visseral qorin pardaga o'tishi vaqtida burmalar, boylamlar, va chuqurchalar hosil bo'ladi. Bundan tashqari parietal va visseral varaqlari orasida qorin parda bo'shlig'i hosil bo'ladi. Qorin parda bo'shlig'iga varaqlar bir oz miqdorda seroz suyuqlik ishlab chiqaradi. Qorin pardaning yuzasi shu suyuqlik bilan namlanib turgani uchun qorin bo'shlig'idagi a'zolar yengillik bilan ishqalanmay harakat qiladi.

Qorin parda ichki a'zolariga nisbatan har xil joylashadi. Ba'zi a'zolar qorin parda bilan faqat bir tomondan qoplangan.

Bularga o'n ikki barmoqli ichakning bir qismi, buyraklar, me'da osti bezi, buyrak usti bezlari kiradi va bu a'zolarning holati ekstraperitoneal holat deyiladi. Boshqa a'zolar qorin parda bilan uch tomondan qoplangan bo'lib, egallangan holati mezoperitoneal deb ta'riflanadi. Mezoperitoneal a'zolariga yuqoriga ko'tariluvchi chamber ichak, pastga tushuvchi chamber ichak, to'g'ri ichakning o'rta qismi, siydik qopi kiradi.

A'zolarning bir qismi qorin parda bilan hamma tomondan qoplangan. Bunday a'zolar qorin bo'shlig'i ichida joylashib, intraperitoneal a'zolar deyiladi. Intraperitoneal a'zolariga me'da, ingichka ichak, ko'richak, ko'ndalang chamber ichak, chuvalchangsimon o'simta, taloq, jigar, sigmasimon ichak, to'g'ri ichakning boshlanish qismi, bachadon va bachadon yo'llari kiradi. Intraperitoneal joylashgan a'zolarini qorin parda qoplaganda boylamlar va ikki boylamlarni (duplikaturalar) hosil qiladi. Bu boylamlar charvilar deb nomlanadi. Ingichka ichak, chuvalchangsimon o'simta, ko'ndalang chamber ichak sigmasimon ichaklarda charvilari bo'ladi. Qorin pardalarning boylamlari ichki a'zolarini qorin bo'shliq devoriga pishiq biriktiradi.

### **Nafas olish a'zolari**

Har bir organizmning hayot faoliyati uchun nafas olish jarayoni muhim ahamiyatga ega. Nafas olinganda o'pkaga kislorod havodan qonga o'tib, barcha hujayralarga yetkaziladi. Nafas chiqarilganda karbonat angidrid va boshqa kerak bo'lmagan gazsimon birikmalar nafas olish a'zolari orqali tashqariga chiqadi.

Nafas olish a'zolari havo o'tkazuvchi yo'llar va gazlar almashadigan a'zo – o'pkalarga bo'linadi. Havo o'tkazuvchi yo'llarga burun bo'shlig'i, hiqildoq, kekirdak, traxeya va bronxlar va bronxiolalar kiradi. O'pkalarda esa qon bilan kislorod orasida gazlar almashinishi ro'y beradi. Sut emizuvchilar sinf vakillarida nafas olish a'zolaridan hiqildoq ikkita funksiyani bajaradi: havo o'tkazuvchi va tovush chiqaruvchi. To'g'ri nafas olish burun bo'shlig'i orqali ro'y beradi.

## **Burun bo'shlig'i**

Burun bo'shlig'ining hosil bo'lishda bir juft burun suyagi, g'alvirsimon suyakning tik plastinkasi, burun to'sig'ining tog'ayi, yon devorlarining va qanotlarining tog'aylari ishtirok etadi. Tog'aylar tufayli burun teshiklari ochiq va bir-biridan ajralib turadi. Burunning bitta toq tog'ayi bo'lib, g'alvirsimon suyakning tik plastinkasi bilan orqa va yuqoridan dimog' suyagi, oldingi burun o'sig'i bilan tutashib, burun to'sig'ini hosil qiladi. Juft tog'aylar burun qanotlarining yon tomonlarini va asoslarini hosil qiladi. Burun bo'shlig'ining atrofida joylashgan peshona suyagi, yuqori jag' va ponasimon suyak ichida bo'shliqlar bo'lib, ular burun bo'shlig'i bilan tutashgan. Bular yordamchi suyak kavaklari deb nomlanadi va burun ichiga kirgan havoning shilliq qavatiga to'qnashish yuzasini oshiradi. Yordamchi suyak kavaklari o'rtnashgan joyiga qarab 3 ta guruhga bo'linadi:

a) yuqori jag' ichida joylashgan kavak gaymor bo'shlig'i deyiladi va o'rta burun yo'liga ochiladi;

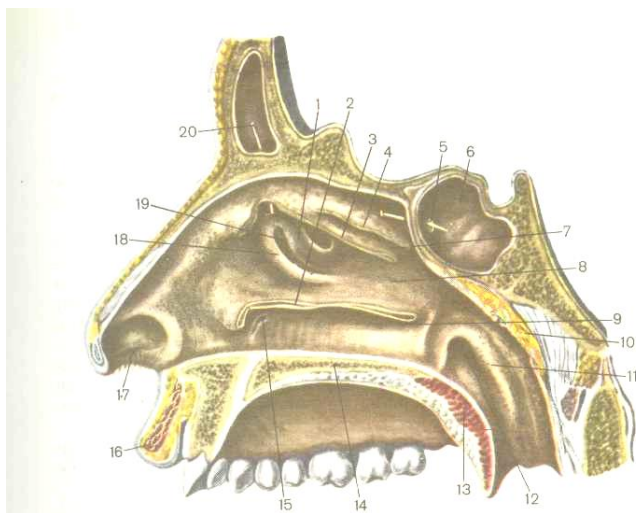
b) peshona suyak bo'shlig'i – bu ham o'rta burun teshigiga ochiladi;

v) ponasimon suyak bo'shlig'i yuqori burun bo'shlig'iga ochiladi.

Tashqi burun teshiklari va ichki teshiklar – xoanalar farqlanadi. Xoanalar halqum bo'shlig'ini o'rta quloq bo'shlig'i bilan tutashib turuvchi joyiga kelib ochiladi. Havo burun-halqumdan halqumning og'iz qismiga kiradi, so'ng esa kekirdakka o'tadi.

Burunning yuqorigi, o'rta va pastki chig'anoqlari farqlanadi. Uchta burun chig'anog'i burun bo'shlig'ining umumiy yuzasini tashkil etadi. Chig'anoqlarning medial yuzalari bilan burun to'sig'i orasida umumiy burun yo'li o'tadi. Chig'anoqlar ostida esa pastki, o'rta va yuqori burun yo'llari joylashgan. Yuqorigi chig'anoqlarda hidlash sohasi joylashgan. Bu yerda hidlash analizatorinining periferik qismi joylashgan bo'lib,

maxsus hid sezuvchi neyrosensor hujayralaridan tashkil topgan (10-rasm).



10-rasm. Burun bo'shlig'i. (R.D. Sinelnikovdan)

1 – g'alvirsimon suyakning katta pufakchasi, 2 – pastki burun chig'anog'i (qisman kesilgan), 3 – o'rta burun chig'anog'i (qisman kesilgan), 3 – yuqorigi burun chig'anog'i (qisman kesilgan), 5, 6 – ponasimon suyakning kavagi,

7 – yuqorigi burun yo'li, 8 – o'rta burun yo'li, 9 – pastki burun yo'li,

10 – halqum tanglayi, 11 – naysimon tarnovcha, 12 – eshituv nayining halqumga ochiladigan teshigi, 13 – yumshoq tanglay, 14 – qattiq tanglay,

15 – burun-ko'z yosh kanali, 16 – yuqorigi lab, 17 – burun bo'shlig'ining old qismi, 18 – ilmoqli o'simta, 19 – g'alvirsimon voronka, 20 – peshona kavagi.



Burun bo'shlig'ining butun ichki yuzasi shilliq parda bilan qoplangan. Bu parda hilpillovchi kiprikli epiteliy bilan qoplangan. Shilliq bezlar qadahsimon hujayralardan tarkib topib, shilliq moddalar ishlab chiqaradi. Epiteliy kipriklari havo tarkibidagi changni ushlab qoladi. Shilliq osti qavatida joylashgan qon kapillyarlari orqali havo iliydi va iligan holda havo o'pkaga o'tadi. Nihoyat, shilliq bezlarning sekreti yordamida havo namlanadi.

### **Hiqildoq**

Hiqildoq havo o'tkazuvchi yo'llarning bir qismi bo'lishi bilan tovush chiqarishda ham ishtirok etadi.

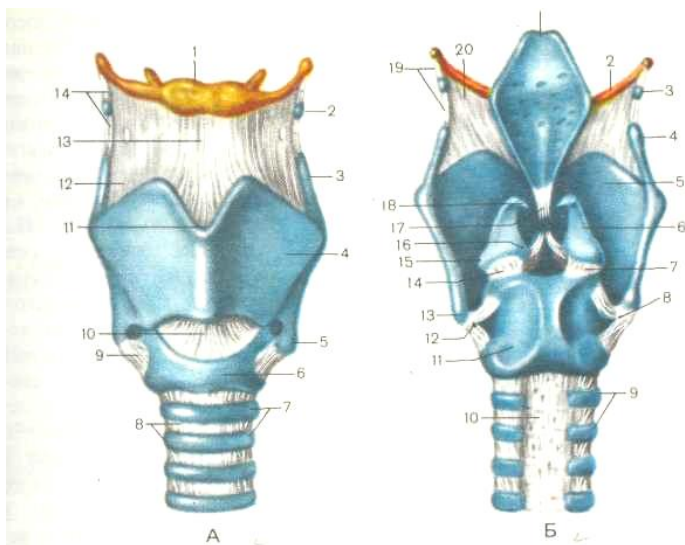
Hiqildoq bo'yinning oldingi qismida IV-VI bo'yin umurtqalari sohasida joylashgan. Til osti – qalqonsimon membrana orqali hiqildoq til osti suyagiga osilib turadi. Hiqildoq old tomonidan teri, bo'yin muskullari va fassiyalar joylashgan. Orqa tomondan esa bo'yindan o'tuvchi qon tomirlar va nervlar o'tadi. Hiqildoq pastki qismi bilan traxeyaga tutashgan.

Hiqildoq skeleti juft va toq tog'aylardan iborat. Toq tog'aylarga qalqonsimon tog'ay va hiqildoq usti tog'ay va uzuksimon tog'ay kiradi. Juft tog'aylarga cho'michsimon tog'aylar, shoxsimon tog'aylar va ponasimon tog'aylar kiradi (11-rasm).

Qalqonsimon tog'ay – eng katta gialinli tog'aydir. Ikkita to'rtburchak plastinkani birlashishidan burchak hosil bo'ladi.

Erkak va ayollarda qalqonsimon tog'ay plastinkalarini qo'shili-  
 shidan hosil bo'lgan burchak farqlanadi va ikkilamchi jinsiy  
 belgilar qatoriga kiradi. Erkaklarda tog'ayning ikkita plastinkasi  
 qo'shilib, to'g'ri burchakni hosil qiladi va bo'yinning o'rta  
 chizig'iga birikadi. Teri ostida bo'rtib chiqib turadi va uning  
 shakllanishi o'g'il bolalarni jinsiy yetilishi haqida dalolat beradi.  
 Ayollarda esa plastinkalar qo'shilishida o'tmas burchak hosil  
 bo'lib, uncha ifodalanmaydi.

Qalqonsimon tog'ayda ustki va pastki shoxchalari farqla-  
 nadi. Ustki shoxchalari bog'lamlar orqali til osti suyagi bilan  
 birikadi, pastki shoxchalari ega bo'g'imlar yordamida uzuksi-mon  
 tog'ay bilan birikadi. Qalqonsimon tog'ayning ustki



11-rasm. Hiqildoqning tog' aylari, boylamlari va bo'g' imlari:  
**A – old tomonidan ko'rinishi:** 1 – til osti suyagining tanasi, 2 – donasimon tog' ay, 3 – qalqonsimon tog' ayning yuqorigi shoxi, 4 – qalqonsimon tog' ayning plastinkasi, 5 – qalqonsimon tog' ayning pastki shoxi, 6 – uzuksimon tog' ayning yoyi, 7 – kekirdakning (traxeyaning) tog' aylari, 8 – halqasimon boylamlar, 9 – uzuk-qalqonsimon bo'g' im, 10 – uzuk-qalqonsimon boylam, 11 – qalqonsimon tog' ayning yuqorigi o'ymasi, 12 – qalqonsimon – til osti membranasi, 13 – o' rta qalqon – til osti boylami, 14 – lateral o' rta qalqon til osti boylami. **B – orqa tomondan ko'rinishi:** 1 – hiqildoq usti tog' ayi, 2 – til osti suyagining katta shoxi, 3 – donasimon tog' ay, 4 – qalqonsimon tog' ayning yuqoridagi shoxi, 5 – qalqonsimon tog' ayning plastinkasi, 6 – cho' michsimon tog' ay, 7 – uzuk cho' michsimon bo'g' im, 8 – o' ng uzuk-qalqonsimon bo'g' im, 9 – kekirdakning tog' aylari, 10 – pardali devor, 11 – uzuksimon tog' ayning plastinkasi, 12 – chap uzuk-qalqonsimon bo'g' im, 13 – qalqonsimon tog' ayning pastki shoxi, 14 – chap uzuk-cho' michsimon bo'g' im, 15 – cho' michsimon tog' ayning muskulli o' sig' i, 16 – cho' michsimon tog' ayning ovoz o' sig' i, 17 – qalqonsimon-hiqildoq usti boylami, 18 – shoxsimon tog' ay, 19 – lateral qalqon tilosti boylami, 20 – qalqonsimon tog' ay bilan til osti suyagi orasida tortilgan membrana.

cheta S harfi shaklida bo'lib, o' rta qismida yuqorigi o' yiq bor. Plastinkalarning tashqi yuzasida egri-bugri qiya chiziq farqlanadi. Bu joy ma' lum bo' yin muskullarining birikish yuzasi hisoblanadi. Qalqonsimon tog' aydan halqumni qisuvchi muskul, tovush

muskuli va uzuksimon tog'ay va hiqildoq ustki tog'aylar bilan tutashtiradigan muskullar joylashgan.

Uzuksimon tog'ay qalqonsimon tog'ay va cho'michsimon tog'aylar bilan harakatchan birikib, maxsus bog'lam orqali birinchi kekirdak halqasi bilan, pastdan kekirdak bilan birikkan. Uzuksimon tog'ay tuzilishi jihatidan uzukka o'xshash – old tomondan yoyi va orqada plastinka hosil qiladi.

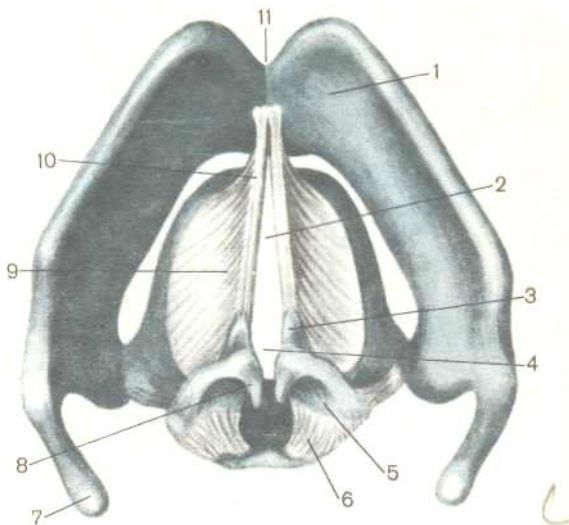
Hiqildoq osti tog'ayi barg shaklida bo'lib, elastik tog'aydan tuzilgan va tilning orqa tomonida hiqildoqqa kirish teshigi ustida joylashgan.

Cho'michsimon tog'aylar juft tog'aylar bo'lib, piramidasi-mon shaklga ega. Kengaygan pastki qismi asosi deyiladi va uzuksimon tog'ay bilan tutashadi. Asos qismida ikkita o'siq joylashgan – tovush o'sig'i va muskul o'sig'i. Old tomoni yo'nalgan tovush o'sig'iga ovoz boylamlari kelib birikadi. Asosning lateral tomonida joylashgan muskul o'sig'iga esa tovush chiqarishda ishtirok etuvchi muskullar birikadi.

Shoxsimon tog'ay – kichik, juft tog'aylar bo'lib, cho'michsimon tog'aylarning ustki uchida joylashgan.

Ponasimon tog'ay – uncha katta bo'lmagan juft tog'aylar bo'lib, cho'michsimon – hiqildoq ustki burmasining shilliq pardasi ichida uchraydi. Bu tog'ay ba'zan uchramasligi ham mumkin.

Ovoz chiqarishda ovoz bog'lamlari bilan tovush yorig'i katta ahamiyatga ega. Ovoz bog'lami biriktiruvchi to'qimali tutamlardan tashkil topgan bo'lib, cho'michsimon tog'aylardan boshlanib, qalqonsimon tog'ayning qirrasiga birikadi.



12-rasm. Hiqildoqning elastik konusi. Tovush boylamlari va tovush yorig'i. Yuqoridan olingan ko'rinish. (R.D. Sinelnikovdan olingan).

- 1 – qalqonsimon tog'ay, 2 – tovush yorig'i, 3 – cho'michsimon tog'ayning ovoz o'sig'i, 4 – ovoz yorig'i, 5 – cho'michsimon tog'ayning muskulli o'sig'i,  
 6 – orqa uzuk-cho'michsimon boylam, 7 – qalqonsimon tog'ayning yuqoridagi shoxi, 8 – shoxsimon tog'ay, 9 – elastik konus, 10 – ovoz boylami,  
 11 – yuqorigi qalqonsimon o'yma.

Ovoz boylamlaridan yuqoriroqda ularga parallel holda yolg'on boylamlar joylashgan. Yolg'on va ovoz boylamlari o'rtasida ularning har ikki tomondan hiqildoq qorinchasi deb nomlanadigan chuqurcha bor. Hiqildoqning shilliq pardasi

qorincha va ovoz boylamlarini o'rab turgan joyda shu paylar nomi bilan ataladigan burmalar hosil bo'ladi. Chap va o'ng tomondagi tovush burmalar orasida tovush yorig'i joylashgan.

Ovozning past yoki baland chiqishi ovoz boylamlarining taranglanish va titrash darajasiga bog'liq. Taranglashish darajasi ovoz muskullarning qisqarish kuchiga bog'liq. Ovoz boylamlarining cho'zilishi uzuksimon tog'ayga nisbatan qalqonsimon tog'ayi siljishiga bog'liq. Tovush kuchini esa tovush yorig'ining torayishi va kengayishini ifodalaydi. Demak hiqildoq holatini, tovush boylamlarining tarangligini, tovush yorig'i kengligining o'zgarishi hiqildoq muskullarining faoliyatiga bog'liqdir. Hamma muskullar ko'ndalang-targ'il muskul to'qimasidan tuzilgan bo'lib, 3 guruhga bo'linadi: 1) siquvchilar, 2) kengay-tiruvchilar, 3) ovoz boylamlari tarangligini o'zgartiruvchi muskullar.

*Siquvchi muskullardan* eng muhimlari lateral uzuksimon-cho'michsimon muskul bo'lib, uzuksimon tog'ayning yoyidan boshlanib, cho'michsimon tog'ayning muskul o'sig'iga birikadi. Funksiyasi – ovoz boylamlarini bir-biriga yaqinlashtiradi, taranglashtiradi va orasidagi yoriqni toraytiradi. Qolgan siquvchi muskullarga qalqonsimon-cho'michsimon muskul, qiyshiq cho'michsimon muskullar kiradi. Bu muskullar tovush yorig'ini kengligini o'zgartirishda ishtirok etadi.

*Kengaytiruvchi muskullarga* orqa uzuk-cho'michsimon muskul kiradi va bu muskul tovush yorig'ini kengaytiradi.

*Ovoz boylamlari* tarangligini o'zgartiruvchi muskullarga uzuksimon-qalqonsimon muskul, tovush muskuli kiradi. Ovoz boylamlarining taranglashishi va qalqonsimon tog'ayni cho'michsimon tog'aydan uzoqlashishi va oldga qarab siljishi uzuksimon-qalqonsimon muskulning faoliyati tufayli yetiladi. Tovush muskuli ayniqsa odamda takomil topib, tovush burmasining orasida joylashadi va ovoz boylamlariga tutashib ketadi.

*Hiqildoq bo'shlig'ining* shakli qum soatini eslatadi, o'rta bo'limi toraygan, yuqorigi bo'limi esa kengaygan bo'ladi. Yuqorigi bo'limi hiqildoq oldi deb nomlanadi, hiqildoqqa kirish qismidan boshlanib hiqildoq oldi burmalari bilan chegaralangan. O'rta bo'limi tovush apparatidan tashkil etgan. Hiqildoqning eng toraygan bo'limi tovush yorig'idir. Tovush yorig'i o'ng va chap tovush burmalar orasida joylashgan. Tovush yorig'ining teshigi nafas olishda, tovush chiqarishda hiqildoq muskullarining qisqarishi tufayli o'zgarib turadi. Hiqildoq o'rta bo'limining shilliq pardasida sof va yolg'on tovush burmalari (hiqildoq oldi) orasida chuqurchalar – hiqildoq qorinchalari joylashgan. Qorinchalar rezonatorlik vazifasini bajaradi. Sof tovush boylamlari ko'p qavatli yassi epiteliy bilan qoplangan va ovoz boylami bilan tovush muskulidan iborat. Tovush yorig'ining ostida hiqildoqni

pastki bo'limi – tovush osti bo'shlig'i joylashgan. Tovush osti bo'shlig'i traxeya bo'shlig'i bilan tutashib ketadi. Shuni eslatib o'tish kerakki, hiqildoqda faqat tovush hosil bo'ladi. Aniq nutq hosil bo'lishida esa lablar, til, yumshoq tanglay, burun oldi kavaklari ishtirok etadi.

### **Kekirdak**

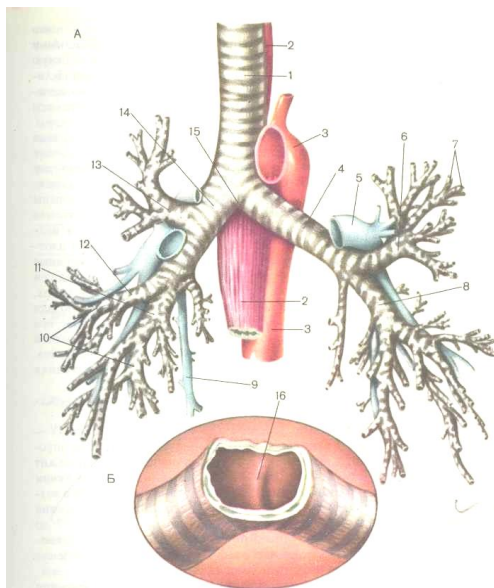
Kekirdak hiqildoqning davomi bo'lib, 9-13 *sm* ga teng bo'lgan naydan iborat. Yuqori qismida uzuksimon tog'ay bilan hiyla harakatchan birikadi va VI-VII bo'yin umurtqalari ro'parasida joylashgan. Pastki chegarasi V ko'krak umurtqasini yuqori qirrasiga to'g'ri keladi, shu sohada kekirdak chap va o'ng bosh bronxlarga ajralib ketadi.

Pastki ayri qismi qimirlamay turadi. Kekirdak tananing o'rta chizig'i bo'ylab joylashgan. Chap va o'ng yonlaridan bo'yinning qon tomirlari va nervlari o'tadi, ko'krak bo'shlig'ida esa kekirdak ikki o'pkani o'ragan plevra qopchalari o'rtasidan o'tadi.

Kekirdak devori shilliq, shilliq osti qatlam, fibroz-tog'ayli va adventitsial pardalardan iborat.

Shilliq parda bir qavatli ko'p qatorli kiprikli epiteliy bilan qoplangan. Shilliq osti qatlamida esa qon tomirlari, nervlar, limfa tugunlari, shilliq ishlab chiqaruvchi bezlar ko'p miqdorda uchraydi. Fibroz-tog'ayli pardasi 16-20 gialinli tog'ay yarim





13-rasm. Kekirdak va bronxlar. Old tomondan ko' rinishi:  
**A:** 1 – kekirdak, 2 – qizilo'ngach, 3 – aorta, 4 – chap bosh bronxi,  
 5 – chap o'pka arteriyasi, 6 – yuqorigi chap palla bronxi, 7 –  
 segmentar bronxlar, 8 – pastki chap palla bronxi, 9 – toq vena, 10  
 – o'ng o'pkaning segmentar bronxlari,  
 11 – pastki o'ng palla bronxi, 12, 13 – yuqorigi va o'rta o'ng palla  
 bronxlari,  
 14 – bosh o'ng bronxi, 15 – kekirdakning bifurkatsiyasi, 16 –  
 kekirdakning o'sig'i. **B** – kekirdakning bifurkatsiya (ikkiga  
 ayrilish) sohasi.

halqalardan iborat. Yarim halqalarni uchlari biriktiruvchi to'qimali tutamlar bilan va miotsitlar yordamida birikkan. Kekirdak orqa tomonidan tog'ayni yo'q bo'lishi katta ahamiyatga ega,

chunki uning orqasidan qizilo'ngach o'tadi va ovqat luqmalarini bemalol o'tishi ta'minlanadi. Shu bilan birgalikda kekirdak devori pishiq va elastik bo'ladi, teshigi doimo ochiq va tashqaridan ta'sir etuvchi bosimlarga bardosh bera oladigan bo'ladi. Kekirdak siyrak tolali shakllanmagan biriktiruvchi to'qimadan tuzilgan adventitsiya pardasi bilan qoplangan.

### **Bronxlar**

Kekirdak IV-V ko'krak umurtqalari sohasida chap, o'ng bosh bronxlarga bo'linadi. O'ng bronx chap bronxga qaraganda kaltaroq va keng, chap bronx ingichkaroq va uzun. Chap bronx ustidan aorta yoyi o'tadi, o'ng bronxdan esa – toq vena. Bronx devorlari tuzilishi jihatidan kekirdakni eslatadi. Lekin kekirdakdan farqli, bronxlarda tog'ayli yarim halqalar emas, to'liq halqalar hosil bo'ladi. Shu sababli bronxlar teshigi doim ochiq turadi va havo bemalol o'taveradi. Bosh bronx o'pka darvozasida o'ng o'pkada 3 va chap o'pkada 2 palla bronxlarga ajraladi. O'z navbatida o'pka to'qimasida palla bronxlar segmentar bronx-larga, so'ng shoxlanib o'rta, kichik bronxchalarga va eng oxirida o'pka atsinusida uchraydigan eng mayda terminal va respirator bronxiolalarga bo'linib ketadi. Bronxlarni kalibri kichraygan sari devori yupqalashib boradi va asta-sekin o'zgaradi: tog'ayli halqalar orolchalar holida joylashgan tog'ay plastinkalarga aylanib ketadi. Kichik kalibrli bronxlarda tog'ay plastinkalari yo'qolib

ketadi, shilliq pardadagi muskul qavat esa qalinlasha boradi. Ana shu muskullar patologik holatlarda, masalan bronxial astmada uzoq vaqt qisqarishi natijasida mayda bronx teshigi torayib qoladi va nafas olish qiyinlashadi. O'pka atsinusining oxirgi tarmoqlaridan terminal bronxiolalar hisobla-nadi. Ikkala o'pkada 20000 ta terminal bronxiolalar bo'ladi. Oxirgi bronxiolalar alveolyar bronxiolalarga tarmoqlanadi. Alveolyar bronxiola devorida uning teshigiga ochiladigan ayrim alveolalar joylashadi. Terminal va alveolyar bronxiolalarni devorlari bazal membrana ustida joylashgan bir qavatli hilpillovchi epiteliydan tuzilgan. Bronxiolalarni yumshoq devor tarkibida silliq muskul tolalarning soni ortadi.

### **O'pka**

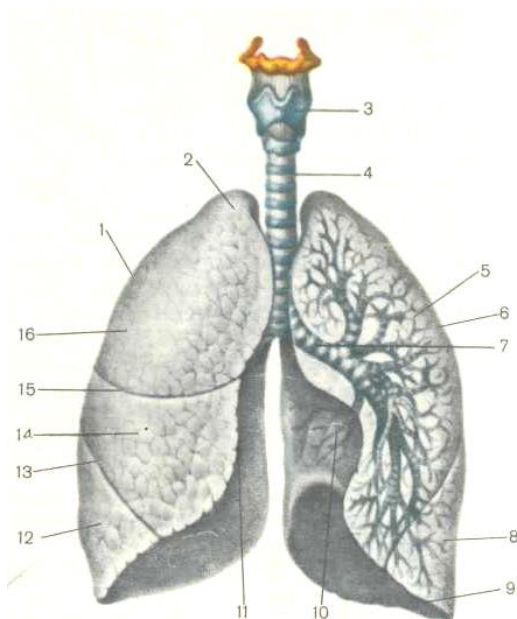
Nafas olish tizimining bosh a'zosi o'pkadir. O'pkalar juft a'zolar bo'lib, butun ko'krak bo'shlig'ini egallab, shakli va hajmi doim nafas fazasiga qarab o'zgarib turadi. Chap va o'ng o'pkalar ko'krak qafasining oldingi qismida joylashgan bo'lib, konus-simon shaklga ega. Konusning asosi past tomondan diafragma tegib tursa, uchi esa birinchi qovurg'adan 3-4 *sm* yuqoriroqda turadi.

O'ng o'pka 3 bo'lakdan, chap o'pka 2 bo'lakdan iborat. O'pkada uchta yuza farqlanadi. O'pkalarning diafragma tegib turgan yuzasi medial yuza va qovurg'alarga tegib turgan yuzasi

qovurg'a tomon yuzasi deyiladi. O'pkalarning medial yuzasi kuks oralig'iga qaragan yuza bo'lib, yuzasida yurak va yirik qon tomirlarining o'ymalari ko'rinadi. Medial yuzasining markaziy qismida *o'pka darvozas*i joylashgan. O'pka darvozasiga bronx, o'pka arteriyasi, nervlar kiradi. Har bitta o'pka darvozasidan ikkita o'pka venasi, limfa yo'llari, bronxlarning venalari chiqadi. O'pka darvozasiga kiruvchi va u yerdan chiquvchi qon va limfa tomirlari hamda nervlar birgalikda *o'pka ildizini* hosil qiladi. Chap o'pkada darvoza tarkibida eng yuqorida o'pka venasi yotadi, pastroq va old tomonda bronx va o'pka venalari joylashgan. O'ng o'pkaning darvozasida eng yuqorida bronx, undan keyin o'pka arteriyasi va vena joylashgan.

O'pkada uchta qirra – oldingi, pastki va orqa qirralar tafovut etiladi. Oldingi qirra o'tkir bo'lib, medial va qovurg'a tomon yuzalarni bir-biridan ajratadi. Chap o'pkaning pastki yarmining oldingi qirrasida yaxshi ifodalangan yurak o'ymasi joylashgan. Pastki qirrasida ham o'tkir bo'lib, pastki yuzani qovurg'a tomon yuzadan ajratadi. Orqa qirra o'pkaning to'mtoq yumaloqlangan cheti bo'lib, chuqur yoriqlarga aylanib, o'pkani pallalarga ajratadi. Qiya yorig'i ikkala o'pkani medial yuzasidan, yuqorigi uchidan 6-7 *sm* pastroq, III ko'krak umurtqasining ro'parasidan boshlanib, o'pka asosigacha yetadi va chap o'pkani ikkita pallaga ajratadi. O'ng o'pkada qiya yoriqdan uncha chuqur bo'lmagan, kalta

gorizontal yoriq ajraladi, IV qovurg'a ro'parasidan gorizontal yo'nalishda old tomonga o'tib, o'pkani



14-rasm. O'ng va chap o'pkalar.

1 – o'ng o'pka, 2 – o'pkaning uchi, 3 – hiqildoq, 4 – kekirdak, 5 – chap o'pka,

6 – yuqorigi palla, 7 – chap o'pkaning bosh bronxi, 8 – pastki palla, 9 – pastki qirra, 10 – yurak o'ymasi, 11 – o'ng o'pkaning medial qirrasi, 12 – pastki palla, 13 – qiya yorig'i, 14 – o'rta palla, 15 – gorizontal yorig'i, 16 – o'ng o'pkaning yuqorigi pallasi.

oldingi qirrasigacha yetadi va o'pka ildizining old sohasida tugallanadi. Bu yoriq o'ng o'pkani yuqori pallasini o'rta pallasidan ajratadi.

*O'pka pallalari* ma'lum darajada ayrim va bir-biridan xolis bo'lgan o'pkaning anatomik qismi bo'lib, har biri xususiy bronx va qon tomiri nerv kompleksiga ega.

O'pkaning har bir segmenti o'ziga xos bronx bilan bir qatorda xususiy qon tomir va nerv kompleksiga ega.

*Segment* – bu o'pkaning o'z xususiy qon tomirlari, nerv tolalari va bronxiga ega bo'lgan qismidir. Har bir segment boshqalaridan farqlansada, lekin ularning tuzilishida umumiylik bor: ular barchasining shakli konussimon bo'lib, konusning uchi o'pka ildizi tomon yo'nalgan va keng asosi visseral plevra bilan qoplangan.

O'pkaning morfologik va funksional birligi – *atsinusdir*. Atsinus tarkibiga terminal va alveolyar-bronxiolalar va alveola-lar kiradi. Alveolar sharsimon shaklga ega bo'lib, ichki yuzasi ikki turdagi hujayralar – nafas alveolotsitlari (skvamoz) va katta (granulyar) alveolotsitlar bilan qoplangan. *Nafas alveolotsitlar* ko'pchiligini tashkil etadi va 97,5% alveolalar yuzasini qoplaydilar. Bu hujayralar nihoyatda yassi va qalinligi 0,1-0,2 *mkm* ni tashkil etadi, faqat yadrosi joylashgan yerda qalinlashgan bo'ladi. Yassi hujayralarning chegaralari o'zaro zich bo'lib, ular bazal membrana ustida joylashgan. Nafas alveolotsitlarni nihoyatda yupqa bo'lishi ularni asosiy funksiyasi bo'lmish gaz almashinishiga qulay sharoit yaratadi. *Katta alveolotsitlar* yirik hujayralar bo'lib, ikki donadan o'n donagacha sferik shakldagi osmiofil plastinkasimon tanachalarga ega. Zamonaviy nazariyalarga ko'ra katta alveolotsitlar lipoproteidli va fosfolipidli tabiatga ega bo'lgan *surfaktant* degan moddani ishlab chiqaradilar. Katta alveolotsitlar bazal membrana ustida joylashgan. Bundan tashqari katta alveolotsitlar alveolalarning ichki yuzasini qoplab turgan boshqa hujayralarning hosil bo'lishi uchun manba hisoblanadi. Har bir alveola kapillyar tomirlar turi bilan o'ralgan. Alveola devori, bazal membrana va kapillyar tomirlar devori orqali gazlar almashinadi – havodan qonga kislorod, qondan alveolaga esa karbonat angidrid va suv bug'lari o'tadi. O'pka-lardagi

alveolalarni soni 600-700 millionga yetadi, ularning yuzasi esa 40-120  $m^2$  ga teng deb hisoblanadi. Jismoniy ish ta'siri-da alveola devorlari cho'ziladi va nafas olish yuzasi ancha oshadi.

## PLEVRA

Har qaysi o'pka plevra deb ataladigan seroz parda bilan o'ralgan. Plevra ikki varaqdan – ichki (visseral) va devor (parietal) varaqlardan iborat. Ichki yoki visseral varag'i darvoza sohasidan tashqaridan butun o'pkani o'rab turadi. Devor yoki parietal varag'i esa ko'krak bo'shlig'i devorini qoplab oladi. Ichki va devor varaqlar o'rtasida yoriqsimon plevra bo'shlig'i bo'ladi. Bu bo'shliq ichida plevra varaqlarini namlab turadigan biroz miqdorda seroz suyuqligi joylashgan. Seroz suyuqligi nafas olishda o'pka harakatlarini yengillashtiradi. Plevra biriktiruvchi to'qimali plastinka bo'lib, ustidan mezoteliy bilan qoplangan. Parietal plevrada joylashuviga ko'ra qovurg'a, mediastinal va diafragmal qismlari farqlanadi. Qovurg'a plevrasi qovurg'alar yuzasini va qovurg'aaro bo'shliqlarni qoplaydi. To'sh suyagini old tomonidan, umurtqa pog'onasining orqa tomonidan qovurg'a plevrasi mediastinal qismi bilan tutashadi. *Mediastinal plevrasi* perikard ustini qoplaydi va o'pka ildizi sohasida o'pkaning visseral plevrasi ga o'tib ketadi. Pastda qovurg'a va mediastinal plevralar *diafragmal plevraga* o'tib ketadi. Faqat diafragmani markaziy qismlariga o'ta olmaydi, chunki bu yerda perikard diafragma yopishgan bo'ladi. Qovurg'a plevrasi diafragmal va mediastinal plevrалarga o'tish sohalarida o'pka cho'ntaklarini yoki sinuslarini hosil qiladi. Bu sinuslar o'pkalar uchun qo'shimcha bo'shliqlar bo'lib, nafas olish va nafas chiqarishda o'pkalar hajmini kengayishini ta'minlaydi.

Ikkala plevral xaltachalari o'rtasida joylashgan a'zolar kompleksiga *ko'krak kuks oralig'i* deb ataladi. Kuks oralig'i old tomondan to'sh suyagi, orqadan umurtqa pog'onasining ko'krak qismi, ostki tomondan diafragma, yuqoridan ko'krak qafasining yuqorigi aperturasi bilan chegaralangan. Ko'krak kuks oralig'i

oldingi va orqa qismlarga bo'linadi. Ikki qismni ajratib turuvchi chegara kekirdak va bronxlar hisoblanadi. Ko'krak kuks oralig'ining oldingi qismini yurak, o'pkalar, ayrisimon bezlar, aorta yoyi, o'pka stvoli va diafragma nervi tashkil etadi.

Ko'krak kuks oralig'ining orqa qismida umurtqa pog'onasi, qizilo'ngach, ko'krak aortasi, adashgan nerv, toq vena va yarim toq vena, ko'krak limfa yo'li, simpatik nerv stvoli joylashgan.

### **Nazorat savollar**

1. Ichki a'zolar xaqida fan – splanxnologiya umuiy ma'lumotlar
2. Ovqat xazm qilish tizimi. Og'iz bo'shlig', tanglay, tishlar, til va so'lak bezlari (joylashishi, tuzilishi va vazifalari)
3. Xalqum, qizio'ngach, oshqazon a'zolari anatomic xarakteristikasi.
4. Ingichka va yo'g'on ichaklarni topografiyasi, bo'limlari, tuzilishi va vazifasi.
5. Ovqat hazm qilish tizimining eng yirik bezlari – jigar va oshqazon osti bezi.
6. Jigar struktur va funksional birligi
7. O't pufagining anatomic xarakteristikasi
8. Nafas olish tizimi.
9. Burun bo'shlig'i.



10. Burun tog'aylari.
11. Nafas olish va xid bilish zonalari
12. Xiqildoq tog'aylari, bo'g'imlari, boylamlari va muskullari
13. Xiqildoq bo'shlig'i.
14. Kekirdak, bronxlar.
15. Bronxial daraxti. O'pkalar, (ularning topografiyasi, joylashishi, tuzilishi va vazifalari)
16. O'pkalarda gaz almashinuv jarayonlari xaqida.
17. Plevra va plevral sinuslar xaqida tushuncha.

### **Siydik-tanosil apparati**

Siydik-tanosil apparati ikkita tizim a'zolaridan tashkil topgan: siydik ajratish a'zolari tizimidan va tanosil a'zolari tizimidan. Bu ikkala tizim anatomik va fiziologik nuqtai nazardan farqlanadigan, lekin kelib chiqishi va joylashuvi jihatidan bir-biriga bog'langan bo'ladi. Modda almashinuvi mahsulotlari organizmdan asosan siydik ajratish tizimi a'zolari orqali chiqariladi. Tanosil a'zolar tizimi ko'payish vazifasini bajaradi.

### **Siydik a'zolari**

Siydik ajratish a'zolariga buyraklar, siydik yo'llari, qovuq va siydik chiqarish yo'li kiradi. Buyraklar siydik hosil qiluvchi a'zodir. Oqsilli modda almashinuvi jarayonining oxirgi mahsulotlari mochevina, siydik kislotasi, kreatinin holda, organik moddalarning chala oksidlanishi natijasida hosil bo'lgan atsetonli birikmalar, sut, sirka kislotalari, tuzlar, endogen va ekzogen zaharli moddalar suvda erigan holda asosan buyraklar orqali organizmdan chiqariladi. Buyraklar o'pkalar va teri bilan bir

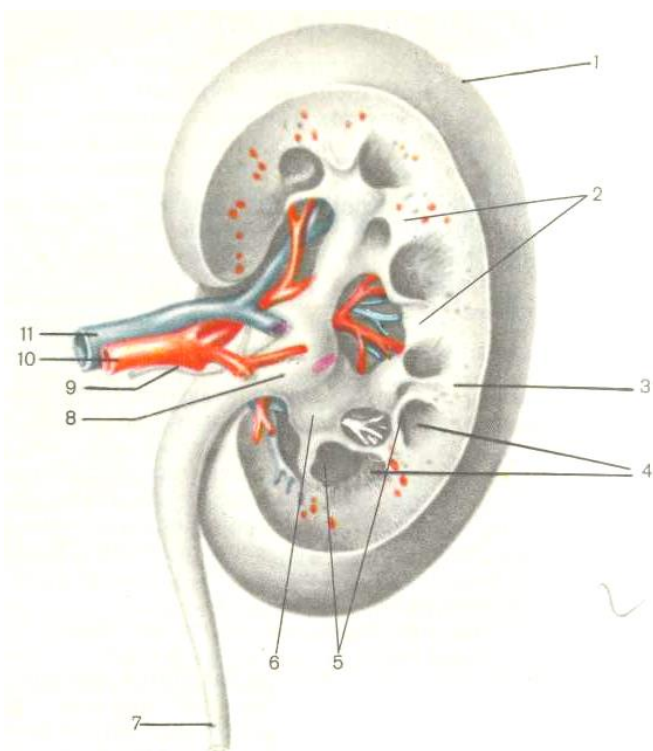
qatorida modda almashinish natijasida organizmda hosil bo'lgan oxirgi toksik ta'sirotda ega bo'lgan keraksiz moddalarni chiqarish uchun xizmat qiladigan asosiy a'zodir. Buyrakning ajoyib tuzilishi shundan iboratki, uning biologik membranalari orqali siydik chiqaruv yo'llariga faqat keraksiz moddalar chiqarib yuboriladi.

Buyraklar qorin bo'shlig'i orqa devorining ichki yuzasida, umurtqa pog'onasining XII ko'krak va I-II bel umurtqalarining ikki yonida joylashgan. O'ng va chap buyrak bir tekis darajada turmaydi, chap buyrak o'ng buyrakka nisbatan 1-1,5 *sm* yuqoriroq turadi. Katta kishilarda buyrak uzunligi 10-12 *sm*, kengligi 5-6 *sm*, og'irligi 120-200 *g*. Embrional taraqqiyot davrida homilada buyraklar bo'lakchalarga ajralgan bo'ladi, ammo bola tug'ilgandan so'ng bo'lakchalar orasidagi chegaralari yo'qolib ketadi. Yangi tug'ilgan bolalarda buyrak qopqasi hali shakllanmagan bo'ladi va joylashuvi ham katta kishilarga nisbatan pastroqda, ya'ni ikkinchi bel qarshisida turadi. Qopqa 15 yoshda shakllanib, o'z joyini egallaydi.

Buyraklar juft a'zolar bo'lib, shakli loviyaga o'xshaydi. Uning tashqi qirg'og'i qavariq, ichki qirg'og'i botiq bo'ladi. Ichki botiq qirg'og'ida chuqurcha bo'lib, ana shu yerda buyrak darvozasi shakllanadi. Buyrak darvozasiga buyrak arteriya va nerv kiradi va undan vena, limfa tomirlari va siydik yo'li chiqadi. Buyrak darvozasi sohasida bo'shliq hosil bo'ladi va buyrak kavagi deyiladi. Siydik qabul qilib oladigan qismlar – chunonchi, buyrak kosachalari, buyrak jomi ham shu yerdan boshlanib, siydik olib ketuvchi yo'llarga ochiladi. Buyrakning tashqi va ichki yuzalari, quyi va yuqorigi qutblari tafovut qilinadi. Tashqi yuzasi orqa yuzaga qaraganda qavariq bo'ladi. Uning yuqori qutbi quyi qutbiga nisbatan uchlangan bo'lib, yuzasida buyrak usti bezlari o'nashgan.

Buyrak biriktiruvchi to'qimali kapsula, yog' kapsula va seroz parda bilan o'ralgan. Kapsula buyrak moddasiga bo'shgina birikkan bo'ladi va undan oson ajralib ketadi. Buyrakni kesib

oddiy ko'z bilan yoki mikroskopda qaraganda, bunda po'st va mag'iz moddasi deb nom olgan ikki qismdan iborat ekanligi



15-rasm. O'ng buyrakning frontal kesmasi.

- 1 – buyrak kapsulasi, 2 – buyrak ustunlari, 3 – buyrakning po'stloq moddasi,  
4 – miya moddasi, 5 – buyrakni kichik kosachasi, 6 – buyrakni katta kosachasi,  
7 – siydik yo'li, 8 – buyrak jomi, 9 – nerv, 10 – buyrak arteriyasi, 11 – buyrak venasi.

ko'rinadi. Po'st modda to'q qizil rangli bo'lib, donador holatda ko'rinadi va kapsula ostida qalin qavat holida yotadi. Mag'iz moddasi sarg'ishroq bo'lib, bo'lakchalarga – *piramidalarga* bo'linadi. Buyrakdagi piramidalar soni 8-12 ta bo'ladi. Piramidalarning keng asosi po'st moddaga, uchi esa buyrak kavagiga qaratilgan bo'ladi. 2-3 piramidalarni uchi qo'shilishidan so'rg'ich shakllanadi. Har bitta so'rg'ichning uchida 10-20 gacha so'rg'ich teshiklari ochiladi. 1-3 so'rg'ichlar uchi kichik buyrak kosachasini bo'shlig'iga qaratilgan. Kichik kosachalarni soni 7-8 ta bo'ladi. Bir nechta kichik kosachalar 3-5 katta kosachalar ichiga ochiladi. Katta kosachalar bir-biri bilan qo'shilib, bitta umumiy bo'shliqni – buyrak jomini hosil etadi. Buyrak jomi asta-sekin torayib, siydik yo'lga o'tadi. Siydik so'rg'ichlar teshiklaridan avval kichik kosachalarga, keyin katta kosachalarga, buyrak jomiga va u yerdan siydik yo'lga tushadi.

Po'st va mag'iz moddalar orasida keskin chegarasi bo'lmaydi. Mag'iz moddaning piramidalari oralig'iga po'st moddaning bir qismi ustunchalar holida kiradi. Po'st moddaning ana shu qismi buyrak ustunchalari – *Bertini ustunchalari* deb ataladi. Mag'iz moddasi esa o'z navbatida ingichka nurlarga o'xshab po'st moddasiga kiradi va *Ferreyn nurlari* deb ataladigan mag'iz nurlarini hosil qiladi. Po'st va mag'iz moddani hosil bo'lishida qon tomirlari va siydik kanalchalari ishtirok etadi. Buyrakni

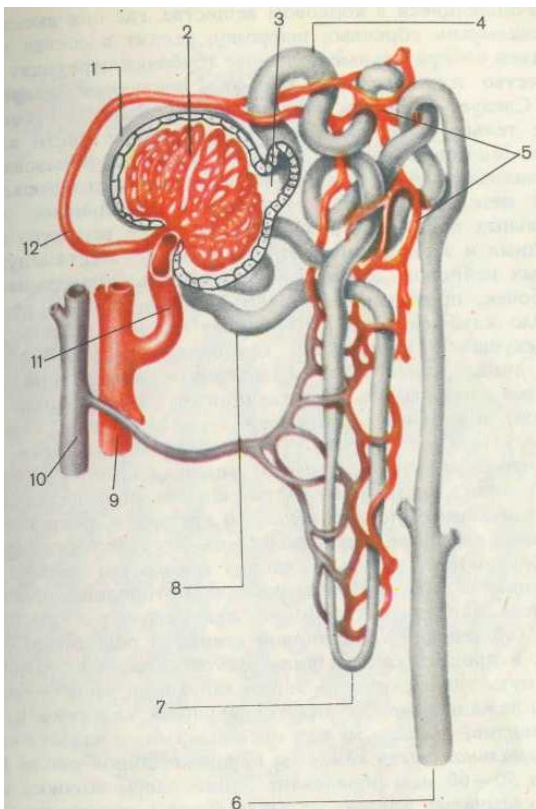
tuzilishini va funksiyasini tasavvur qilish uchun uning qon bilan ta'minlanish xususiyatlarini bilish lozim. Bir sutka davomida buyrak arteriyasidan va buyraklardan 1500 l qon o'tadi. Diametri 7-9 mm ga teng bo'lgan *buyrak arteriyasi* qorin aortasidan boshlanib, buyrak darvozasi sohasida 5-6 shoxlarga tarmoqlanib ketadi. Shoxlangan qon tomirlari buyrakni yuqorigi, quyi qutblariga va markaziy qismlariga qarab yo'naladi. Segmentar arteriyalar pallalararo arteriyalarga ajraladi. Pallalararo arteriyalar piramidalar orasiga o'tib, piramidalarni asoslarida yoysimon arteriyalar bilan tugallanadi. Yoysimon arteriyalar po'st va mag'iz modda chegarasida joylashib, o'zidan ikki xil tomirlarni hosil qiladi: birinchi xili po'st moddasiga bo'lakchalararo arteriyalar bo'lib kiradi, ikkinchisi esa mag'iz moddasiga o'tib qon kapillyarlariga tarmoqlanib ketadi. Bo'lakchalararo arteriyalar qon olib keluvchi arteriyalarga tarmoqlanib ketadi. Qon olib keluvchi arteriyalar esa o'z navbatida tomirlar koptok-chasining kapillyarlariga tarmoqlanadi. Tomirli koptokcha o'ziga xos xususiyatlarga ega: a) koptokcha kapillyarlari modda almashinuvida ishtirok etmasdan, chiqindi moddalarni filtrlashda ishtirok etadilar. b) koptokchadagi kapillyarlar tizimi ikkita arterial tomirlar orasida hosil bo'ladi. Koptokcha kapillyarlari qayta yig'ilib, qon olib ketuvchi arteriolani hosil qiladi. Qon olib ketuvchi arteriolani diametri qon olib keluvchi arteriolaga

qaraganda kichik bo'ladi. Ikkita arteriola diametrlari orasidagi farq ko'ptokcha kapillyarlarida *70 mm rt.st.* ga teng qon bosimini saqlanib turishini ta'minlaydi va shu bosim tufayli siydik hosil bo'lish jarayoni ro'y beradi. Qon olib ketuvchi arteriola nefronning kanalchali qismida ikkilamchi qon kapillyarlariga tarmoqlanib ketadi. Qon kapillyarlar turini bir joyda ikki marta hosil bo'lishi faqat buyrakka xos bo'lib, bu hodisani mo'jizali kapillyarlar turi deyiladi. Ikkilamchi kapillyar turidan qon venulalarga yig'iladi, so'ng uni davomi bo'lgan bo'laklararo venalarga, ulardan qon yoysimon pallalararo venalarga quyiladi. Oxirgi ko'rsatilgan venalar bir-biri bilan qo'shilib, buyrak venasini hosil qiladilar.

Buyrak parenximasi epitelial kanalchalar tizimidan iborat bo'lib, ular bir-biri bilan qo'shilib, nefronlar hosil qiladi. Nefronlarning miqdori buyrakda *1 mln* bo'ladi.

Nefron – buyrakning struktur va funksional birligidir.

Nefron to'g'ri va egri-bugri kanalchalar tizimidan iborat. Har bir nefronda ko'ptokchali va kanalchali qismlar farqlanadi. Ko'ptokchali qism yoki Malpigi tanachasi o'z navbatida tomirli



16-rasm. Nefronning tuzilishi va qon bilan ta'minlanishi (sxema).

1 – Shumlyanskiy-Bouemen kapsulasi, 2 – buyrak tanachasining koptokchasi,

3 – Malpigiy-Shumlyanskiy tanachasi kapsulasining ichi, 4 – buralma kanalchaning boshlang'ich qismi, 5 – qon kapillyarlari, 6 – yig'uvchi (qo'shuvchi) naycha, 7 – Genle qovuzlog'i, 8 – ikkilamchi buralma kanalchalarning distal uchi, 9 – buyrak arteriyasi, 10 – buyrak venasi, qonni olib keluvchi koptokchali arteriola, 11 – qonni olib ketuvchi koptokchali arteriola.

koptokcha kapillyarlaridan va Boumen-Shumlyanskiy kapsulasidan iborat. Tomirli koptokcha 50 taga yaqin kapillyarlar qovuzlog'idan iborat. Shumlyanskiy kapsulasi kosachaga o'xshash bo'lib, tashqi va ichki varaqlardan iborat, orasida esa yoriqsimon bo'shliq joylashgan. Tomirli koptokchani Shumlyanskiy kapsulasi o'rab turadi. Bu yerda siydik hosil bo'lishi-ning birinchi bosqichi – filtratsiya jarayoni ro'y beradi. Natijada qondan birlamchi siydik hosil bo'ladi. 1 sutka davomida birlamchi siydikning umumiy miqdori 60-80 litrni tashkil etadi. Bunday siydikning tarkibida zararli moddalardan tashqari, organizmga zarur bo'lgan moddalar ko'p miqdorda bo'ladi. Bularga oqsillar, glyukoza, albuminlar, tuzlar va suv kiradi.

Nefronning ikkinchi qismi – kanalchali qism bo'lib, quyidagi bo'limlardan iborat: proksimal bo'lim, Genle qovuzlog'i (pastga tushuvchi va yuqoriga ko'tariluvchi qismlardan iborat), distal bo'lim va yig'uvchi naycha. Nefronning proksimal va distal bo'limlari I va II tartibli egri-bugri kanalchalar deb ataladi. Genle qovuzlog'ining naychalari va yig'iluvchi naycha to'g'ri kanalchalardan tashkil topgan. Kanalchalarni devori bir qavatli epiteliydan tuzilgan. Kanalchali qismida siydik hosil bo'lishining ikkinchi bosqichi – *reabsorbsiya yoki qayta so'rish* jarayoni ro'y beradi. Kanalchalar devorining epiteliy hujayralari birlamchi siydikdan natriy, kaliy ionlarini va suvni qayta so'radi. Natijada



ikkilamchi siydik hosil bo'ladi. Uning umumiy miqdori 1-1,5 litrni tashkil etadi.

Shunday qilib, nefronda siydik hosil bo'lish jarayoni ikki bosqichdan iborat: filtratsiya va reabsorbsiyadan. Filtratsiya jarayoni koptokchali qismidan o'tib, natijada birlamchi siydik 60-80 l miqdorda hosil bo'ladi. Reabsorbsiya jarayoni kanalchali qismidan o'tib, natijada ikkilamchi siydik 1-1,5 l miqdorda hosil bo'ladi.

Buyraklar nafaqat ajratishda ishtirok etuvchi a'zolar, balki ularni bajaradigan boshqa funksiyalariga ko'ra ichki sekretsiya bezi deb ko'rish mumkin. Nefrondagi Genle qovuzlog'ining yuqoriga ko'tariluvchi kanalchasini distal bo'limiga o'tish joyida ko'p miqdordagi yadrolar to'dasini ko'rish mumkin, bazal membranasi bo'lmaydi. Distal bo'limining bu qismi zich dog' deb nom olgan. Qon olib keluvchi va qon olib ketuvchi arteriyalarning zich dog'ga tegib turadigan devorida, endote-liotsitlar tagida *yukstaklomerulyar xujayralari* joylashadi. Bu hujayralar qon bosimini idora etadigan renin oqsilini va buyrak *eritropoetik faktorini* ishlab chiqaradi. Buyrak eritropoetik faktori eritrotsitopoz yoki eritrotsitlarni rivojlanishini tezlashtiradigan moddalarni ishlab chiqaradi.

### **Siydik yo'li**

Siydik yo'li uzunligi 25-30 *sm* gacha bo'lgan muskulli naychadir. U buyrak jomidan pastga tomon tushib qovuqqa ochiladi. Siydik yo'li qorin pardadan tashqarida joylashgan. Siydik yo'li joylashishiga ko'ra 2 qismga bo'linadi: qorin va chanoq qismlarga. Chanoq bo'shlig'iga kirgan siydik yo'li qiya holda qovuq bo'shlig'iga ochiladi. Siydik yo'lini devori uch qavatdan: biriktiruvchi to'qimali tashqi pardadan, muskulli o'rta va ichki shilliq pardadan iborat. Shilliq parda o'zgaruvchan epiteliy bilan qoplangan va ko'ndalang kesmada siydik yo'lining teshigi yulduzsimon shaklga ega. O'zgaruvchan epiteliy hujayralari qovuqning funksional holatiga ko'ra o'z shaklini o'zgartira oladi. Siydikning siydik yo'li bo'yicha harakatlanishi uning qalin bo'lgan muskul qavatining peristaltik qisqarishi orqali ro'y beradi. Muskul parda tashqi sirkulyar va ichki bo'ylama qavatlaridan tarkib topgan. Siydik yo'lining quyi qismida ichki bo'ylama, o'rta aylanma va tashqi bo'ylama qavatlar farqlanadi. Siydik yo'lining devori yupqa bo'lishiga qaramay u ancha kengaya oladi.

## QOVUQ

Qovuq kichik tos bo'shlig'ida, qov simfizi orqasida joylashgan, ichi kovak toq a'zodir. Qovuqning hajmi 350 *ml* dan 0,5 *l* gacha bo'ladi. Qovuq uch qismga bo'linadi: cho'qqisi, tanasi va tubi. Yuqori tomonida cho'qqisi joylashgan. Pastdagi qismi keng bo'lib, qovuq tubi deb ataladi. Cho'qqisi bilan tubi orasida qovuq

tanasi joylashgan. Qovuqning quyi bo'limi torayib, qovuq bo'yinchasini hosil qiladi va siydik yo'li bilan tutashadi. Qovuq ichida siydik bor-yo'qligiga qarab o'z shaklini o'zgartiradi. Qovuq siydik bilan to'lganda cho'qqisi yuqoriga ko'tariladi, qorin parda yon va orqa tomonlarini qoplaydi. Erkaklarda qovuqning tubi tagidan prostata beziga, urug' pufakchalariga, orqadan to'g'ri ichakning kengaygan qismiga, ayollarda bacha-donga tegib turadi. Qovuq orqa devorining ustki ikki yon qismiga ikkita siydik yo'lining teshiklari ochiladi, pastdan esa siydik chiqarish kanali ochiladi. Shunday qilib qovuqqa uchta teshik ochilib, qovuq tubidagi teshiklar o'rtasidagi uchburchakli sohaga *qovuq uchburchagi* deyiladi.

Qovuq devori 3 ta pardadan – shilliq parda, shilliq osti qavati bilan, muskul va seroz pardalardan hosil bo'ladi. Siydikdan bo'shagan qovuqda shilliq parda ko'p burmalar hosil qiladi, siydik bilan to'la qovuqda burmalar yassilanib tekis-lanadi. Shilliq parda yuzasi ko'p qavatli o'zgaruvchan epiteliy bilan qoplangan. Bunday epiteliy o'z balandligini o'zgartirish qobiliyatiga ega va bu belgi qovuq uchun funksional ahamiyatga ega. Muskul parda bir-biri bilan tutashib ketgan uch qavatdan tuzilgan. Tashqi va ichki qavatlari bo'ylama, o'rta qavati esa aylanma joylashgan muskul hujayralaridan iborat. Qavatlarni tutashib ketishi katta ahamiyatga ega, chunki siydikni siydik chiqarish yo'liga bir tekisda tushishini

ta'minlaydi. Qorin press muskullarini qisqarishi qovuqda bosim ortishiga olib keladi va siydik chiqarish kanaliga haydaladi.

Siydik chiqarish kanali erkak va ayollarda turlicha tuzilgan. Erkaklarning siydik chiqarish kanali qovuq bo'shlig'ida ichki teshik bo'lib boshlanadi va erkak jinsiy a'zosining boshcha-sida tashqi teshik bilan tugaydi. Qovuq muskul tolalari siydik chiqarish kanalini ichki teshigi atrofida ichki sfinkterni hosil qiladi. Erkaklar siydik chiqarish kanalining uzunligi 18-20 *sm* bo'ladi. Ayollarning siydik chiqarish kanali ancha kalta – 3-6 *sm* bo'lib, qov simfizini orqasida joylashgan. Shilliq pardasi burmali va yolg'on ko'p qavatli epiteliy bilan qoplangan. Siydik chiqarish kanalining muskul pardasi ikki qavatdan: ichki bo'ylama va tashqi halqasimon qavatlardan tuzilgan. Tashqi teshigi qin oldida joylashib, ko'ndalang-targ'il muskul to'qimadan tuzilgan siydik kanalining tashqi sfinkteri bilan chegaralangan.

### **JINSIY A'ZOLAR TIZIMI**

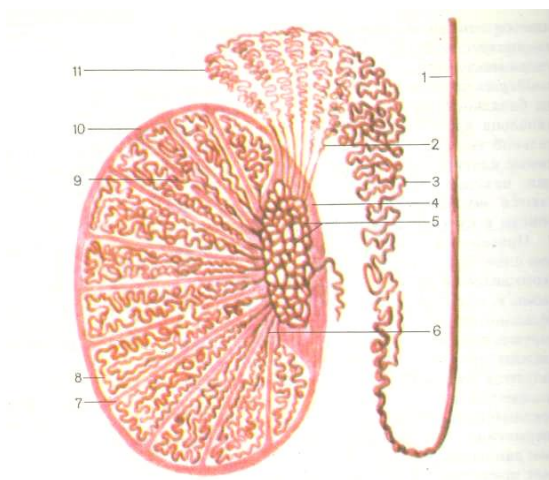
Jinsiy tizim – erkak va ayollar jinsiy a'zolaridan iborat. Asosiy a'zolaridan ikkala jins uchun jinsiy bezlari: erkaklarga moyaklar, ayollarga tuxumdonlar xosdir. Jinsiy bezlar ikki xil muhim vazifani bajaradi: a) generativ funksiyasi tufayli jinsiy hujayralarni, ya'ni tuxum hujayralarni va spermatozoidlarni yetilishi ta'minlanadi; b) endokrin funksiyasi – bu har bir jinsga xos jinsiy gormonlarni ishlab chiqarish. Generativ va endokrin

funksiyalari bir-biri bilan bog'liq bo'lib, gormonlar ta'sirida individual taraqqiyot davrida nafaqat ikkilamchi jinsiy belgilar paydo bo'lishi idora etiladi, balki organizmning ko'payishi uchun zarur sharoitlar ham vujudga keladi.

### **Erkak jinsiy tizimi**

Erkaklar jinsiy tizimiga moyaklar va ularning ortig'i, urug' chiqarish yo'llari, urug', pufakchalar, prostata bezi, Kuper bezlari va tashqi tanosil a'zolari kiradi.

Ochilgan alohida moyak preparatida moyak pardalarini va a'zoni hosil bo'lish xususiyatlari ko'rsatiladi. Erkak tosining sagittal kesmasida urug' chiqarish yo'llarini, urug' pufakchalarini, prostata joylashishi xususiyatlariga ahamiyat beriladi. Prostata bezini siydik qopi, to'g'ri ichak va siydik chiqarish kanali bilan bo'lgan topografik munosabatlariga talabalar diqqatini alohida jalb etish lozim.



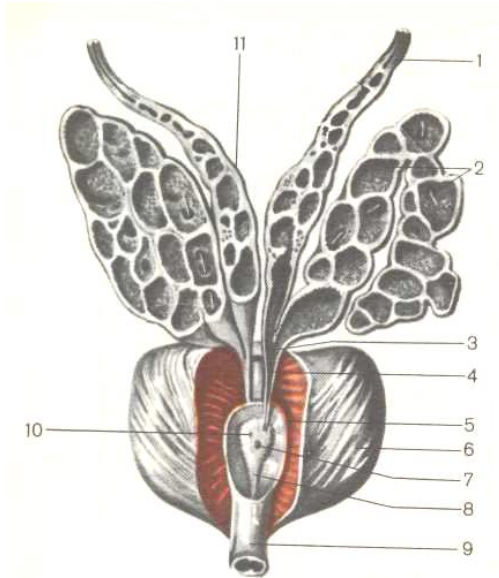
17-rasm. Moyak va uning ortig'ining tuzilishi (sxema).  
(rasm I.V. Almazov va L.S. Sutulov atlasidan olingan)

1 – urug' chiqarish nayi, 2 – urug' chiqarish yo'llari, 3 – ortiq yo'li,

4 – moyakning kuks qismi, 5 – moyakning to'r qismi, 6 – buralma urug' kanalchalari, 9 – turli bo'lakchalarda joylashgan urug' kanalchalar orasidagi birikishlar, 10 – oqsil parda, 11 – moyak ortig'ining bo'lakchasi.

Moyaklar – erkak jinsiy bezlari bo'lib, ikki xil funksiyani bajaradi. Generativ funksiyasi jinsiy hujayralar – spermato-zoidlar ishlab chiqarishdan iborat. Gormonal funksiyasi esa erkak jinsiy gormoni – testosteron ishlab chiqarishdan iborat. Testosteron gormoni erkaklar ikkilamchi jinsiy belgilarni hosil bo'lishini ifodalaydi.

Moyaklar bir nechta pardalar bilan o'ralgan bo'lib, uning xususiy moddasini o'rab turgan parda oqsil parda deyiladi. Oqsil parda moyakning orqa qirg'og'ida qalinlashib, oraliqni hosil qiladi. Moyak oralig'idan ichki to'qima ichiga biriktiruvchi



18-rasm. Urug' pufakchalari. Prostata bezi  
(R.D. Sinelnikov atlasidan olingan).

- 1 – urug' chiqarish nayi, 2 – urug' pufakchasi, 3 – siydik chiqarish kanali,  
4 – urug' otuvchi yo'l, 5 – erkak siydik ajratish kanalining prostata qismi,  
6 – prostata bezi, 7 – prostata bachadonchasi, 8 – urug' tepachasi,  
9 – siydik chiqarish yo'lining pardali qismi, 10 – urug' otuvchi yo'lining boshlanish qismi, 11 – urug' otuvchi yo'lining kengaymasi (ampula).

to'qimali to'siqlar kirib, moyakni bir nechta bo'lakchalarga ajratadi. Bo'lakchalarning soni 250-350 taga teng. Har bir bo'lakcha ichida 1-2 egri-bugri kanalchalar joylashgan. Har bitta

kanalchanning uzunligi 50-80 *sm*, hamma kanalchalarning umumiy uzunligi 300-400 *m* ga teng. Egri-bugri kanalchalar moyak oralig'i sohasida to'g'rilanadi va *to'g'ri kanalchalarga* aylanadi. To'g'ri kanalchalar oraliq ichiga kirganda bir-biri bilan betartib to'rsimon tutashib ketadilar va natijada *moyak to'rini* hosil qiladi. To'rdan 12-18 ta *chiqarish kanalchalari* chiqib, moyak ortig'iga kiradi. *Moyak ortig'i* konus shaklida burilib, ortig' yo'lini hosil qiladi. *Ortig' yo'lining* davomi urug' chiqarish yo'li deb ataladi va uzunligi 40-45 *sm* ga teng. *Urug' chiqarish yo'lga* tos bo'shlig'ida urug' pufakchalari ochiladi. *Urug' pufakchalari* ishqoriy sekret ishlab chiqarib, spermatozoidlarni harakatchanligini oshiradi. Urug' chiqarish yo'li prostata bezidan o'tadi (18-rasm).

*Prostata bezi* siydik chiqarish kanalining boshlang'ich qismida, qovuqning tagida turadi. Prostata – bu bez – muskulli a'zo bo'lib, spermatozoidlarni faollashtiruvchi moddalar ishlab chiqaradi. Tashqi tanosil a'zolarga erkak olati va yorg'oq kiradi.

### **Moyaklarning generativ funksiyasi. Spermatogenez**

Moyakning faqat egri-bugri kanalchalar devorida spermatogenez jarayoni ro'y beradi va natijada erkak jinsiy hujayralari – spermatozoidlar yetiladi. Qolgan davom etuvchi kanalchalar urug'ni olib ketuvchi yo'llar hisoblanadi. Shu sababli qisqacha spermatogenez jarayonini o'tish xususiyatlarini ko'rib chiqamiz.



Spermatogenez – bu erkak jinsiy hujayralarining (spermatozoidlarning) yetilishi, hayvon organizmlarida – urug’ donlarda, odamda – moyakda o’tadi.

Spermatogenez jarayoni moyakning urug’ kanallarida ro’y beradi. Urug’ kanalchalari egri-bugri naychalardan iborat bo’lib, bular devorining har bir qatlamida (zonasida) erkak jinsiy hujayralarining turli yetilish davrida ko’rish mumkin. Spermatogenez 4 ta davrdan iborat:

1. Ko’payish davri.
2. O’sish davri.
3. Yetilish davri.
4. Shakllanish davri.

1. *Ko’payish davri* – egri-bugri kanalchalarning ichki yuzasi spermatogen epiteliy bilan qoplangan. Spermatogen epiteliy hujayralari bazal membrana ustida joylashgan bo’lib, orasida yordamchi hujayralar uchraydi. Spermatogen epiteliyning eng tashqi qavatida bevosita bazal membrana ustida spermatogoniyalar joylashgan. Bular – juda kichik, birlamchi diploid hujayralar bo’lib, intensiv ravishda mitotik yo’l bilan tez-tez ko’payadilar.

2. *O’sish davrida* ko’payish davri natijasida hosil bo’lgan hujayralar o’sadi, sitoplazma hajmi ortadi, yadro kattalashadi,

DNK sintezlanadi va natijada ko'payishdan to'xtagan spermatogoniyalardan birinchi tartibli spermatotsitlar yetiladi.

3. *Yetilish davri meyoz* bo'linishdan iborat. Meyoz ikkita ketma-ket mitotik bo'linishdan tashkil topgan bo'lib, birinchi va ikkinchi mitozlar orasida interfaza davri bo'lmaydi. Birinchi tartibli spermatotsitlar birinchi mitotik bo'linishidan so'ng ikkinchi tartibli spermatotsitlarga aylanadi. Ikkinchi mitotik bo'linishidan so'ng ikkinchi tartibli spermatotsitlardan gaploidli spermatidalar hosil bo'ladi.

4. *Shakllanish davri* spermatidalar yadrosida hech qanday o'zgarishlar ro'y bermaydi, hujayrada faqat morfologik o'zgarishlar kuzatiladi. Spermatidalarda bosh, bo'yin va dum qismlari shakllanadi va natijada yetilgan spermatozoidlar hosil bo'ladi.

### **Moyaklarning endokrin funksiyasi**

Erkak jinsiy bezlari – moyaklar ishlab chiqargan gormonlari qonga o'tadi. Moyakda endokrin funksiyani interstitsial hujayralari yoki Leydig hujayralari bajaradi. Bu yirik hujayralar to'da-to'da bo'lib qon tomirlar atrofida, urug' kanalchalari orasida joylashgan. Bu hujayralar erkak jinsiy gormoni – testo-steronni ishlab chiqaradilar. Testosteron erkaklar organizmiga xos bo'lgan ikkilamchi jinsiy belgilarni hosil bo'lishini ta'minlash bilan bir qatorda, prostata hujayralariga, urug' pufakchalariga, buyraklar, teri hujayralariga ham ta'sir ko'rsatadi, ularning o'sishini,

funksional faolligini oshiradi, oqsillar sintezini hujayrallarda jadallashtiradi, to'qimalar o'sishini tezlashtiradi. Gormonni muhim vazifalaridan biri – bu spermatogenez jarayoniga ta'sir etishi: qonda gormonning miqdori past konsen-tratsiyada bo'lsa, spermatogenez jarayoni faollashadi, aksincha miqdori oshib ketsa, spermatogenez sustlashadi.

### **Ayollarning jinsiy a'zolari**

Ayollarning ichki jinsiy a'zolariga tuxumdonlar, bachadon naylari, bachadon, qin va tashqi jinsiy a'zolari kiradi.

Ayollarning jinsiy a'zolari yaxlit murdada va alohida ajratilgan a'zolar kompleksida o'rganiladi. Kichik tosning shakliga, joylashishiga, tuxumdonlarning qorin pardaga, bachadonga va bachadon naylariga nisbatan joylashishiga alohida ahamiyat beriladi. So'ng bachadon shakliga, siydik pufagi va to'g'ri ichakka nisbatan joylashish xususiyatlariga e'tibor beriladi. Bachadonning keng boylami bilan xususiy boylamlar ham ko'rsatiladi.

Tuxumdon – generativ ham gormonal funksiyani bajaradi. Generativ funksiyasi tuxum hujayralar ishlab chiqarishdan iborat. Endokrin funksiyasi esa progesteron va estradiol (follikulin) gormonlarni ishlab chiqarishdan iborat.

Tuxumdonlar – juft bez bo'lib, ellipssimon shaklga ega, kichik tos ichida joylashgan va bachadonning keng boylami vositasida bachadonga tortilgan. Tuxumdon po'st va mag'iz

modddan iborat. *Mag'iz moddasi* markazda joylashgan bo'lib, biriktiruvchi to'qima va orasiga kirgan qon tomirlar va nervlardan iborat. *Po'st moddasi* chetdan joylashib, birlamchi, yetiluvchi va atretik – involyutsiyaga uchragan follikulalar, chandiqlar va sariq tanalardan iborat. Har bitta *follikul* pufakcha bo'lib, ichida tuxum hujayrasi yetiladi. Follikul ichidagi tuxum hujayra yetilgandan so'ng, follikul devori yoriladi. Yetilgan tuxum hujayrasi avval qorin bo'shlig'iga, keyin bachadon yo'liga tushadi. Odatda 28 kunda bitta follikul yetiladi. Follikul o'rnida *sariq tana* rivojlanadi. Sariq tana takomilida to'rt bosqich farq qilinadi: a) *proliferatsiya va vaskululyarizatsiya bosqichi* – epiteliy hujayralarning tez ko'payib ketishi va biriktiruvchi to'qima ichiga kapillyarni tez o'sib kirishi; b) *bezli metamorfoza bosqichi* – follikulyar epiteliysini gipertrofiyaga uchrashi, hujayralar tarkibida lyutein pigmenti to'planishi va sariq tana o'zining progesteron gormonini ishlay boshlashi; v) *gullash bosqichi* ikkinchi bosqichdan so'ng boshlanib, yashash muddati har xil. Agar tuxum otalanmasa, sariq tananing gullash davri 12-14 kun davom etadi. Bunday tanani hayz sariq tana deb ataladi. Agar tuxum otalansa, sariq tana uzoq muddat saqlanib qoladi va homiladorlik sariq tanasi deyiladi. Hayz sariq tana bilan homiladorlik sariq tanasi o'z tuzilishi, funksiyasi va takomili bilan bir-biridan farq qilmaydi. O'z funksiyasini ado etgandan keyin hayz sariq tana ham,

homiladorlik sariq tanasi involyu-tsiyaga uchraydi; g) *teskari takomil bosqichida* involyutsiya jara-yoni boshlanadi. Bunda sariq tananing bez hujayralari asta-sekin o'z lyuteinini yo'qotadi va atrofiyaga uchraydi, biriktiruvchi to'qima esa, aksincha, o'sib ketadi. Natijada ilgari sariq tana o'rnida biriktiruvchi to'qimali chandiq hosil bo'ladi va tuxum-don devorida bir necha yil mobaynida chandiq saqlanib qoladi.

### **Nazorat savollari**

1. Siydik va tanosil a'zolari tizimi.
2. Siydik a'zolarining rivojlanishi.
3. Siydik ishlab chiqaruvchi a'zolar-buyraklar
4. Buyraklarni struktur va funksional birligi –nefron.
5. Siydikni chiqaruvch a'zolar- siydik pufagi va siydik chiqarish naylarini anatomik xarakteristikasi.
6. Erkaklarning tashqi va ichki a'zolarining anatomic ta'rifi.
7. Ayyolarning tashqi va ichki tanosil a'zolarining anatomik ta'rifi.

### **Tuxumdonning generativ funksiyasi. Ovogenez**

Ovogenez – bu tuxum hujayraning yetilishi bo'lib, tuxumdonlarda ro'y beradi. Ovogenez spermatogenezdan farqli 3 davrdan iborat. Bunda shakllanish davri bo'lmaydi. Bundan

tashqari – ko'payish davri – qizlarda embrional taraqqiyot davrida o'tadi, qiz ona bachadonida rivojlanayotgan, uning tuxumdonlarida ko'payish davri o'tadi. Demak, qizlar tayyor birinchi tartibli ovotsitlar bilan tug'iladi. Postembrional davrda (tug'ilgandan keyingi davr) qizlarda faqat ikkita davr – o'sish va yetilish davrlari kuzatiladi.

1. *Ko'payish davri* – qizlarda embrional taraqqiyot davrida o'tadi. Tuxumdonida birlamchi diploidli hujayralar ovogoniyalar deyiladi. Bular faol ravishda mitotik yo'l bilan ko'payadilar va natijada 1 tartibli ovotsitlar hosil bo'ladi.

2. *O'sish davri* – qiz balog'atga yetgandan so'ng o'sish davri boshlanadi. Bunda birinchi tartibli ovotsit o'sib, rivojlanadi va yadrosida murakkab o'zgarishlar ro'y beradi.

3. *Yetilish davri* – meyoزدan tashkil topgan. Bunda birinchi mitotik bo'linishdan so'ng yirik ikkinchi tartibli ovotsit va yo'naltiruvchi tanacha hosil bo'ladi. Ikkinchi mitotik bo'linish natijasida ikkinchi tartibli ovotsitdan bitta yetilgan tuxum hujayrasi, yo'naltiruvchi tanachadan esa 2 yangi yo'naltiruvchi tanachalar hosil bo'ladi, bular keyinchalik yo'qolib ketadi. Demak, birlamchi ovogoniyadan bir necha bosqichlardan so'ng faqat bitta tuxum hujayra yetiladi.

### **Tuxumdonning endokrin funksiyasi**

Tuxumdon nafaqat tuxum hujayralarini yetishtiradigan a'zodir, uni ichki sekretsiya bezlari qatoriga ham kiritish mumkin. Ikkilamchi jinsiy belgilarni shakllanishi, ayollarning psixologik xususiyatlari qon tarkibidagi gormonlarga bog'liq. Bunday gormonlarga estradiol va progesteron kiradi. Estradiol tuxumdonning follikulyar hujayralari tomonidan ishlab chiqariladi, follikullarni yetilishini va hayz siklini idora etadi. Sariq tananing lyuteotsit hujayralari progesteron gormonini ishlab chiqaradi.

Progesteron homilani takomilini ta'minlaydi, bachadon shilliq pardasining yetilishini, muskulli tolalarni qo'zg'olishini va sut bezlarining rivojlanishini ta'minlaydi. Progesteron tuxumdonga ham ta'sir ko'rsatib, follikulalarni o'sishini to'xtatadi. Shuning uchun sariq tana gullash bosqichini o'tish davrida tuxumdonga follikulalar o'smaydi. Demak, ovarial gormonlar bir vaqtda emas, navbat bilan ishlaydi. Follikula hujayralari estradiol ishlayotgan vaqtda sariq tana bo'lmaydi, chunki uni hosil bo'lishi uchun follikulyar pufakchalar hali bo'lmaydi. O'z navbatida sariq tana progesteron ishlayotgan vaqtda estradiol ishlab chiqarilmaydi, chunki yangi follikulalarning o'sishi tormozlangan bo'ladi.

### **Bachadon naylari**

Tuxumdon yonidan boshlangan nay bo'lib, bachadonga kelib ochiladi. Bachadon nayining tuxumdonga yaqin bo'lgan uchi voronkasimon kengaygan bo'lib, maxsus qisqa shokilalar bilan tugallanadi. Ba'zan shokilalar tuxumdongacha yetadi va uni o'rab oladi. Tuxumdonda yetilgan tuxum bachadon naylari vositasida bachadonga yetkaziladi.

### **BACHADON**

Bachadon noksimon shaklga ega bo'lgan, muskul-bezli a'zo. U kichik chanoqda qovuq bilan to'g'ri ichak o'rtasida joylashgan. Bachadonda homila rivojlanadi. Bachadonning bo'yini, tanasi va tubi tafovut qilinadi. Bachadoning tubi yuqo-riga qaragan, tanasi kengaygan qism bo'lib, pastga yo'nalgan va qinga yondoshib ketadi. Keng boylam va yumaloq boylam bachadonni kichik tos bo'shlig'ining markazida tutib turadi.

Bachadon devori uch qavatdan iborat: ichki qavat – endometriy, o'rta qavat – *miometriy*, tashqi qavat – *perimetriy*. Bachadon bo'yinchasi qorin parda bilan faqat orqa tomondan qoplangan, yon tomonlari esa yog' kletchatkasi bilan o'ralgan bo'lib *parametriy* deyiladi. Endometriy shilliq pardadan iborat. Shilliq parda silindrsimon epiteliy bilan qoplangan bo'lib, tarkibida naycha tuzilishidagi mayda bezlar bor. Bachadon tanasida boshqa xildagi bezlar ko'p miqdorda uchrab, bu bezlar tarmoqlanib ketadi, shoxchalari esa muskul qavatigacha yetadi.



Shilliq parda tarkibidagi bezlardan farqli, bu bezlar ishqoriy muhitga ega bo'lgan sekret ishlab chiqaradi. Shu sababli qinning shilliq pardasi ishqoriy muhitga ega. Miometriy silliq muskul to'qimadan tuzilgan. Muskul tolalari uzunasiga va sirkulyar holda joylashgan bo'lib, uch qavatni tashkil etadi. Perimetriy seroz pardadan iborat. Seroz parda – bu bachadon devori bilan bitishib ketgan qorin pardadir. U bachadonni hamma tomondan o'rab oladi va bachadon boylamlarini hosil bo'lishida ham ishtirok etadi.

Qin – bachadonni bo'yin va tashqi jinsiy a'zolar o'rtasida joylashgan, uzunligi 8-10 *sm* ga teng nayi hisoblanadi. Ustki tomonda qin kengayib, bachadon bo'yining oxirgi qismini o'rab oladi va qin gumbazini hosil qiladi. Qin gumbazida oldingi, orqa va ikkita yon qismlari ajratiladi. Orqa qismi old qismiga nisbatan uzunroq va chuqurroq bo'ladi. Qinni old tomonida qovuq va siydik chiqarish yo'li, orqa tomondan to'g'ri ichak joylashgan. Qin devori 3 qavatdan tuzilgan: 1) ichki shilliq qavati old va orqa devorlarida, quyi bo'limida burmalar hosil qiladi. Qin bo'shlig'i bilan qin oldi orasida joylashgan halqasimon burma ko'p qavatli yassi epiteliy bilan qoplangan va qizlik pardasi deyiladi; 2) o'rta muskul qavatida bo'ylama joylashgan muskul tolalari aylanma muskul tolalarga nisbatan kuchli rivojlangan; 3) tashqi qavat qinni sirtidan fibroz parda bilan qoplagan.

### **Endokrin tizimi. (Ichki sekretiya bezlari)**

Hayvonlar va odam organizmlarida turli a'zolar faoliyatini boshqaruvchi har biri nihoyatda murakkab bo'lgan ikki tizim, ya'ni nerv va gumoral boshqaruv tizimlari tafovut qilinadi. Bu ikki tizim o'zaro uzviy bog'langan va umumiy nerv-gumoral boshqaruv tizimini tashkil etadilar. Nerv-gumoral boshqaruv tizimida nerv tizimi, shu jumladan bosh miya po'st moddasi, boshqa a'zolar bilan bir qatorda endokrin bezlarning gormonlar sekretiya qilish faoliyatini nerv impulslari ta'sirini o'tkazish yo'li bilan boshqaradi. Gumoral yo'l (yunoncha suyuqlik, qon) orqali boshqarish deyilganda a'zolar va to'qimalar faoliyatiga ta'sir etuvchi moddalarning ularga qon, limfa va to'qima suyuqliklari orqali yetkazilishi ko'zda tutiladi.

Demak, endokrin bezlar nerv tizimi boshqaruvida gumoral yo'l orqali organizmda modda almashinuvi va a'zolar faoliyatini boshqarishda ishtirok etadi.

Odam organizmida bezlar uch guruhga bo'linib, ular orasida tashqi sekretiya yoki ekzokrin bezlari, ichki sekretiya yoki endokrin bezlari hamda aralash bezlari tafovut qilinadi.

*Tashqi sekretiya bezlarining* ishlab chiqaradigan mahsuloti sekret deyilib, maxsus chiqaruv naylari orqali ma'lum bir bo'shliqqa yoki teri sirtiga ajratiladi. Tashqi sekretiya bezlariga so'lak bezlari, teri bezlari kiradi.

*Ichki sekretsiya bezlarida* chiqaruv naylari bo'lmaydi, ishlab chiqariladigan mahsulotlari gormonlar deyiladi. Ishlangan gormonlar bevosita qonga o'tadi. Ichki sekretsiya bezlariga yoki sof endokrin bezlariga gipofiz, qalqonsimon bez, epifiz, qalqon oldi bezlari, buyrak usti bezlari kiradi.

*Aralash tipdagi bezlarda* ham ekzokrin, ham endokrin bezlar-ga xos belgilar namoyon etiladi. Bunday bezlarga misol qilib me'da osti bezini, tuxumdonlarni va urug'donlarni ko'rsatish mumkin.

Gormonlar – kimyoviy tarkibi jihatidan murakkab oqsillar bo'lib, yuksak fiziologik aktivlikka ega. Gormonlar turli endokrin bezlar hujayralarida sintez qilinib qonga chiqariladi, qon bilan butun organizmga tarqalib, turli a'zolar va to'qima-larning hujayralariga ta'sir etib, ular faoliyatini jadallashtirish yoki susaytirish qobiliyatiga ega.

Gormonlar o'zlarining kimyoviy tarkibiga qarab hujayralar faoliyatiga ikki yo'l bilan ta'sir etadilar. Steroidlar tarkibli gormonlar hujayralarning plazmatik membranalari orqali sitoplazmaga o'tish qobiliyatiga ega va u yerda hujayra ichidagi retseptor oqsillari bilan birikib, hujayra yadrosidagi DNKning ma'lum zanjiri faoliyatiga ta'sir etadi. Faqat aminokislotalardan tuzilgan oqsil tabiatli gormonlar tashqi membrananing maxsus

retseptorlarga ta'siri orqali hujayra ichidagi ma'lum biokimyoviy jarayonlarning faolligini o'zgartiradi.

## **GIPOFIZ**

*Gipofiz* ektodermadan takomil etuvchi, nevrogen bezlar guruhiga kiradi. Gipofiz asosiy suyakning turk egari deb ataluvchi chuqurchasida joylashgan. Gipofiz tashqi tomondan biriktiruvchi to'qimali kapsula bilan o'ralgan bo'lib, uning og'irligi 0,5-0,7 g. Gipofiz 3 bo'lakdan iborat. Gipofizning oldingi va oraliq bo'laklari embrional taraqqiyot davrida og'iz buxta-sining epitelisidan hosil bo'ladi. Gipofizning ikki bo'lagi bir xil manbadan rivojlanganligi uchun bu bo'lim *adenogipofiz* deb nomlanadi. Gipofizning orqa bo'lagi oraliq miyadan rivojlanadi va *neyrogipofiz* deb aytiladi. Demak, gipofiz anatomik nuqtai nazardan yaxlit bir a'zo bo'lishiga qaramay, ikki xil manbadan rivojlanadi.

Gipofizning oldingi bo'lagi epitelial tasmalar va ular orasida joylashgan sinusoid kapillyarlardan tashkil topgan. Epitelial hujayralar tuzilishi va xususiyatlari jihatidan 2 xilga bo'linadi: 1) *xromofob hujayralar*. 2) *xromofil hujayralar*.

Xromofob hujayralar bo'yoqlar bilan sust bo'yaladi va mayda bo'ladi.

Xromofil hujayralar esa bo'yoqlar bilan yaxshi bo'yaladi va shunga ko'ra ikki guruhga bo'linadi:

a) atsidofil hujayralar sitoplazma tarkibidagi yirik sekretor donachalari kislotali bo'yoqlar bilan bo'yaladi;

b) bazofil hujayralar asosli bo'yoqlar bilan yaxshi bo'yaladi, hajmi yirik, sitoplazmasi glikoproteid kiritmalarga boy, yaxshi bo'yaladi.

Gipofizning oraliq bo'lagi ko'p qavatli epiteliydan tuzilgan. Epiteliy hujayralari orasida mayda pufakchalarga o'xshash tuzilmalar – psevdofollikulalar joylashgan.

Neyrogipofiz – yoki gipofizning orqa bo'lagi neyrogliyani bir ko'rinishi bo'lgan pituitsitlardan va nerv hujayralarining aksonlaridan iborat. Nerv hujayralarining tanalari esa oraliq miyaning bo'limi – gipotalamusida joylashgan. Demak, gipofiz markaziy nerv tizimi bilan gipotalamus orqali bog'langan. Shu sababli, gipofizni endokrin bezlarining «malikasi» yoki «bosh dirijyori» deb nomlashadi.

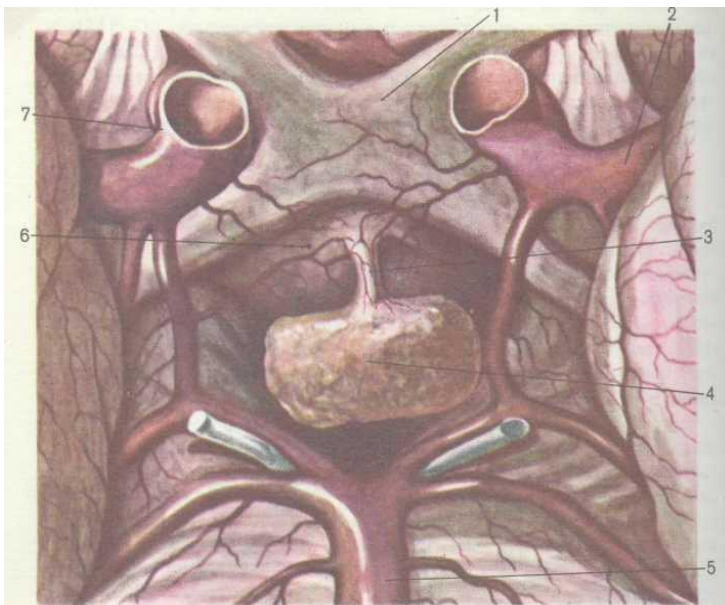
*Gipofizning oldingi bo'lagida ishlab chiqariladigan gormonlar:*

1. Somatotrop gormoni – o'sish gormoni, organizmni o'sishini boshqaradi.

2. Tireotrop gormoni – qalqonsimon bezning funksiyasini idora etadi.

3. Adrenokortikotrop gormoni – buyrak usti bezlarining funksiyasini boshqaradi.

4. Gonodotrop gormoni – jinsiy bezlarning funksiyasini ifodalaydi.



19-rasm. Gipofiz (R.D. Sinelnikov atlasidan)

1 – ko'ruv kesishmasi, 2 – miyaning o'rta arteriyasi, 3 – voronka,  
4 – gipofiz,  
5 – bazillyar arteriyasi, 6 – kulrang bo'rtiq, 7 – ichki uyqu arteriyasi.

5. Laktotrop gormoni – sut bezlarida sutni hosil bo'lishini regulyatsiya etadi.

6. Lyuteinlashtiruvchi gormon – tuxumdonda sariq tanani hosil bo'lishini, urug'donlarda jinsiy gormonlarni ishlab chiqarishini boshqaradi.

*Gipofizning oraliq bo'lagidagi gormonlar:*

1. Intermedin gormoni – pigmentli hujayralarga ta'sir ko'rsatib, tana rangini ifodalaydi.

2. Lipotrop omillar – yog'larni organizmning ehtiyoji uchun safarbar qilish va ortiqcha yog'larning chiqindi moddalarga aylantirish.

*Gipofizning orqa bo'lagida* yoki neyrogipofizda bevosita gormonlar ishlab chiqarilmaydi. Gipotalamus yadrolarida sintezlangan gormonlar nerv hujayralarining aksonlari orqali neyrogipofizga yetkaziladi, to'planadi va natijada bu yerda quyidagi gormonlar yig'iladi:

1) vazopressin – qon tomirlari devorini qisqartiradi va qon bosimini oshiradi;

2) antidiuretik gormoni – buyrak nefronlarida suvning reabsorbatsiya qilinishini jadallashtiradi.

Oksitotsin bachadon devorining qisqarish tezligini oshiradi, sut bezlarida sut ishlab chiqarishni jadallashtiradi.

Yangi tug'ilgan chaqaloqning gipofiz bezining vazni 0,12 g, 10 yoshga borib vazni ikki baravar oshadi, 15 yoshda uch baravar, 60 yoshdan keyin vazni kamaya boshlaydi.

## **Epifiz**

Epifiz yoki ortiqsimon bez o'rta miyaning to'rt do'mboqning yuqori do'mboqlari orasida joylashgan. Uning shakli dumaloq, katta kishida vazni 0,2 g, uzunligi 7-10 mm. Epifiz atrofidan biriktiruvchi to'qimali kapsula bilan o'ralgan bo'lib, bez ichiga biriktiruvchi to'qimali to'siqlar kirib, uni bo'lakcha-larga ajratadi. Bo'lakchalar parenximasi ikki xildagi hujayralardan – pinealotsitlardan va glial hujayralardan tarkib topgan. Pinealotsitlar bo'lakcha markazida joylashgan. Glial hujayralar bo'lakchalarni chetida uchraydi. Pinealotsitlar ishi sutka davomida o'zgaradi: sutkaning yoriq davrida serotonin, qorong'i davrida melatonin sintez qiladilar. Hozirgi davrda pinealotsitlar jinsiy bezlar faoliyatini va ayniqsa ularning rivojlanishini idora qiladilar deb hisoblaydilar. Yangi tug'ilgan chaqaloqning epifiz massa-si 7 mg, 1 yoshga borib og'irligi 100 mg ga yetadi, 10 yoshga borib epifiz vazni ikki baravar oshadi, so'ng deyarli o'zgarmaydi.

Qari yoshdagi odamlarda epifizda «miya qumi» to'planishi va kistalarni hosil bo'lishi tufayli vazni oshishi mumkin.

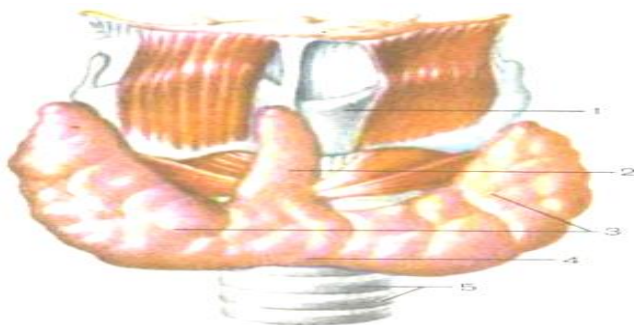
## **Qalqonsimon bez**

Qalqonsimon bez – bo'yin sohasida hiqildoqning qalqonsimon tog'ayi yuzasidan boshlanadi. Old tomondan bo'yin muskullari bilan qoplanadi. Qalqonsimon bezning yuqorigi chegarasi qalqonsimon tog'ayning o'rtasigacha yetadi, pastdan



uzuksimon tog'ay va kekirdakning 3-4 yuqorigi tog'ayi halqalarini qisman oldindan va yon tomondan o'rab oladi. Katta yoshdagi odamda bezning vazni 20-30 g ga teng. Qalqonsimon bez chap va o'ng bo'lakchalardan hamda oraliq qismidan iborat. Oraliq qismi uzuksimon tog'ayning yoyi, ba'zan kekirdakning 1-3 tog'ayli halqalarning ro'parasida joylashgan (20-rasm).

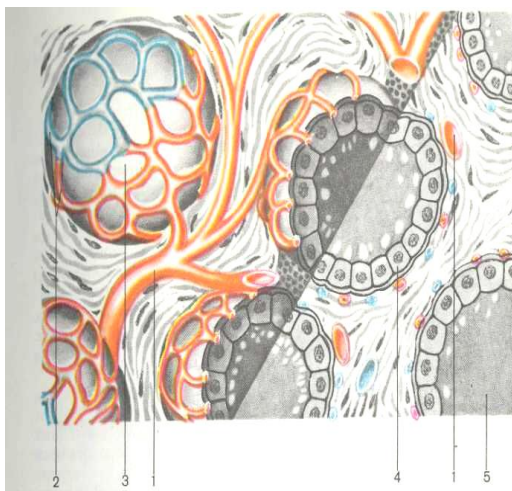
Qalqonsimon bez atrofidan biriktiruvchi to'qimali kapsula bilan o'ralgan. Kapsuladan qalqonsimon bez ichiga biriktiruvchi to'qimadan tuzilgan bo'shiqlar – *septalar* kirib ketadi. Bu bo'shiqlar tarmoqlanib, bez parenximasini bo'lakchalarga bo'ladi. Bo'lakchalar parenximasi follikulalardan iborat. Har bir follikul berk pufakcha bo'lib, devor va bo'shliqdan iborat. Follikul devori kubsimon yoki silindrsimon epiteliy hujayralaridan – tirotsitlardan iborat.



20-rasm. Qalqonsimon bez. Old tomonidan ko'rinishi.

1 – qalqonsimon tog'ay, 2 – piramidal o'simta, 3 – o'ng va chap pallalari, 4 – qalqonsimon bezning oraliq qismi.

Tireotsitlarning balandligi bezning funksional faollik darajasiga bog'liq. Follikul devorida tireotsitlar orasida yirik, oqish rangda *parafolikulyar hujayralar* joylashgan. Parafolikulyar hujayralari kaltsiy va fosfor almashinuvini idora etadigan *tireokaltsiytonin* gormonini ishlab chiqaradi. Follikul bo'shlig'i kolloid moddasi bilan to'lib turadi. Kolloid tarkibining asosiy qismini *tireoglobulin* gormoni tashkil etadi. Tireoglobulin bu yod va oqsildan iborat bo'lgan murakkab birikma bo'lib, tarkibiga *tiroksin*, *monoyodtironin*, *diyodtironin* va boshqa gormonlar kiradi.



21-rasm. Qalqonsimon bez follikularining tuzilishi.  
(Yu.I. Afanasyev va E.F. Kotovskiy atlasidan olingan  
sxema)

1 – arteriyalar, 2 – follikulani o‘rab turuvchi qon kapillyarlari, 3 –  
follikul,

4 – bezli hujayralar, 5 – follikula bo‘shlig‘idagi kolloid moddasi.

Qalqonsimon bezning sekretor siklida 3 faza tafovut etiladi:

1. Sekretni ishlash fazasi.

2. Sekretning folikula bo‘shlig‘iga tushish fazasi.

3. Gormonlarning folikulardan qon tomirlarga va limfa tomirlariga chiqish fazasi.

Sekret ishlab chiqarish fazasida tireotsitlarda tireoglobulin hosil bo‘lishi uchun zarur bo‘lgan oqsillar va aminokislotalar sintezlanadi. So‘ng sintezlangan sekret folikul bo‘shlig‘ida yodlanadi va tireoglobulinning sintezi tugaydi. Har bir folikul atrofidan kapillyarlar to‘ri bilan o‘ralgan. Sintezlangan gormon-lar follikul bo‘shlig‘idan qayta yo‘nalishda follikul devoridan qon tomirlariga va limfa tomirlariga o‘tadi.

Qalqonsimon bezning gormonlari organizmda modda almashinuvini tezlashtiradi, skelet o‘shishiga va shakllanishiga ta‘sir ko‘rsatadi, kalsiy miqdorini qonda kamaytiradi. Qalqonsimon bez gormonlari regeneratsiya yoki tiklanish jarayonlarini jadallashtirishi ham aniqlangan.

### **Qalqonsimon bez oldi bezlari**

Qalqonsimon bez oldi bezlari qalqonsimon bezning orqa yuzasida umumiy kapsula ostida joylashgan mayda bezchalar bo'lib, ularning soni 2 tadan 8 tagacha bo'lishi mumkin. Katta odamlarda bezlarning umumiy og'irligi 0,1-0,35 grammni tashkil etadi. Boshqa bezlar kabi qalqon bez oldi bezlari atrofidan fibroz kapsulasi bilan o'ralgan. Qalqonsimon bez oldi bezchalarining parenximasi sekretor hujayralar, ya'ni *paratireotsitlar* hosil qilgan tizimchalarining zich joylanishidan tashkil topgan. Tizimchalar orasida biriktiruvchi to'qima joylashib, uning tarkibida qon tomirlari va nerv tolalari o'tadi. Bezchalar tarkibida ikki turdagi hujayralar tafovut qilinadi: a) *bosh hujayralar* sitoplazmasi bazofil bo'lib, 8-10 yoshgacha bolalarda bez tarkibida faqat shu hujayralar uchraydi, boshqa turlari uchramaydi. 10 yoshdan boshlab mitoxondriyalarga boy bo'lgan *atsidofil hujayralar* paydo bo'ladi. Olimlarning fikriga ko'ra bu ikki turdagi hujayralar aslida bitta hujayraning turli taraqqiyot davrlariga xos ko'rinishidir. Qalqonsimon bez oldi bezchalarining to'qimasi qon tomirlariga juda boy bo'ladi. Qalqonsimon bez oldi bezchalarining gormoni *paratgormon* qondagi kalsiy miqdorini oshirish xususiyatiga ega va shu orqali nerv va muskul to'qimalarning qo'zg'oluvchanligiga ta'sir etadi. Agar qalqonsimon bez oldi bezchalari to'liq olib tashlansa, qonda kalsiy miqdori keskin kamayib ketishi tufayli nerv, va ayniqsa, muskul hujayralarining qo'zg'oluvchanligi

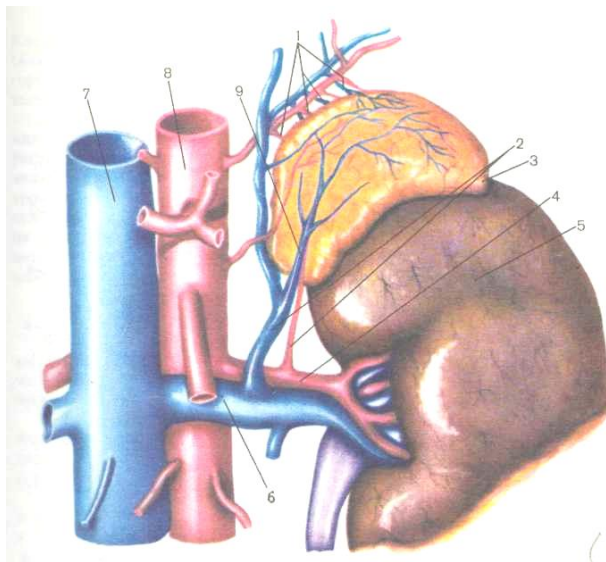
keskin ortib ketishi tufayli organizmda muskullarning tirishib qolishi sababi o'lim holati yuz beradi. Paratgormon suyaklarga ta'sir etib, osteoklastlar funksiyasini jadallashtiradi. Natijada suyak to'qimasida mineral tuzlar yemiriladi, kalsiy elementi qonga ajraladi, fosfor esa buyraklar tomonidan chiqariladi. Bu gormonning antagonisti – qalqon-simon bezdagi parafollikulyar hujayralar (K-hujayralar)ning ishlab chiqaradigan gormoni – tireokalsitonin hisoblanadi.

### **Buyrak usti bezi**

Buyrak usti bezlari buyrakning yuqori qutbida joylashgan juft organdir. Buyrak usti bezi shakli jihatidan yassilashgan piramidaga o'xshash. Buyrak usti bezida oldingi, orqa va buyrak yuzalari farqlanadi. Har bir bezning oldingi yuzasida darvozasi ko'rinadi. Bu yerdan a'zoning markaziy venasi chiqadi. Buyrak yuzasi buyrakning yuqorigi qutbiga yopishgan. Buyrak usti bezlari qorin pardani orqasida, buyrak oldi yog' tanasining ichida, XI-XII ko'krak umurtqalari ro'parasida joylashgan (22-rasm).

O'ng buyrak usti bezi chap bezga nisbatan bir oz pastroq joylashgan. Katta kishida buyrak usti bezining og'irligi 12-13 g ga teng. Buyrak usti bezi atrofidan fibroz kapsulasi bilan o'ralgan bo'lib, kapsuladan bez ichiga biriktiruvchi to'qimali yupqa to'siqlar kiradi va po'st moddasini kapillyarlar to'ri bilan o'ralgan epitelial tasmlarga ajratadi. Buyrak usti bezi turli manbalardan

rivojlangan *po'st va mag'iz moddadan* iborat. *Po'st* modda mezodermadan taraqqiy etgan, *mag'iz* qismi esa simpatik postganglionar neyronlardan takomil topgan.



22-rasm. Chap buyrak usti bezi (R.D. Sinelnikovdan foydalanilgan)

1 – yuqorigi buyrak usti arteriya va venalari, 2 – pastki buyrak usti arteriyalar va venalar, 3 – buyrak usti bezi, 4 – buyrak arteriyasi, 5 – buyrak, 6 – buyrak venasi, 7 – pastki kavak vena, 8 – aorta, 9 – buyrak usti bezining markaziy venasi.

Po'st moddasi bevosita kapsula ostida joylashgan va epiteliy hujayralari uch zonani tashkil etadi. Buyrak usti po'st moddasining yuqori qismi *koptokchali zona* deb ataladi. Bu zonada sintezlanadigan *kortikosteroidlar* suv-tuz almashinuvida ishtirok etadi. Koptokchali zonadan keyingi zona tik yo'nalishda cho'zilgan hujayralarning parallel joylashgan qatorlaridan iborat bo'lib, *tutamli zona* deb ataladi. Tutamli zonada *glikokortikoidlar* sintezlanadi. Tutamli zonani pastki qismida bez hujayralarning to'g'ri joylashishi buziladi va to'rsimon zona hosil bo'ladi. To'rsimon zonada jinsiy gormonlarga o'xshash ta'sir etadigan steroidlar sintezlanadi. Buyrak usti bezining mag'iz qismi yumaloq yoki ko'p burchakli hujayralarning g'ovak joylashgan to'dalaridan tashkil topgan. Bu hujayralar xrom tuzlari eritmasida yaxshi bo'yaladi. Shu sababli ularga xromaffin hujayralari deb nom berilgan. Bu hujayralar simpatik nerv tizi-miga ta'sir etadigan adrenalin va noradrenalin ishlab chiqaradi.

Jismoniy ish ta'sirida buyrak usti bezida quyidagi o'zgarishlar ro'y beradi: bezning faolligi oshganligi sababli buyrak usti bezining hajmi va vazni kattalashadi. Buyrak usti bezining po'st qismi qalinlashadi, koptokchali va tutamli zonalardagi hujayralarida ham morfologik o'zgarishlar vujudga keladi.

## **Me'da osti bezining endokrin qismi**

Me'da osti bezining ekzokrin qismi ovqat hazm qilish tizimida to'liq bayon etilgan. Me'da osti bezining endokrin qismi Langerans orolchalaridan tashkil topgan. Orolchalarni umumiy soni 1-2 mln atrofida, diametri esa 100-300 mkm. Ularning tarkibi qon kapillyarlariga boy, bir-biridan tuzilishi va funksiyasi jihatidan farqlanadigan hujayralar to'dalaridan tashkil topgan. Orolchalarning asosiy qismini - 60-80% B -beta hujayralar tashkil qiladi. Bu hujayralar qondagi qand miqdorini kamaytiradigan insulin gormonini ishlab chiqaradi. Insulin gormoni ta'sirida qand glikogen va yog'ga aylanadi, muskullarda uglevodlar almashinuvi tezlashadi. A-alfa-hujayralar 10-30% ni tashkil qiladi, ko'pincha orolchanning markazida joylashib, qondagi qand miqdorini kamaytiradigan *glyukagon gormonini* ishlab chiqaradi. Insulin va glyukagon organizmga ta'siri jihatidan antogonist gormonlardir. D-xujayralar 10% atrofida bo'lib, *somatostatin* gormonini sintezlaydi. Bu gormon gipofiz bezi ishlab chiqadigan o'sish gormonini sintezini pasaytiradi, insulin va glyukagon gormonlarni esa ajralishini susaytiradi. Langerans orolchalar-ning to'rtinchi xil hujayralari RR-hujayralari deb nomlanadi, orolchalarning chetlarida joylashgan va maxsus polipeptidning sintezida ishtirok etadi. Bu polipeptid oshqozon va pankreatik shirasini jadal ishlab chiqishini ta'minlaydi.





23-rasm. Me'da osti bezining pankreatik orolchanning tuzilish sxemasi (V.G.Eliseyevdan foydalanilgan).  
 1 – alfa-hujayralari, 2 – beta-hujayralari, 3 – delta-hujayralari, 4 – RR-hujayrasi, 5 – qon kapillyari.

Muskulli ish bajarganda insulin miqdori organizmda ancha kamayadi, glyukagon miqdori esa aksincha, oshadi. Masalan, 25 km masofaga yugurishdan so'ng qonda glyukagon miqdori bir necha marta oshadi.

### **Yurak va qon aylanish tizimi**

Organizmning ichki muhitini qon, to'qima suyuqligi va limfa yaratadi. Qon – suyuq holdagi biriktiruvchi to'qima bo'lib, plazma va shakliy elementlardan tashkil topgan. Qon odam vaznining 7-8% ni tashkil etib, erkaklarda ayollarga nisbatan

ko'proq bo'ladi. Qonning umumiy miqdori erkaklarda 4,5 l, ayollarda esa 4 l. Qonning kimyoviy tarkibi 80% gacha suv va 20% organik moddalardan iborat. Doim harakatda bo'lgan qon organizmning butun a'zolari va to'qimalarini oziq moddalar bilan ta'minlaydi. Suv va unda erigan moddalar qondan to'qima suyuqligiga o'tib, har bir hujayra orasidan o'tib, a'zolar orasida doimiy modda almashinuvini ta'minlaydi. Limfa to'qima suyuqligidan hosil bo'lib, limfatik kapillyarlariga yig'iladi. To'xtovsiz qonni limfa va to'qima suyuqligi bilan aralashishi organizmda ichki muhit tarkibini bir xilda saqlashga imkon yaratadi. Qon tarkibida qanday moddalar harakatlanib yurishiga qarab, bir qancha bajaradigan vazifalarini ko'rsatish mumkin.

Nafas olish funksiyasi to'qima va o'pkalarga kislorodni yetkazish, karbonat angidridni esa qayta yo'nalishda organizm-dan olib chiqishdan iborat.

Trofik funksiyasi oziq moddalarni (aminokislotalarni, glyukoza, yog' kislotalarni) ovqat hazm qilish a'zolaridan butun organizmning to'qima va hujayralariga yetkazilishini ta'minlash.

Ajratish funksiyasi dissimilyatsiya jarayoni natijasida hosil bo'lgan oxirgi moddalarni buyrak va teriga yetkazish va siydikni hosil bo'lishida ham ishtirok etish.

Boshqaruvchi funksiyasi turli a'zolarining faolligini idora etishi qon tarkibiga kiruvchi gormonlar va boshqa biologik faol moddalarni tashib yurishi bilan bog'liq.

Termoregulyator funksiyasi – qon issiqlik o'tkazuvchanlik va issiqlik sig'imiga ega. Tomirlardan qon harakatlanib yurib, organizm haddan tashqari isib ketganda, tana issiqlikni yo'qo-tadi, tana harorati pasayib ketganda, qon tomirlarining teshik diametrlari o'zgarishi tufayli, issiqlik saqlanib qoladi. Bu hodisa terida, teri osti yog' kletchatkasida, muskullarda va ichki a'zolarida ro'y beradi.

Gomeostatik funksiyasi orqali organizm ichki muhit tarkibi doimiyligini saqlaydi. Qonning kimyoviy tarkibi, organizmda moddalarni ma'lum konsentratsiyada saqlanishi gomeostaz tufayli muvozanatlashadi.

Himoya funksiyasi fagotsitoz jarayonida ishtirok etuvchi leykotsitlar tomonidan bajariladi va organizmga kirgan turli zararli mikroorganizmlar, antigenlardan va zararli moddalardan gumoral himoyani ta'minlaydi. Qonni ivishi natijasida jarohat-dan qonni oqishini to'xtalishi ham himoya vazifasiga kiradi.

#### *Plazma va shakliy elementlar.*

Qonda plazma miqdori 55%, qonning shakliy elementlari 45% ni tashkil qiladi. Plazma qonning suyuq qismi bo'lib, uning tarkibida suvda erigan oqsillar, uglevodlar, tuzlar, biologik faol

moddalar – gormonlar, fermentlar va organizmdan ajralishi zarur bo'lgan dissimilyatsiya mahsulotlari uchraydi. Kapillyar-lardan o'tayotgan qon to'qimalarga turli moddalar yetkazib berib, ayni shu vaqtda moddalarni qabul qilib turishiga qaramay, kimyoviy tarkibi o'zgarmas. Uning tarkibini 92% suv, 7-6% oqsillar, 0,12% glyukoza, 0,7-0,8% yog'lar va 0,9% tuzlar tashkil etadi.

Plazma tarkibidagi *oqsillar* turli muayyan funksiyalar va xususiyatlarga ega. Oqsillar asosiy 3 guruhlariga bo'linadi: albuminlar 4,5%, globulinlar 1,7-3,5% va fibrinogenlar 3,5% miqdorda uchraydi. Fibrinogen qon ivish jarayonida ishtirok etadi, gammaglobulin fraksiyasi tarkibida turli antitanachalar bo'lib, turli yuqumli kasalliklarga nisbatan immunitetni hosil bo'lishini ta'minlaydilar. Oqsillarning qolgan turlari plazmadagi suv miqdorini idora etadigan kolloid-osmotik bosimini saqlashi uchun javob beradilar.

*Glyukoza* hujayrada asosiy energetik manba hisoblanadi. Qon plazmasida glyukoza miqdori kamayib ketishi bosh miyaning nerv hujayralarining qo'zg'oluvchanligini keskin oshiradi va natijada titroq paydo bo'ladi. Keyinchalik qonda glyukoza miqdorini kamayishi davom etsa, qon aylanishi, nafas olish buziladi va organizmni o'limga olib kelishi mumkin. Plazmani mineral tuzlariga natriy, kalsiy tuzlari kiradi. Bu tuzlarning ionlar konsentratsiyasi va nisbati organizmning hayotiy

faoliyatida katta ahamiyatga ega. Amaliy tibbiyotda o'zining miqdoriy tarkibi jihatidan qon plazmasiga muvofiq bo'lgan fiziologik eritmalar qo'llaniladi. Bunday fiziologik eritmalarga 0,8-0,9% NaCl eritmasi kiradi. Plazmani kimyoviy tarkibini doimiy bo'lib saqlanishi organizmning neyrohumoral boshqarilishi hisobidan ta'minlanadi.

Qon shakliy elementlariga qizil qon tanachalari – eritrotsitlar, oq qon tanachalar – leykotsitlar va qon plastinkalari – trombotsitlar kiradi.

*Eritrotsitlar* qon plazmasida tarqoq holda uchraydi va qonning rangini ifodalaydi. Katta yoshdagi erkaklarda  $1\text{ mm}^3$  qonda 5-5,5 mln, ayollarda esa 3,7-4,5 mln eritrotsit bo'ladi. Normadagi eritrotsitlarda yadrosi bo'lmaydi, shakli esa ikki tomoni botiq diskka o'xshaydi, diametri 7-8 mikron, qalinligi 1-2 mikron. Mikroskop ostida qaralganda qon tarkibidagi eritrotsitlar pushti rangda bo'lgan yumaloq yoki ovalsimon yadrosiz hujayralar bo'lib, ko'p miqdorda ko'rinadi. Eritrotsitlarning ikki tomoni botiq bo'lganligi tufayli, markaziy qismi yupqa bo'lib, och rangda ko'rinadi.

Eritrotsitlar tarkibiga maxsus qonning pigmenti gemoglo-bin kirib, uning tarkibida murakkab oqsil va gemin gruppasi bo'ladi. Oqsil qismi globin gemin gruppasidagi temir bilan birikadi. Odamda 100 ml qonda gemoglobin 15 g ni tashkil etadi.

Eritrotsitlar *qizil suyak ko'migida* hosil bo'ladi. Eritrotsitlarni o'rtacha yashash muddati 120 kun. Har sekunda taloq va jigarda 2,5 mln eritrotsitlarni parchalanishi ro'y beradi. Buning natijasida to'qimalarda kislorodning miqdori kamayib ketadi. Eritrotsitlarning asosiy vazifasi nafas olish a'zolaridan kislorodni to'qimalarga yetkazib berish va to'qimalardan esa karbonat angidridni olib ketish. Bu funksiyani bajarilishi gemoglobin molekulasini ajoyib hossalardan kelib chiqadi: o'pkada gemo-globin kislorod bilan birikadi va tez parchalanadigan, mustahkam bo'lmagan kimyoviy birikma – *oksigemoglobinni* hosil qiladi. Oksigemoglobin qayta gemoglobin va kislorodga oson parchalanadi. Ajralgan kislorod hujayralarga o'tib, bir qancha jarayonlarda ishtirok etadi. Tiklangan gemoglobin o'ziga faqat 10% SO<sub>2</sub> bilan birikadi va karboksigemoglobinni hosil qiladi. Karbonat angidridni qolgan miqdori plazmada karbonat birikmalar holida sarflanadi va eritrotsitlar fermentlari ta'sirida oxirigacha parchalanadi. Oksigemoglobin birikmasi ham mustahkam emas va tez parchalanib ketadi, gemoglobin esa qayta tiklangan holga o'tadi. Eritrotsitlar osmotik bosim o'zgarishiga o'ta sezgirdir. Gipotonik eritmalarda eritrotsitlar ichiga suv kirishi sababli hajmi oshadi, eritrotsitlarni pardasi o'z yaxlitligini yo'qotadi va natijada, hujayra ichidan gemoglobin tashqariga chiqib ketadi. Bu jarayon *gemoliz*

deyiladi. Gipertonik eritma-larda eritrotsitlardagi suv eritmaga chiqadi, natijada eritrotsitlar bujmayib qoladi.

*Leykotsitlar*, eritrotsitlardan farqli, hajmi kataroqligi, binafsha rangga bo'yalgan yadrolari bilan ko'zga tashlanib turadi. Ularning soni qonda eritrotsitlarga nisbatan ancha kam bo'lishi sababli, ular preparatning har qaysi maydonida uchray-vermaydi. 1  $mm^3$  qonda 6-9 ming leykotsitlar bo'ladi. Lekin leykotsitlarning miqdori ancha o'zgaruvchan bo'ladi. Qonda leykotsitlarning soni eng kam bo'lgan davr ertalabki nonush-tagacha bo'lgan vaqtga to'g'ri keladi. Ular miqdorinining oshishi ovqat iste'mol qilgandan so'ng, jismoniy ish bajarilganda va organizmda yallig'lanish jarayonlari bo'lganda kuzatiladi. Leykotsitlar immun tizimining hujayraviy namoyondalari bo'lib, ularning eng asosiy funksiyasi organizmda ichki muhitning biokimyoviy va hujayraviy jihatdan musaffoligini ta'minlashdan iborat. Ya'ni, ichki muhitda genetik jihatdan organizm uchun yot bo'lgan yuqori molekulali moddalar yoki yot hujayralar paydo bo'lganda leykotsitlar ularning yotligini aniqlab, ularni turli uslublarlar, shu jumladan fagotsitoz yo'li bilan zararsizlantiradi. *Fagotsitoz* leykotsitlar tomonidan yot moddalarni, zarrachalarni, yoki begona hujayralarni qamrab olish va hujayra ichida kimyoviy yo'l bilan ularni to'liq parchalanishiga aytiladi. Ichki muhitdan genetik yot bo'lgan moddalar va hujayralar turli a'zolarning faoliyati natijasida,

yallig'lanish jarayonlari natija-sida, hujayralar bo'linib ko'payish davrida mutatsiya tufayli paydo bo'lishi mumkin. Bularni endogen hosil bo'lgan ksenobiotiklar yoki yot hujayralar deyiladi. Masalan, sutka davomida organizmda 6 mln hujayralardan bittasi mutatsiyaga uchraydi, genetik yot hujayralar paydo bo'lib turadi va ular leykotsitlar tomonidan tinimsiz ravishda qiriladi. Bundan tashqari ichki muhitga ksenobiotiklar yoki yot hujayralar (bakteriyalar va viruslar) tashqi muhitdan kirgan holda ham ularni zararsizlantirish va ichki muhitni ulardan xalos qilish vazifasi ham leykotsitlar zimmasiga yuklatilgan. Demak infeksiyaga qarshi kurashish immun tizimining va leyko-tsitlarning asosiy vazifasining bir ko'rinishidir. Leykotsitlarni infeksiya va yallig'lanish o'choqlariga tomon intilishi stimullovchi omil bo'lib, yallig'langan to'qimalarda hosil bo'lgan moddalar xizmat qiladi. Nobud bo'lgan leykotsitlar tanalarining to'plamlari yiring hosil qiladi. Leykotsitlarni yashash muddati 3-5 kun.

Yadrolarning shakliga va sitoplazmasida donachalarning bo'lish va bo'linmasiligiga qarab, leykotsitlar donachali leykotsitlar – *granulotsitlar* va donasiz leykotsitlar yoki *agranulotsitlar* tafovut qilinadi. Donachali leykotsitlar sitoplazmalarini bo'ya-lish xususiyatlariga ko'ra neytrofil, eozinofil va bazofil leyko-tsitlarga bo'linadi.



*Neytrofillar* leykotsitlar umumiy sonining 65-70% ini tashkil etadi. Boshqa leykotsitlarga nisbatan neytrofillar shakli yumaloq, hajmi yirikroq va sitoplazmasidagi donachalari binafsha rangga bo'yalishi bilan farqlanadi. Yetilgan neytrofillarning belgisi – yadrolari uch-to'rt segmentli bo'lib, nozik tutamlar bilan bog'langan.

*Eozinofillar* leykotsitlarning umumiy miqdorining 2-5% ini tashkil qiladi. Hujayralarning diametri 10-12 *mk* bo'lib, sitoplazmasidagi yirik donachalar eozin bo'yog'i bilan pushti rangga bo'yaladi.

Yadrosi ko'pincha ikki segmentli bo'lib, binafsha rangga bo'yalgan.

*Bazofillar* – miqdori juda kam bo'lganligi sababli preparatda topish juda qiyin. Ular leykotsitlarning umumiy sonini 0,5-1% ini tashkil qiladi. Bu hujayralarning diametri 8-10 *mk* ga teng va sitoplazmasidagi donachalari bazofil, ya'ni och binafsha rangga bo'yalgan bo'ladi.

Donasiz leykotsitlarga limfotsitlar va monotsitlar kiradi.

*Limfotsitlar* leykotsitlarning 20-30% ini tashkil qilib, ularning diametri 4,5 *mk* dan 10 *mk* gacha bo'ladi. Limfotsitlar yumaloq shaklda bo'lib, to'q binafsha rangga bo'yaladi. Hujayraning asosiy qismini yadro tashkil qiladi, sitoplazmasi esa ensiz

gardishga o'xshab, yadroni o'rab turadi. Limfotsitlarning asosiy hosil bo'lish manbai – ayrisimon bez bilan limfatik tugunlar.

*Monotsitlar* – leykotsitlarning 6-8% ini tashkil qiladi. Bular yirik hujayralar bo'lib, diametri 18-20 *mk* gacha etadi. Xususiy belgisi – monotsitlarning yadrolari loviyasimon yoki takasimon shaklda bo'ladi.

*Trombotsitlar* – yoki qon plastinkalari 1  $mm^3$  qonda 200-400 ming dona bo'ladi, hajmi 2-5 *mkm* ga teng bo'lib, eritrotsitlarga nisbatan 2-4 marta kichikroq bo'ladi. Yashash muddati 4 kun. Trombotsitlar qizil suyak ko'migida hosil bo'ladi. Ichki a'zolar-dan trombotsitlarni to'planish joyi taloq hisoblanadi va kerak vaqtda taloqdan qonga o'tadilar. Bularning shakli ovalsimon, yumaloq bo'lib, bir-biriga yopishgan tanacha holida ko'rinadi. Trombotsitlarning asosiy vazifasi qon ivishida ishtirok etish.

### **Jismoniy ishda qondagi o'zgarishlar**

Jismoniy ish ta'sirida qonda quyidagi o'zgarishlar ro'y beradi:

1. Qonda asosiy kislorod tashuvchi hujayralardan eritrotsitlarning miqdori oshadi. Lekin qizil qon tanachalarini ishlab chiqarilishi – eritropoz jarayoni sustlashadi, natijada eritrotsitlarni yashash muddati cho'ziladi. Agar eritropoz jarayoni haddan tashqari pasayib ketsa, unda qon tarkibida eritrotsitlarni umumiy soni kamayadi.

2. Muskulli ish ta'sirida trombotsitlarning miqdori oshadi.

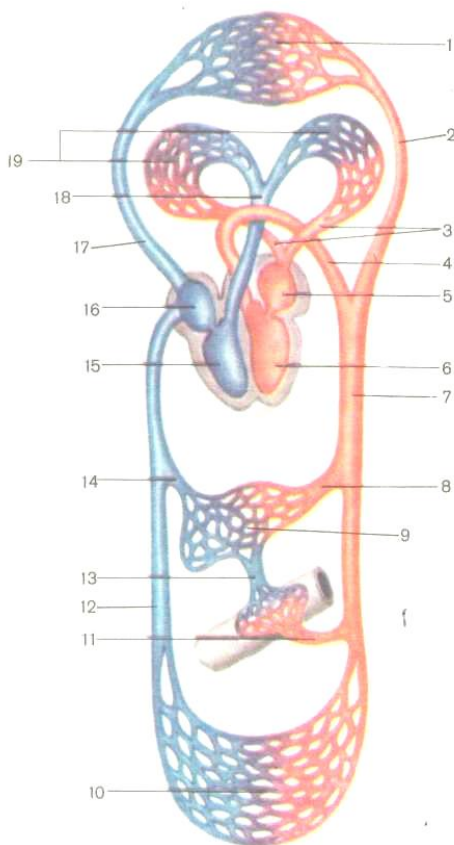
3. Qonda jismoniy ish ta'sirida leykotsitlar umumiy miqdorinining oshishi bilan birgalikda limfotsitlarning miqdori kamayishi kuzatiladi.

### **QON TOMIRLARI VA YURAK HAQIDA TA'LIMOT**

Yurak-qon tomirlari tizimiga qonni haydovchi markaziy a'zo – yurak, yopiq tipda tuzilgan qon tomirlari: arteriyalar, venalar, arteriolalar, venulalar va kapillyarlar kiradi. Qon aylanish tizimining arterial va venoz bo'limlari mikrotsir-kulyator tizimi orqali birikib, bu tizimning asosiy qismini *kapillyarlar* tashkil etadi. Kapillyarlarni yupqa devorlari orqali qon bilan to'qimalar orasida modda almashinuv jarayoni ro'y beradi. Yurakdan qonni olib ketuvchi qon tomirlariga *arteriyalar* deyiladi. Yurakka qonni olib keluvchi qon tomirlariga *venalar* deyiladi. Qon tomirlarini arteriya va venalarga ajralishi gemodinamika asosida bo'lingan va bunda qonning kimyoviy tarkibi hisobga olinmaydi. Shuning uchun arteriya va venalar tarkibida ham arterial, ham venoz qon oqishi mumkin. Masalan, katta qon aylanish doirasida arteriyalarda faqat arterial qon, venalarda esa venoz qon oqadi. Kichik qon aylanish doirasida aksincha, arteriyalarda venoz qon oqadi, venalarda esa arterial qon. Buning sababi shundan iboratki, yurakning chap tomo-nidan faqat arterial qon, o'ng tomonidan esa venoz qon oqadi. Qushlarda va sut emizuvchilarda qon aylanish

tizimi ikki qon aylanish doirasiga bo'linadi – katta va kichik. Katta qon aylanish doirasi chap qorinchadan boshlanib, o'ng bo'lmachada tugallanadi. Kichik qon aylanish doirasi o'ng qorinchadan boshlanib, chap bo'lmachada tugallanadi.

Qon tomirlar terining epidermisida, sochda, tirmoqlarda, ko'zning shox pardasida va bo'g'im tog'aylarida bo'lmaydi. Qon tomirlariga beriladigan nomlar qon bilan ta'minlanuvchi a'zolar nomlari bilan bog'liq. Masalan, taloq arteriyasi, buyrak arteriyasi, o'pka arteriyasi. Ba'zan yirikroq bo'lgan qon tomirdan chiqish joyiga bog'liq holda nom beriladi: yuqorigi charvi arteriya, pastki charvi arteriya. Odatda arteriyalar a'zolarga kalta yo'l orqali yo'naladi, ko'pincha bukish yuzalaridan a'zo ichiga kiradi. A'zo ichiga kirgan arteriya shu a'zoga tegishli hamma strukturalarni qon bilan ta'minlaydi. Arteriyalarning mayda tarmoqlarini shoxchalari deyiladi. A'zo va to'qimalarni qon bilan ta'minlashiga ko'ra arteriyalar devor oldi yoki parietal va ichki yoki visseral shoxlarga tarmoqlanib ketadi. Parietal shoxchalari tana devorlarini qon bilan ta'minlaydi. Visseral shoxchalari esa ichki a'zolarini qon bilan ta'minlaydi. Qon tomirlarini odam



24-rasm. Katta va kichik qon aylanish doiralarning sxemasi.

- 1 – bosh, gʻoddaning yuqorigi boʻlimidagi va qoʻllarning kapillyarlari,  
 2 – umumiy uyqu arteriyasi, 3 – oʻpka venalari, 4 – aorta yoyi, 5 – chap boʻlmacha, 6 – chap qorincha, 7 – aorta, 8 – jigar arteriyasi, 9 – jigar kapillyarlari, 10 – gʻoddaning pastki boʻlimi va oyoqlarning kapillyarlari,

*11 – ichak tutkichining ustki arteriyasi, 12 – pastki kavak vena, 13 – qopqa venasi, 14 – jigar venalari, 15 – o'ng qorincha, 16 – o'ng bo'lmacha, 17 – yuqorigi kavak venasi, 18 – o'pka stvoli, 19 – o'pkaning kapillyarlari.*

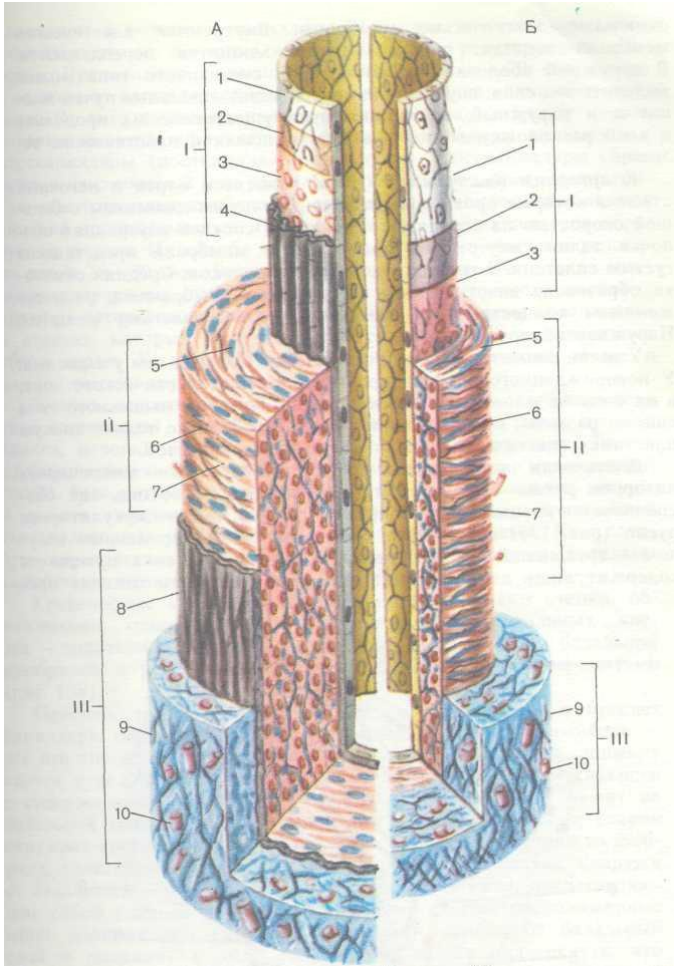
tanasida joylashuvi ma'lum qonuniyatlarga bo'ysinadi. Bu qonuniyatlar buyuk sport morfologi P.F. Lesgaft tomonidan ta'riflangan. Qon tizimining tuzilishi odam organizmini umumiy tuzilish prinsipiga bog'liq. Ma'lumki, tana bilateral simmetriya tipida tuzilganligi, o'q skeletni hosil bo'lishi, nerv tizimining markazlanishi, ichki a'zolarining asimmetrik holda joylashuvi, juft oyoq-qo'llarni bo'lishi tomirlar tizimini ma'lum tipda tuzilishini ifodalaydi. Masalan, arteriyalar ikki xilda shoxlanadi: magistral tipdagi shoxlanishda asosiy yirik tomirdan yon shoxlari chiqib, asta-sekin maydalashib ketadi. Daraxtsimon yoki to'rsimon shoxlanishda arteriya chiqish joyidan ikkita, uchta yoki bir nechta shoxlarga tarmoqlanib ketadi.

### **Qon tomirlarining tuzilishi**

Qon tomirlarining tuzilishi ularning bajaradigan funksiyasi bilan bog'liq. Funksional jihatdan tomirlarni moslanishi bir nechta ko'rinishda bo'lib, ma'lum belgilarni paydo bo'lishi bilan ifodalanadi. Qon bosimiga nisbatan doim qarshilik ko'rsatishga moslangan qon tomirlarining devorlari o'zining egiluvchanligi va

cho'ziluvchanligi bilan ta'riflanadi. Qon tomirlari devorini-ning qisqarishi va cho'zilishi, yurakning ishi orqali idora etilishi tufayli, qon oqimi beto'xtov va ritmik ravishda butun organizm bo'ylab harakatlanadi. Teshik diametri yirik, o'rta va kichik kalibrli arteriyalar bilan farqlanadi. Arteriyalar devorining tuzilishi jihatidan 3 guruhga, chunonchi muskul tipidagi, elastik tipidagi va aralash muskul – elastik tipdagi arteriyalarga bo'li-nadi (25-rasm).

1. *Muskul tipidagi arteriyalarga* kichik va o'rta kalibrli arteriyalar kiradi. Yelka, bilak, son, katta boldir arteriyalar muskul tipidagi arteriyalarga kiradi. Muskul tipidagi arteriyalar devori uch pardadan: ichki, o'rta va tashqi pardadan iborat. *Ichki*



25-rasm. Arteriya devorining tuzilishi (A). Muskul tipdagi venani tuzilish sxemasi (B). (V.G. Eliseyevdan foydalanilgan).

*I – ichki parda: 1 – endoteliy, 2 – bazal membrana, 3 – endoteliy osti qavati,*



4 – ichki elastik membrana; **II – oʻrta parda tarkibida:** 5 –  
miotsitlar,

6 – elastik tolalar, 7 – kollagen tolalari; **III – tashqi parda  
tarkibida:**

8 – tashqi elastik membrana, 9 – siyrak tolali biriktiruvchi  
toʻqima,

10 – qon tomirlari

*parda* tarkibiga 3 qavat: endoteliy, endoteliy osti qavati va ichki elastik membrana kiradi. Endoteliotsitlar arteriya teshigining ichki yuzasini qoplaydi. Endoteliy hujayralarining ostida nozik elastik va kollagen tolalari va kam differensiyalashgan birik-tiruvchi toʻqimali hujayralari joylashgan. Ichki pardani oʻrta qavatdan ichki elastik membrana ajratib turadi. Ichki pardada xususiy qon tomirlari boʻlmaydi va uning oziqlanishi arteriya ichidagi qon hisobiga bajariladi.

*Oʻrta parda* asosan aylanma yoki spiralga oʻxshab joylashgan silliq muskul hujayralaridan va ular orasida siyrak joylashgan elastik tolalardan iborat. Elastik tolalar nafaqat boʻylama, balki radial va yoysimon ham joylashadi. Natijada yaxlit elastik karkas hosil boʻladi. Bu karkas tomir devori choʻzilganda uning elastikligini taʼminlaydi. Elastik karkas tufayli arteriya teshigi doimo ochiq boʻlib, devori puchaymaydi va undan qon betoʻxtov yurishini taʼminlaydi. Oʻrta pardani tashqi pardadan tashqi elastik membrana ajratib turadi.

*Tashqi parda* siyrak tolali biriktiruvchi to'qimadan tuzilgan. Bu pardada biriktiruvchi to'qimaning elastik va kollagen tolalari orasida arteriya devorini oziqlantiruvchi qon tomirlari va nervlar uchraydi.

*Elastik tipidagi arteriyalarga* ikki qon aylanish doirasining boshlang'ich qon tomirlari – aorta va o'pka stvoli kiradi. Bu arteriyalarning devori katta bosimni va kuchli qon oqimini ko'tarish qobiliyatiga ega. Shu sababli elastik tipidagi tomirlar devori ancha pishiq va o'ziga xos tuzilishga ega. Elastik tipidagi arteriyalarda ham devori 3 pardadan iborat: a) ichki parda – faqat ikki qavatdan endoteliy va subendoteliydan tuzilgan. Ichki elastik membranasi bo'lmaydi; b) o'rta pardaning asosiy qismini konsentrik ravishda joylashgan 40-50 ta elastik darchasimon membranalardan tuzilgan. Membranalar orasidan qiyshiq yo'nalgan miotsitlar joylashadi. Shu sababli, elastik tipidagi arteriyalar o'ta elastik va cho'ziluvchanlik xususiyalarga ega. Tashqi parda siyrak tolali biriktiruvchi to'qimadan iborat bo'lib, uni tarkibida asosan bo'ylama joylashgan elastik va kollagen tolalari uchraydi.

*Aralash yoki muskul-elastik tipdagi arteriyalarga* uyqu va o'mrov osti arteriyalari kiradi. Pardalarning tarkibi yuqorida ko'rsatilgan arteriyalarga o'xshash. Farqli belgisi shundan iboratki, uni o'rta pardasida miotsitlar bilan elastik membra-nalari

miqdor jihatdan tengdir. Aralash tipdagi tashqi parda devorida ikki qavatni ajratish mumkin: ichki qavat ayrim muskul tutamlaridan iborat. Tashqi pardaning ichki qavatini bo'ylama-siga ketgan va qiyshiq yo'nalgan kollagen va elastik tolalar tutamlari tashkil qiladi.

### **Mikrotsirkulyator tizimi**

Yurak qon tomir tizimining eng distal qismiga *mikrotsirkulyator tizim* deyiladi. Mikrotsirkulyator tizimga arterial tizimining eng oxirgi shoxchasi bo'lgan mayda arteriola, kapillyarlar va venoz tizimining boshlang'ich qismi bo'lmish venula kiradi. Mikrotsirkulyator tizim tomirlari devori orqali qon bilan to'qima orasida moddalar va gaz almashinuvi amalga oshiriladi. *Arteriola* devori endoteliy va undan tashqarida joylashgan bir qavat silliq miotsitlardan iborat. Arteriolalardan *prekapillyar* va kapillyarlar boshlanib, ularning boshlang'ich qismida arteriola devorida qalinlashgan muskul qavatidan iborat *prekapillyar sfinkterlar* joylashadi. Prekapillyar qismi arteriolaga tegishli bo'lib, uning devori ham endoteliydan va siyrak joylashgan silliq miotsitlardan iborat. Prekapillyarlardan so'ng *sof kapillyarlar* boshlanib, ularning boshlang'ich qismida sfinkterlar bor. Sof kapillyarlar *postkapillyarlarga* (postkapillyar venulalarga) davom etadi. Har bir postkapillyar ikkita yoki bir nechta kapillyarlarni qo'shilishidan paydo bo'ladi. Ularning devori

tashqaridan yupqa advetitsial qavat bilan qoplangan bo'lib, cho'ziluvchanchlik va o'tkazuvchanlik xususiyatiga ega. Postkapillyarlar o'z navbatida qo'shilib, *venulalar* hosil qiladi. Venulalar diametri 25-30 *mkm*. Venulalar venalarga quyiladi. Mikrotsirkulyator tizimida ba'zan qonni to'g'ridan-to'g'ri arterioladan venulaga o'tish hodisasi kuzatiladi. Bunga *arteriya-venoz anastomozi* deyiladi. Mikrotsirkulyator tizimi tarkibiga limfatik kapillyarlar ham kiradi. Kapillyar turi hosil bo'lganda uning boshlang'ich qismi arterioladan boshlanib, to'rdan esa *venula* chiqadi. Ba'zi a'zolarida (buyraklar, jigar) bu qonuniyat buziladi. Masalan, buyrakda tomirli koptokcha qonni olib keluvchi va qonni olib ketuvchi arteriolalar orasida hosil bo'ladi, jigarda kapillyarlar to'ri esa olib keluvchi va olib ketuvchi venulalar orasida joylashgan. Bunday ikkita bir xil tipdagi qonni tomirlar orasida joylashgan kapillyarlar turiga «*ajoyib to'r*» deb nom berilgan.

Qon kapillyarlari yoki gemokapillyarlar devorlarining ichki yuzasi bazal membrana ustida joylashgan yassilashgan endotelial hujayralardan – endoteliotsitlardan tashkil topgan. Kapillyar devorining tashqi tomonida siyrak tolali shakllan-magan biriktiruvchi to'qima va unig orasida tarqoq holda yulduzsimon shaklga ega bo'lgan *peritsitlar* joylashgan. Endote-liotsitlarni ustki yuzasi kapillyar teshigi tomon qaratilgan bo'lib, turli

burmalarni va invaginatsiyalarni hosil qiladi. Bunday yuza fagotsitoz va pinotsitoz jarayonlarini faol o'tishini ta'minlaydi. Agar fagotsitozda qattiq zarrachalarni yoki yot hujayralarni qamrab olish va parchalash bo'lsa, pinotsitozda suyuqlik ichida joylashgan moddalarni yoki emulsiya holiday moddalarni qamrab olish va kimyoviy yo'l bilan parchalashga aytiladi. Peritsitlar bazal qavatdan tashqarida joylashgan bo'lib, o'zlari-ning o'simaliri orqali bir-biri bilan tutashib, kapillyar devori ustidan o'ziga xos elastik karkasni hosil qiladi. Peritsit hujayralarning o'simaliri bazal membranadan o'tib, har bir endoteliotsit hujayrasi bilan kontakti hosil qiladi. Peritsit hujayrasiga simpatik neyronning aksoni botilib kirib, nerv impulslarni yetkazadi. Bu impulslarni peritsit endoteliotsitlarga uzatadi va impuls ta'sirida endotelial hujayra shishadi yoki suvni yo'qotadi. Natijada kapillyar teshigi kengayadi yoki torayadi. Kapillyarlarda qonning oqim tezligi sekundiga 0,5 *mm* ga teng bo'lib, modda almashinuvi uchun eng qulay sharoit vujudga keladi. Endoteliotsitlarni yupqa qatlamni hosil qilishi, bazal membranani nozik fibrillyar tuzilishga ega ekanligi, atrofdagi tomirni o'rab turgan biriktiruvchi to'qima tolalari kapillyarlar devorining o'tkazuvchanligiga katta ta'sir ko'rsatadi.

## **VENALAR**

Venalar devori tuzilishi jixatidan ikki guruhga, muskulsiz va muskulli venalarga bo'linadi. Muskulli venalar o'z navbatida muskuli sust rivojlangan va muskul elementlari yaxshi rivojlangan venalarga ajraladi. *Muskulsiz tipdagi venalar* devori bazal membrana ustida joylashgan endoteliydan va bazal membranani tashqarisida joylashgan yupqa qatlam biriktiruv-chi to'qima elementlaridan tuzilgan. Muskulsiz venalar devori o'tayotgan a'zo devorlari bilan jiplashib ketgan. Shuning uchun bu tomirlarda qon oson harakatlanadi. Muskulsiz tipdagi venalarga miya qattiq va yumshoq pardalarining venalari, ko'z to'r pardasining venalari, suyaklar, taloq va yo'ldosh venalari kiradi. *Muskuli sust rivojlangan venalarning* diametrlari 1-2 mm bo'lib, gavdaning yuqorigi qismida, bo'yinda, yuzda va qo'llarda joylashgan. Bu guruh venalariga yirik bo'lgan yuqorigi kovak venasi ham kiradi. Bu venalarning devorida 3 parda tafovut qilinadi: ichki, o'rta va tashqi. Ichki parda endoteliy va sust rivojlangan endoteliy osti qatlamidan iborat. O'rta pardada uncha ko'p bo'lmagan miotsitlar joylashgan, boshqa pardalarda miotsitlar uchramaydi. *Muskul elementlari kuchli rivojlangan venalar* tananing quyi yarim qismida hamda oyoqlarda joylashgan. O'rta pardada miotsitlar ancha kuchli rivojlangan bo'lib, qolgan uchta pardasida ham uchraydi. Ko'pchilik o'rta va yirik kalibrli venalar devorlarida klapanlari bo'ladi. Klapan vena ichki pardasining yupqa

burmasidan iborat. Klapan negizini biriktiruvchi to'qima tashkil etadi va usti esa ikki tomondan endoteliotsitlar bilan qoplangan. Klapanlar qonni faqat yurak tomon o'tkazib, qonni orqa tomon ketib qolishiga yo'l qo'ymaydi. Yuqorigi kovak venada, yelkabosh stvol venasida, umumiy yonbosh venalarda klapanlari bo'lmaydi, chunki bularda qon yuqoridan pastga qarab oqadi. Muskul elementlari kuchli rivojlangan venalarda esa qon pastki bosim bilan oqadi, qon og'irligi kuchini yengish va qonni yurakka ko'tarib yetkazib berish uchun muskul to'qimasi juda yaxshi rivojlangan bo'lishi zarur.

Venalarning umumiy soni arteriyalarga nisbatan ancha ustun bo'ladi. Venalarda qon oqimining tezligi pastroq va qon anchagina sust oqadi. Venalar kalibriga qarab, qon tezligi o'rtacha sekundiga 14-20 *m* ga teng bo'ladi.

### **Nazorat savollari**

1. Oraliq.
2. Oraliqning chuqur va yuza muskullari.
3. Oraliqning fassiyalari.
4. Ichki sekreksiya bezlarining umumiy anatomik xarakteristikasi
5. Ichki va tashki sekreksiya bezlarini tuzilishining farqari.

6. Braxiogen ichki sekretiya bezlarining topografiyasi, tuzilishi va vazifasi (qalqonsimon bez, qalqonsimon oldi bezlari va ayrisimon bez).
7. Nevrogen ichki sekretiya bezlarining topografiyasi, tuzilishi va vazifasi (gipofiz va gurrasimon bez).

Adrenal ichki sekretiya bezlarining topografiyasi, tuzilishi va vazifasi (buyrak usti bezlari va jinsiy bezlar).

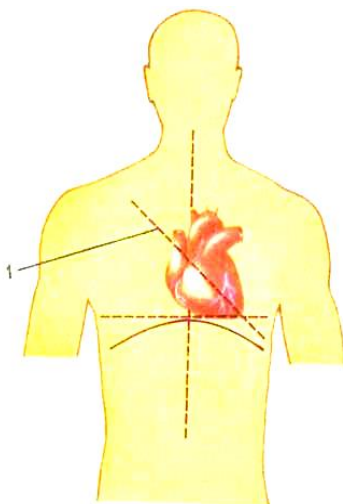
## **YURAK**

Yurak muskulli a'zo bo'lib, ko'krak qafasining ichida, kuks oralig'ining o'rta qismida, to'sh suyagining orqasida joylashgan. Uning 2/3 qismi chap, 1/3 qismi o'ng tomonida qiya holatda joylashgan bo'lib, uchi oldinga, pastga va chapga qaragan. Yurakning chegarasi yuqoridan ikkinchi qovurg'a oralig'ida, o'ngdan to'sh suyagining cheti, o'mrov osti chizig'idan 1 *sm* ichkarida, chapdan ko'krak bezidan 1 *sm* chetda, pastdan 5-qovurg'a oralig'ida bo'ladi (26-rasm).

Tirik odamda yuraking kengligi 12-15 *sm*, uzunasi 14-16 *sm*, ayollarda o'rtacha vazni 250 g, erkaklarda 300 g. Yurak yassilashgan konus shaklida bo'lib, ko'pincha joylashuvi va shakli odamning yoshiga va konstitutsiyasiga, nafas harakatlari va bajariladigan jimoniy harakatlariga bog'liq. Ma'lumki, eng keng tarqalgan konstitutsional sxemalardan odamlarni tana



proportsiyalariga ko'ra braxiomorf, dolixomorf va mezomorf tiplarga ajratish amaliyotda keng qo'llaniladi. Braxiomorf tana tuzilishida yurak diafragma ustida yotib, gorizontal holatni egallaydi. Dolixomorf konstitutsiyali odamlarda yurak tomchi shaklida bo'lib, tik holatni egallaydi. Mezomorf tana tuzilishda yurak qiya joylashadi.



26-rasm. Yurakning ko'krak qafasida joylashuvi.

*1 – yurakning o'qi.*

Sportchilar turli holatlar va harakatlar bajarganda yurak-ning shakli va hajmini o'zgarishi asosan qon genodinamikasini o'zgarishi bilan bog'liq. Sportchilarda «osilish» holatlarida yurak

cho'zilib, uzunasiga qarab o'rnashadi va yurakning pastki chegarasi suriladi. «Qo'lda tik turish» holatida ba'zi sportchilar-da yurak gorizontal joylashadi va yurak «beli» bilinar-bilinmas aniqlanadi. Nafas olishda diafragma joylashuvi muhim ahamiyatga ega. Nafas chiqarilganda diafragma ko'tariladi va yurak ko'ndalangiga joylashadi. Nafas olishda esa ko'proq yurak uzunasiga qarab joylashadi.

Yurakning kengaygan qismi *asos* deyilib, yuqorida joylashgan. Bu yerda eng yirik qon tomirlari joylashganligi sababli, yurak osig'lik holatida bo'ladi. Yurakning eng turtib chiqqan va chapga qaratilgan qismi *yurak uchi* deyiladi. Yurak *perikard* yoki *yurak xaltasi* deb ataladigan seroz parda bilan o'ralgan. Yurakda to'sh-qovurg'a, diafragmal va o'pka yuzalari farqlanadi.

Yurakning *to'sh-qovurg'a yuzasi* to'sh suyagining dastasi bilan III-IV qovurg'a tog'ay qismlarining orqa tomoniga to'g'ri keladi.

Yurakning *diafragmal yuzasi* orqada va pastga qaragan bo'lib, diafragmaning paydan tuzilgan markaziga tegib turadi.

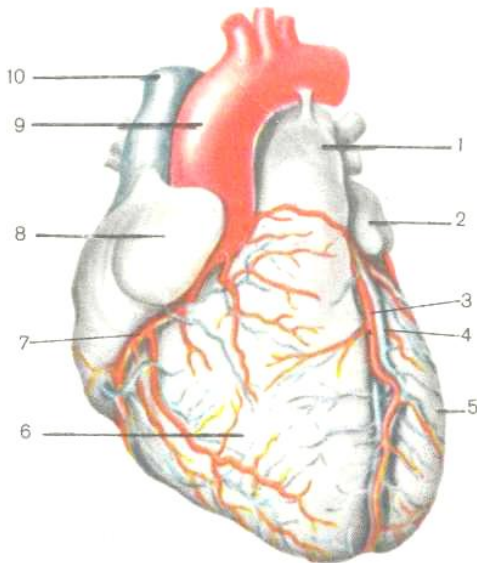
Yurakning *o'pka yuzalari* ikki yonidan joylashgan va o'pkalar yuzasi tomon qaratilgan.

Yurak to'rtta bo'limdan iborat, uning asos qismida, yuqorida ikkita yurak *bo'lmachasi* va ularning ostida ikkita *qorinchasi* tafovut qilinadi.

Yurakning tashqi yuzasida bo'lmachalarni qorinchalardan ajratadigan tojsimon egat joylashgan. Qorinchalar esa bir-biridan oldingi va orqa qorinchalararo egatlar bilan ajratilgan. Tojsimon va qorinchalararo egatlarda yurakni oziqlantiruvchi qon tomirlari joylashgan.

Yurakning *o'ng bo'lmacha* va *o'ng qorinchadan faqat venoz qon*, *chap bo'lmacha* va *chap qorinchadan faqat arterial qon* harakat qiladi.

Yurakning chap va o'ng qismlari bir-biri bilan tutashmaydi va shu sabali arterial va venoz qon qo'shilmaydi.



27-rasm. Yurak. Old tomondan ko'rinishi.

1 – o'pka stvoli, 2 – chap quloqcha, 3 – chap tojsimon arteriyasining oldingi qorinchalararo shoxi, 4 – yurakning katta venasi, 5 – chap qorincha, 6 – o'ng qorincha, 7 – o'ng tojsimon arteriyasi, 8 – o'ng quloqcha, 9 – aorta yoyi, 10 – yuqorigi kavak vena

Yurakning o'ng bo'lmachasi kubsimon shaklda bo'lib, unga yuqoridan yuqorigi kovak vena, pastdan pastki kovak vena quyiladi. Yurakning o'ng bo'lmachasiga yurak venalarining umumiy oqimi – yurakning tojsimon sinusi quyiladi. Yurakning o'ng quloqchasi yurak bo'lmachasining bo'rtib chiqqan bir qismi bo'lib, konus shakliga ega va bo'lmacha bo'shlig'iga qo'shilib,

uning hajmini ancha oshiradi. Kovak venalar quyiladigan joy o'rtasida venalararo do'ngi hosil bo'ladi. Pastki kovak vena quyiladigan joy ostida yarim oysimon klapanlar joylashadi. Bo'lmachaning ichki yuzasi silliq bo'lib, quloqcha qismida va oldingi devor sohasida tarmoqsimon muskullar joylashgan. Chap va o'ng bo'lmachalar orasida to'siq joylashgan bo'lib, uning o'rta qismida ovalsimon chuqurcha joylashgan. Embrional taraqqiyot davrida chuqurcha o'rnida oval teshik bo'ladi va bu teshik chap bo'lmachani o'ng bo'lmacha bilan tutashtiradi. Bola tug'ilgandan so'ng bu teshikcha bekilib ketadi, ba'zan ovalsimon teshikcha bitmasdan qolishi mumkin.

Yurakning o'ng bo'lmachasi bilan o'ng qorinchasi chegarasida qorinchaning *o'ng bo'lmacha – qorincha* teshigi bor. Bu teshik qorincha qisqarganda (sistolasida) uch tabaqali qopqoq (klapan) bilan yopiladi. Uch tabaqali klapan yuzasidan ingichka pay iplari boshlanadi va bu paylar borib so'rg'ichsion muskul-larga birikadi.

Natijada har bir so'rg'ichsion muskul klapaniga pay iplari yordamida tutashib turadi.

*O'ng qorincha* qon o'ng bo'lmachadan o'ng bo'lmacha-qorincha teshigi orqali o'ng qorinchaga o'tadi. Bo'lmacha-qorincha teshigining chetida uch tabaqali klapan joylashgan bo'lib, uning tarkibida oldingi, orqa va to'siqli tabaqalar

farqlanadi. Tabaqalar – endokard burmalari bo'lib, zich tolali biriktiruvchi to'qimadan tuzilgan. Tabaqalarni tutashish joyida biriktiruvchi to'qima o'ng bo'lmacha-qorinchali teshik atrofini chegaralab turgan fibroz halqaga aylanadi. Tabaqalarning bo'lmachali sirti silliq, qorinchali sirti esa notekis bo'lib, bo'rtiqlaridan payli ipchalar boshlanadi.

O'ng qorincha uch qirrali piramida shaklida bo'lib, qorinchaning yuzasida muskul tutamlari bir-biri bilan kesishib, murakkab muskul chigali – et to'siqlarini hosil qiladi. Qorincha devoridan bo'shliq ichiga chiqib turadigan uchta so'rg'ichsimon muskullarni hosil qiladi.

Uch tabaqali klapaning tabaqalari qorincha bo'shlig'iga ochilganda, qorincha *diastola* – bo'shashgan holda bo'ladi. Qorinchalar sistolasida (qisqarganda) tabaqalar yopiladi. Natijada, qon bo'lmachaga qaytmasdan, o'pka stvoliga qarab yo'naladi.

O'ng qorinchadan o'pka stvoli boshlanadi, uning teshigida *uchta yarimoysimon klapanlar* bo'ladi. Klapanlar o'pka stvoli tomoniga qarab ochiladi va qonni o'sha tomonga o'tkazib, orqaga qaytarmaydi va qon qayta qorinchaga tushmaydi.

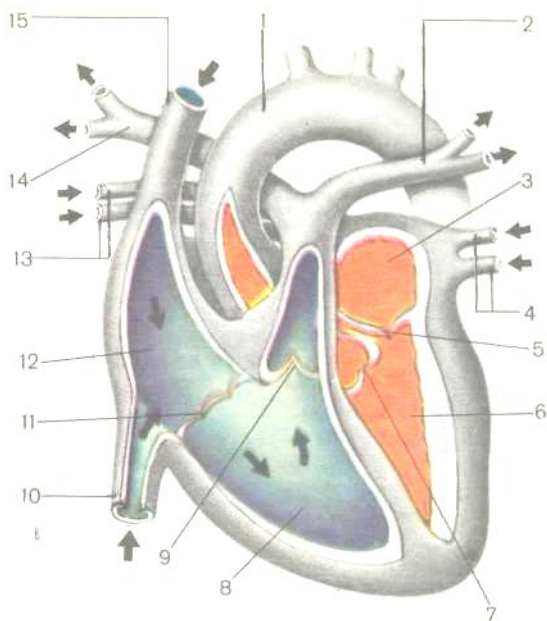
Yurakning *chap bo'lmachasi* kubsimon shaklda bo'lib, uning oldingi devoridan yurakning chap quloqchasi boshlanadi. Bu yerda tojtaroqsimon muskullar joylashgan. 4 ta o'pka venasi arterial qonni yurakning chap bo'lmachasiga kelib quyadi.

Yurakning chap bo'lmachasi bilan chap qorinchasi o'rtasida *chap bo'lmacha-qorincha teshigi* bor. Bu teshikning chetiga ikki tabaqali klapan birikkan.

*Chap qorincha* konus shaklida bo'lib, bo'shlig'ining devoridan ikkita so'rg'ichsimon muskul va et to'siqlari yaxshi ifodalangan. So'rg'ichsimon muskullardan klapan tabaqalari chetiga payli iplar tortilgan bo'ladi. Chap va o'ng qorinchalar orasidagi *qorinchalararo to'siq* muskul to'qimadan tuzilgan, faqat yuqorigi qismi fibroz to'qimali bo'lib, ikki tomondan endokard bilan qoplangan.

Qorinchaning asosida chap arterial teshik joylashgan, undan aorta boshlanadi. Aorta teshigi uchta yarimoysimon qopqoq bilan ta'minlangan. Chap qorinchaning devori o'ng qorinchaga nisbatan 2-3 marta qalinroq bo'lib, asosan miokard hisobidan yaxshi rivojlangan.

Yurak devori uch qavatdan: 1) ichki qavat – endokard, 2) o'рта qavat – miokard, 3) tashqi qavat – epikarddan tuzilgan.



28-rasm. Yurak tuzilishi. Bo'ylama kesimining sxemasi:

1 – aorta, 2 – chap o'pka arteriyasi, 3 – chap bo'lmacha, 4 – chap o'pka venalari,

5 – o'ng bo'lmacha-qorinchali teshigi, 6 – chap qorincha, 7 – aorta qopqog'i,

8 – o'ng qorincha, 9 – o'pka stvolining qopqog'i, 10 – pastki kavak vena,

11 – o'ng bo'lmacha-qorinchali teshigi, 12 – o'ng bo'lmacha, 13 – o'ng o'pka venalari, 14 – o'ng o'pka arteriyasi, 15 – yuqoridagi kavak vena.

*Endokard* – yurakning ichki pardasi, yurak kameralarining ichki yuzasini, muskul so'rg'ichlarini, pay iplarini qoplab turadi.



Yurakning tabaqali va yarimoysimon qopqoqlari endokard hisobiga takomil etadi. Endokard bir necha qavatdan iborat. Yurak bo'shlig'iga qaragan qavati bazal membranada joylashgan yupqa endoteliy bilan qoplangan. Endoteliy ostida subendotelial qavat joylashadi. Undan chuqurroqda muskul-elastik qavat yotadi. Bu qavat tarkibiga silliq muskul hujayralari va elastik tolalari kiradi. Endokardning miokardga tegib turgan qavati tashqi biriktiruvchi to'qimali qavat deb ataladi.

*Miokard* – ko'ndalang-targ'il muskul to'qimadan tuzilgan. Bu qavat tipik miotsitlar va atipik miotsitlardan tashkil topgan. *Tipik miotsitlar* skelet muskulaturasidagi miotsitlardan tuzilishi jihatidan bir oz farqlanadi. Muskul tolalari bir-biridan qo'shimcha disklar orqali ajraladi. Qo'shimcha disklar skelet muskulaturasida bo'lmaydi.

*Atipik miotsitlar* kelib chiqishi jihatidan muskul to'qima hisoblanadi, lekin bajaradigan funksiyasi nerv hujayralarning funksiyasini eslatadi. Bu hujayralar impulslar ishlab chiqaradi. Impulslar ta'sirida tipik miotsitlar qisqaradi. Morfologik jihatdan atipik miotsitlar tipik miotsitlardan farqlanadi. Atipik miotsitlarda sarkoplazmasi ko'p, miofibrillalari kam va periferiyada (chetda) joylashgan.

Atipik miotsitlar *yurakning o'tkazuvchi tizimini* hosil qiladi. Bular Purinye tolalari deb ham ataladi. Bu hujayralarning

to'plamlari yurakning ma'lum joylarida uchraydi. Yurakning o'ng quloqchasi bilan yuqorida kavak vena oralig'ida Kis-Flak tuguni hosil bo'ladi.

Bundan tashqari yurakning o'ng bo'lmachasi devorida joylashgan uch tabaqali klapanga yaqinroq Ashof-Tavar tuguni boshlanadi. Bu tugundan qorinchalar orasiga Gis tutami kiradi, so'ng chap va o'ng oyoqchalarga bo'linadi.

Yurakning o'tkazuvchi tizimi yurak bo'lmachalari bilan qorinchalari o'rtasidagi sistola bilan diastola o'rtasidagi ritmni tartibga solib turadi. Bo'lmacha va qorincha miokardi bir-biridan ajralgan bo'lib, shu tufayli kameralar alohida qisqarish imkoniyatiga ega. Qorincha va bo'lmacha muskullari chap va o'ng bo'lmacha-qorincha teshiklari atrofida joylashgan fibroz halqalardan boshlanadi. Bo'lmachalarda yuza va chuqur qavatlarni hosil qiladigan muskullar joylashgan. Yuza qavati ko'ndalang yoki aylanma joylashib, ikkala bo'lmachani o'rab turadi. Chuqur qavati bo'ylama joylashgan muskul tolalaridan iborat bo'lib, har ikkala bo'lmachani alohida qoplab turadi. Qorinchalarda muskullar uchta qavatni hosil qiladi. Yupqa bo'lgan yuza qavat ikkala qorincha uchun umumiy bo'lib, uzunasiga joylashgan muskul tutamlaridan tashkil topgan. Muskul tolalari fibroz halqalardan boshlanib pastga qarab qiya yo'naladi va yurakning uchida burmani hosil qilib, ichki bo'ylama qavatiga o'tib, yuqorigi

chetlari bilan fibroz halqalarga birikadi. Tashqi va ichki bo'ylama qavatlar orasida sirkulyar joylashgan o'rta qavati o'rnashadi.

*Epikard* – yurak xaltasini hosil qiladigan seroz pardaning visseral varag'i bo'lib, yurak, o'pka stvoli, aorta va kovak venalar sohasini ustki tomonidan qoplab, xaltaning (perikardning) seroz pardaning parietal varag'iga o'tadi. Epikard usti mezoteliy bilan qoplangan va yupqa biriktiruvchi to'qimali plastinkadan iborat.

Yurakka keladigan nervlar simpatik chegara stvolidan, adashgan nervdan, bo'yin va ko'krak sohasidagi orqa miya tugunlaridan boshlanadi.

Ikkita arteriya – o'ng va chap toj arteriyalar yurak devorini qon bilan ta'minlaydi. Bu arteriyalar aorta piyozchasidan boshlanib, yurak sathida toj va qorinchalararo egatlarda joylashgan. Tojsimon tomirlar yurakning uchta pardasida, so'rg'ichli muskullarida va go'shtli etlarda kapillyarlargacha tarmoqlanib ketadi. Kapillyarlardan qon yurak venalariga, venoz sinusiga va yurak bo'lmachasiga yig'iladi. O'ng toj arteriyaning shoxlari o'ng bo'lmachani, o'ng qorinchaning orqa devorini, chap qorinchaning orqa devori ma'lum bir qismini, bo'lmachalararo to'siqni, qorinchalararo to'siq orqa qismining birdan uch qismini, o'ng qorinchalarning so'rg'ichsimon muskullarini va chap qorinchaning orqadagi so'rg'ichsimon muskulini qon bilan ta'minlaydi. Chap toj arteriyaning shoxlari chap bo'lmachani,

chap qorinchaning oldingi va orqa devorining yarmidan ko'p qismini, qorinchalararo to'siqni ikkidan uch qismini, chap qorinchaning oldingi so'rg'ichsimon muskulini qon bilan ta'minlaydi. Ikkala toj arteriyalarning shoxlari tutashib, ikkita arterial halqani hosil qiladilar.

*Perikard* – berk xalta bo'lib, ikki qavatdan tashqi – fibroz perikard va ichki – seroz perikarddan tuzilgan. Seroz perikard o'z navbatida *visseral va parietal varaqlarga* ajralib ketadi. Visseral va parietal varaqlar orasida *perikardial bo'shliq* joylashib, uni ichida seroz suyuqligi bo'ladi. Seroz suyuqlik parietal va visseral varaqlarining mezoteliy bilan qoplangan yuzalarini namlab turadi. Ochilmagan perikard konus shaklida bo'lib, uning asos qismi diafragmani payli markazi bilan jipslashib ketadi, to'mtoqlashgan uchi esa tepaga qaratilgan va aortani boshlan-g'ich qismini, o'pka stvolini va yirik venalarni o'rab oladi. Perikardning orqa yuzasi qizilo'ngach va aortaning ko'krak qismiga yondoshadi. Yon tomonlaridan yumshoq biriktiruvchi to'qima vositasida mediastinal plevra bilan yopishgan. Perikardning bir qismi to'sh suyagining ichki yuzasiga taqalib turadi.

### ***Jismoniy ish ta'sirida yurakdagi o'zgarishlar***

Sportchilar yuragi ish ta'sirida gipertrofiyaga uchraydi. *Gipertrofiya* – bu yurakning hajmi oshishi bilan ta'riflanadi. Gipertrofiya natijasida yurak kameralarining hajmi oshadi,

miokard qalinlashadi. Lekin miokardning gipertrofiya etish darajasi sport turiga va mutaxassisligiga bog'liq. Chidamlikka chiniqayotgan sportchilarda miokard gipertrofiyasi yaxshi ifodalangan (marafonchilar, chang'ichilarda). Kuch va chaqqonlikni rivojlantirayotganlarda esa u kam ifodalangan (gimnastlarda, yengil atletika bilan shug'ullanuvchilarda, futbolchilarda). Keskin gipertrofiyalangan yurak biologik jihatdan zaif bo'ladi. O'rta me'yorda gipertrofiyalangan yurakda nerv oxirlarining uchlari keng tarmoqlanadi, kapillyar turining sathi kengayishi sababli, miokardni qon bilan ta'minlanishi yaxshilanadi. Muskul to'qimada miogloblin miqdori ham oshadi. Hujayralarda membranali strukturalar faol sintezlanadi va yig'ilib boradi.

### **Kichik qon aylanish doirasi tomirlari**

Kichik qon aylanish doirasi tomirlari gaz almashinuvida ishtirok etadilar. Kichik qon aylanish doirasiga o'pka stvoli, chap va o'ng o'pka arteriyalari va uning shoxlari, o'ng va chap o'pka venalari va ularni hosil qiluvchi venalari kiradi. *O'pka stvoli* perikard ichida to'liq joylashgan, venoz qonni o'pkalarga olib boradi. Uzunligi 5-6 *sm*, diametri 3-3,5 *sm*. Aorta yoyi ostida, IV-V ko'krak umurtqasi ro'parasida o'pka stvoli chap va o'ng *o'pka arteriyalarga* ajraladi va ulardan har biri tegishli o'pkalarga boradi. Qon o'pka arteriyalari orqali o'pkaga boradi. O'pkada qon bilan havo o'rtasida gaz almashinuvi ro'y beradi va qon

kislorodga to'yinadi. So'ng, o'pka kapillyarlaridan *o'pka venalari* yig'ilib, har bir o'pkadan ikkitadan o'pka venalari chiqadi va yurakning chap bo'lmachasiga arterial qonni olib keladi. Har bir o'pka venasi alohida teshik orqali chap bo'lmachaga ochiladi. Kichik qon aylanish doirasining xususiyatlaridan biri shundan iboratki, arteriyalarda venoz qon oqadi, venalarda esa arterial qon oqadi.

Kichik qon aylanish doirasini quyidagi sxemada tasvirlash mumkin:

Doiraning boshlanishi ~~yurakning~~ *yurakning o'ng qorincha* chiqadi  $\rightarrow$  *o'pka stvoli* (tarkibida venoz qon) yo'naladi  $\rightarrow$  *o'pkalarga* (qon bilan gaz almashinuvi uchun) chiqadi  $\rightarrow$  *4 (to'rtta) o'pka venasi* (tarkibida arterial qon) quyiladi *yurakning chap bo'lmachaga* /doira tugaydi/.

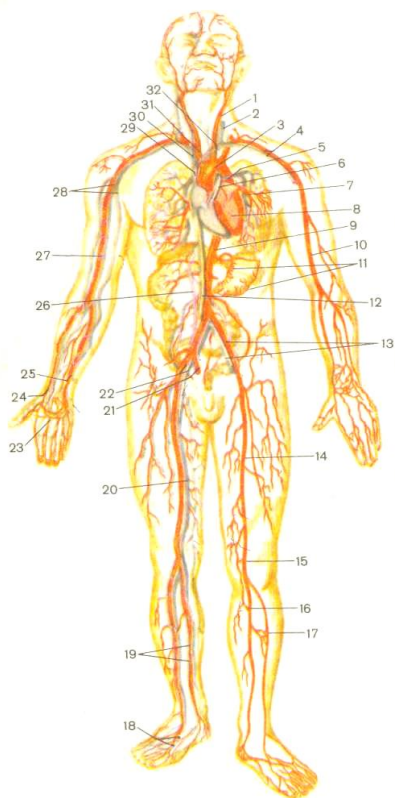
### **KATTA QON AYLANISH DOIRASI TOMIRLARI**

Aorta yurakning chap qorinchasidan boshlanadi. Aorta tananing o'rta chizig'idan chaproq joylashib, o'z shoxlari bilan butun organizmni qon bilan ta'minlaydi. Uning yuqoriga ko'tariluvchi qismining uzunligi *6 sm* bo'lib, to'g'ri yurakdan boshlanadi. Aorta boshlanishida bir oz kengayib, piyozchani hosil qiladi. Aorta piyozchasidan chap va o'ng toj o'pka arteriyalari chiqadi. Yuqoriga ko'tariluvchi qismi chapga burilib, aorta yoyini hosil qiladi. Aorta yoyidan uchta yirik tomir: yelka-bosh stvol,

chap umumiy uyqu va chap o'mrov osti arteriyalari chiqadi. Pastga tushuvchi aorta ikki qismga – ko'krak va qorin aortasiga bo'linadi. Aortaning ko'krak qismi umurtqa pog'o-nasida asimmetrik joylashib, o'rta chiziqdan chaproq, qon bilan ko'krak qafasining devorlarini va ichida joylashgan a'zolari qon bilan ta'minlaydi. Ko'krak qafasidan diafragma aortal teshigidan aorta qorin bo'shlig'iga tushadi va qorin aortasi deb nomlanadi. Qorin aortasining parietal va visseral shoxchalari qorin bo'shlig'ining devorlarini va qorin bo'shlig'ida joylashgan juft va toq a'zolari qon bilan ta'minlaydi. IV bel umurtqasi ro'parasida qorin aortasi chap va o'ng umumiy yonbosh arteriyalarga ajraladi. Bu arteriyalarning shoxlari tos devorini va bo'shlig'ini, oyoqlarni qon bilan ta'minlaydi. Agar aorta va uning shoxla-ridan qon yurakdan chetga yoki markazdan periferiyaga harakatlansa, yuqorigi va pastki kovak venalarga qon tananing pastki va yuqorigi yarmidan yig'ilib, qon chetdan markazga – yurakka qarab harakatlanadi. Yuqorigi va pastki kovak venalardan venoz qon harakatlanadi va ikkala yirik vena yurakning o'ng bo'lmasiga quyiladi.

*Katta qon aylanish doirasining sxemasi:*

Boshlanishi — ~~chap qorincha~~ chiqadi forta (arterial qon) ta'minlaydi. Butun organizmni yig'iladi qon yuqorigi kovak venaga va pastki kavak venaga quyiladi yurakning o'ng bo'lmasiga (doira tugaydi).



29-rasm. Qon aylanish tizimi  
(umumiy sxema R.D. Sinelnikovdan olingan).

- 1 – chap umumiy uyqu arteriyasi, 2 – chap ichki bo'yinturuq venasi, 3 – aorta yoyi, 4 – chap o'mrov osti arteriyasi va vena, 5 – chap o'pka arteriyasi,  
6 – o'pka stvoli, 7 – chap o'pka venalari, 8 – yurak, 9 – pastga tushuvchi aorta, 10 – yelka arteriyasi, 11 – oshqozon arteriyalari, 12 – pastki kavak venasi,



13 – umumiy chap yonbosh arteriyasi va vena, 14 – son arteriyasi, 15 – tizza osti arteriyasi, 16 – orqa katta boldir arteriyasi, 17 – oldingi katta boldir arteriyasi, 18 – oyoq panjasining kaft yuzasidagi arteriyalar va venalar, 19 – boldir arteriyalari va venalari, 20 – son arteriyasi, 21 – o'ng ichki yonbosh arteriyasi va vena, 22 – o'ng tashqi yonbosh arteriyasi va vena, 23 – kaftning yuza ravog'i, 24 – bilak arteriyasi va vena, 25 – tirsak arteriyasi va vena, 26 – qopqa vena, 27 – yelka arteriyasi va vena, 28 – qo'lتيq arteriyasi va vena, 29 – yuqorigi kavak vena, 30 – o'ng yelka-bosh stvoli, 31 – yelka-bosh stvoli, 32 – chap yelka-bosh venasi.

## **KATTA QON AYLANISH DOIRASI.**

### **AORTA VA UNING SHOXLARI**

Aorta 3 qismga bo'linadi:

I. Yuqoriga ko'tariluvchi aorta.

II. Aorta ravog'i.

III. Pastga yo'naluvchi aorta.

*I. Yuqoriga ko'tariluvchi aorta.*

**Yuqoriga ko'tariluvchi aorta** uzunligi 6 sm bo'lib, yurakni chap qorinchasidan chiqadi. Perikard bilan o'ralgan, o'ng tomonida yuqorigi kavak vena yotadi, orqada o'ng o'pka arteriyasi va o'ng bronx joylashadi. Yuqoriga ko'tariluvchi aortadan o'ng va chap toj arteriyalar boshlanadi.

1. O'ng toj arteriya – aortaning o'ng sinusidan chiqib, yurakning o'ng qulog'i tagidan o'tadi. Orqa qorinchalararo egat bo'ylab yurakning uchigacha tushadi va tarmoqlanib ketadi.

2. Chap toj arteriya – aortaning chap sinusidan boshlanib, yurakning chap qulog'i va o'pka arteriyasining orasidan o'tib, ikkita tarmoqqa bo'linadi. Uning o'ng shoxi oldingi qorinchalararo egat bo'ylab o'tib, yurak uchigacha boradi. Chap toj arteriyaning maydaroq tarmog'i bo'lib, toj egat bo'ylab harakatlanadi va chap qorincha oldingi qismini, qisman chap bo'lmacha devorlarini va yurak to'sig'ining oldingi yarmini qon bilan ta'minlaydi.

## *II. Aorta ravog'i.*

**Aorta ravog'i** yuqoriga ko'tariluvchi aortaning davomi bo'lib, to'sh suyagi dastasining orqa tomonida, chap bronxning ust tomonidan o'tib, pastga tushuvchi aortaga o'tib ketadi. Aorta ravog'ini old tomonida ayrisimon bez va yog' kletkachasi joylashadi. Aorta ravog'ining pastki tomonidan kekirdakka, bronxlarga, qalqonsimon bezlarga ingichka shoxchalar boradi. Aorta ravog'ining qavariq tomonidan bosh, bo'yin va qo'lni qon bilan ta'minlovchi uchta yirik tomir chiqadi.

### ***Aorta ravog'i tarmoqlari:***

1. Yelka-bosh stvoli.

2. Chap umumiy uyqu arteriyasi.

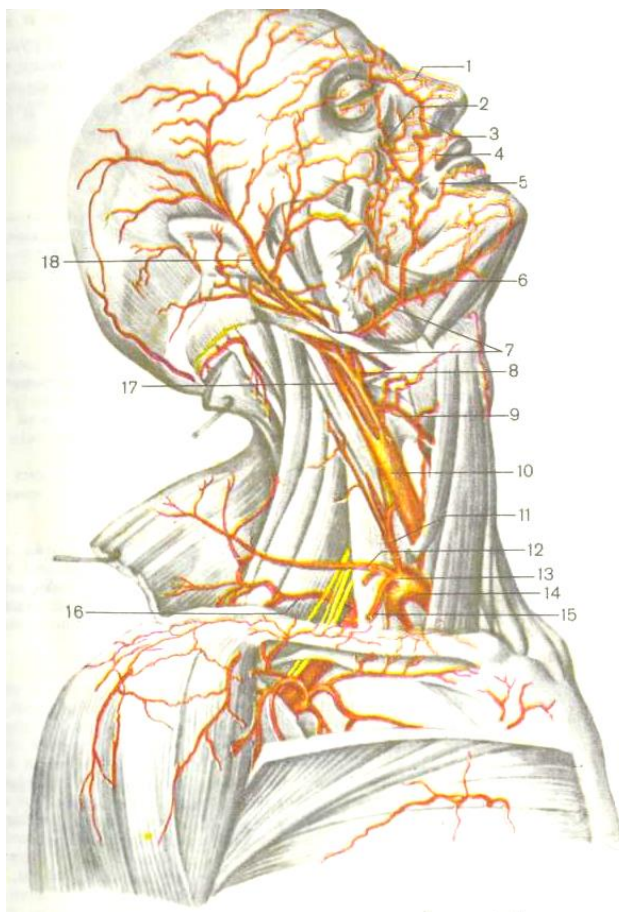
3. Chap o'mrov osti arteriyasi.

1. Yelka-bosh stvoli – kekirdakning old tomonida joylashib, yuqori o'ng tomonga ko'tarilib to'sh-o'mrov bo'g'imining chegasida ikkiga bo'linadi – o'ng umumiy uyqu arteriyasiga va o'ng o'mrov osti arteriyasiga. O'ng va chap uyqu arteriyalari boshlanish qismida bir-biridan farq qiladi. Chap umumiy uyqu arteriyasi o'ng umumiy arteriyasidan uzunroq va to'g'ridan-to'g'ri aorta ravog'idan boshlanadi.

A) *Umumiy uyqu arteriyasi* – ko'krak qafasining yuqori teshigidan chiqib, yuqoriga qarab yo'naladi va bo'yin sohasida to'sh-o'mrov so'rg'ichsimon muskulning orqasida joylashadi. Umumiy uyqu arteriyalari (o'ng va chap) hiqildoq va qizilo'n-gach bilan yonma-yon o'tadi va qalqonsimon tog'ayning yuqorigi chetida tashqi va ichki uyqu arteriyalariga bo'linadi (30-rasm).

1. *Tashqi uyqu arteriyasi* – yuqoriga ko'tarilib, quloq osti bezining to'qimasidan o'tadi va pastki jag'ning bo'g'imli o'simtasi sohasida oxirgi tarmoqlariga ajraladi: chakkaning yuza arteriyasi va yuqori jag' arteriyasiga bo'linadi.

a) *Yuqorigi jag' arteriyasi* – pastki jag' bo'yinchasini aylanib o'tib, chakka osti va qanotsimon – tanglay chuqurchasiga qarab



30-rasm. Kalla va bo'yin arteriyalari (o'ng tomondan ko'rinishi).

1 – burunning dorzal (orqa) devori arteriyasi, 2 – ko'z kosasining pastidagi arteriyasi, 3 – burchakli arteriya, 4 – labning yuqorigi arteriyasi, 5 – labning pastki arteriyasi, 6 – iyak osti arteriyasi, 7 – yuz arteriyasi, 8 – til arteriyasi,

9 – qalqonsimon bezning yuqorigi arteriyasi, 10 – umumiy uyqu arteriyasi,  
11 – bo'yinning yuqoriga ko'tariluvchi arteriyasi, 12 – bo'yinning yuza arteriyasi, 13 – halqasimon bo'yin (arteriya) stvoli, 14 – o'mrov osti arteriyasi, 15 – kurak usti arteriyasi, 16 – bo'yinning ko'ndalang arteriyasi, 17 – ichki uyqu arteriyasi, 18 – chakkaning yuza arteriyasi.

yo'naladi va uchta guruh tarmoqlarga ajralib ketadi. Bu arteriyaning 3 guruh tarmoqlari quyidagi sohalarni: tashqi eshituv yo'lini, nog'ora pardani, miya qattiq pardasini, chakka-pastki jag' bo'g'imini, pastki va yuqorigi jag'larning tishlari, engakning teri va muskulini, ko'z yosh qopchasini, yumshoq va qattiq tanglayni, burunning to'sig'ini, barcha chaynov muskul-larini, yuqorigi labni, tanglay murtaklarini, bo'yinning ba'zi muskularini va jag' terisini qon bilan ta'minlaydi.

b) *Chakkaning yuza arteriyasi* tashqi uyqu arteriyasining oxirgi tarmoqlaridan bo'lib, yuqoriga yo'nalib, eshituv teshigidan o'tadi va chakka sohasining teri ostiga chiqadi. Bu arteriya peshona, chakka, tepa sohalarning terisini, tashqi eshituv yo'lini, chakka-pastki jag' bo'g'imining kapsulasini, quloq oldi bezini, tashqi eshitish yo'lini, quloq suprasini qon bilan ta'minlaydi.

Tashqi uyqu arteriya o'z yo'lida bir qancha *yon shoxlarni* berib, bosh va bo'yinni tashqi yuzalarini, burun, og'iz bo'shlig'ini,

qalqonsimon bezni, to'sh-o'mrov-so'rg'ichsimon muskulni, quloq oldi so'lak bezlarini, yuzning chaynov va mimik muskullarini, yuqorigi va pastki jag' tishlarini, miyaning qattiq pardasini, tashqi va o'rta quloqni qon bilan ta'minlaydi.

Tashqi uyqu arteriyasining oldingi shoxlariga qalqonsimon bezning ustki arteriyasi, til arteriyasi, yuz arteriyasi kiradi.

Tashqi uyqu arteriyasining orqa shoxlarini ensa arteriyasi, quloqning orqa arteriyasi tashkil etadi.

Tashqi uyqu arteriyaning medial shoxlariga halqumning yuqoriga ko'tariluvchi arteriyasi, chakkaning yuza arteriyasi kiradi.

*Ichki uyqu arteriyasi* bo'yin sohasida shoxlar bermaydi va yuqoriga ko'tarilib, kalla suyagining asosigacha yetadi.

Kalla bo'shlig'ini ichiga ichki uyqu arteriyasi chakka suyagining uyqu kanalidan kirib, ponasimon suyakning uyqu egatiga ko'tariladi, miya pardalaridan o'tib, oxirgi tarmoqlariga bo'linadi. Bu arteriya bosh miya bilan ko'zni qon bilan ta'minlaydi.

Ichki uyqu arteriyasining tarmoqlariga *ko'z arteriyasi, miya pardasining oldingi arteriyasi, miya pardasining o'rta arteriyasi, orqadagi qo'shuvchi arteriya* kiradi.

Miyaga uyqu arteriyasi ichki tarmog'ining uchta boradi: miyaning oldingi arteriyasi, miyaning o'rta arteriyasi va orqadagi

qo'shuvchi arteriyasi kiradi. Bu arteriyalardan tashqari kalla suyagi bo'shlig'iga ensaning katta teshigi orqali umurtqa arteriyasi kiradi va ikkinchi umurtqa arteriyasi bilan qo'shib, *asosiy arteriyani* hosil qiladi.

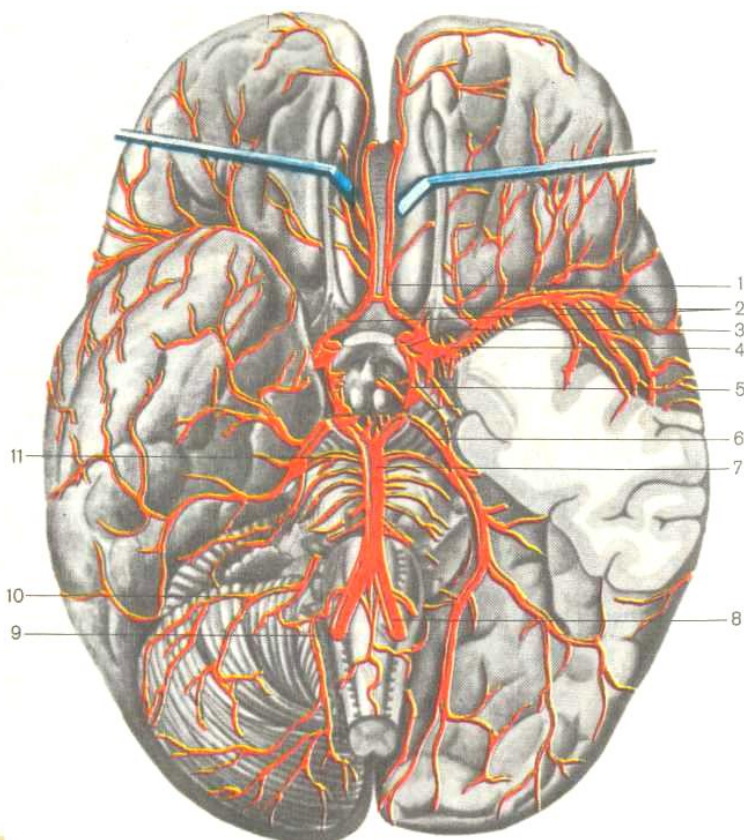
Asosiy arteriya miya ko'prikchasining pastki yuzasida joylashadi. Bu arteriya miyaning orqa arteriyalariga bo'linadi. Orqa arteriyalar katta miya yarim sharlarining chakka va ensa pallalariga tarmoqlanib kiradi va ichki uyqu arteriyasini orqadagi qo'shuvchi arteriyasi bilan birikib, turk egari atrofida *arteriya doirasini* hosil qiladi.

Ichki tarmoqlariga, miyaning oldingi arteriyalari, oldingi va orqadagi qo'shuvchi hamda miyaning orqa arteriyalari kiradi. Arteriya doirasi tarkibi demak, miyaga qon olib keluvchi asosiy tomirlar: ikkita ichki uyqu arteriyasi va ikkita umurtqa arteriyalaridan tashkil topgan.

V) *O'ng va chap o'mrov osti arteriyalari* – turlicha boshlanadi o'ng o'mrov arteriyasi yelka-bosh stvolining tarmog'i hisoblanadi. Chap o'mrov osti arteriyasi bevosita aorta ravog'idan chiqib ketadi, shu sababli chap o'mrov osti arteriyasi o'ng o'mrov osti arteriyasiga qaraganda bir oz uzun bo'ladi.

*O'mrov osti arteriyasi* – birinchi qovurg'a ustidan aylanib o'tib, yelka chigali bilan birgalikda muskullar oralig'idan o'tadi va qo'ltiq osti chuqurchasiga chiqib, qo'ltiq osti arteriyasi nomini

oladi. O'mrov osti arteriyasidan quyidagi tarmoqlar umurtqa arteriyasi, asosiy arteriya, halqasimon bo'yin stvoli, ko'krakning ichki arteriyasi va bo'yinning ko'ndalang arteriyasi chiqib ketadi.



31-rasm. Bosh miyaning arteriyalari (past tomondan ko'rinishi).  
(R.D. Sinelnikov atlasidan olingan):



*1 – oldindagi qo'shuvchi arteriya, 2 – miyaning oldingi arteriyasi, 3 – ichki uyqu arteriyasi, 4 – miyaning o'rta arteriyasi, 5 – orqadagi qo'shuvchi arteriya, 6 – miyaning orqa arteriyasi, 7 – bazilyar yoki asosiy arteriya, 8 – umurtqa arteriyasi, 9 – miyachaning orqadagi pastki arteriyasi, 10 – miyachaning oldingi-pastki arteriyasi, 11 – miyachaning ustki arteriyasi.*

a) umurtqa arteriyasi o'mrov osti arteriyasining boshlanish joyidan chiqadi va IV bo'yin umurtqasining ko'ndalang o'simtlari teshigiga kiradi. Keyin yuqoriga ko'tarilib, birinchi bo'yin umurtqasining ustki yuzasidagi egatchadan o'tadi, so'ng miyaning qattiq pardasini teshib, ensa teshigi orqali kalla bo'shlig'iga kiradi. Bu yerda miyacha, uzunchoq miya, miya qobiqlarini, bo'yinning chuqur muskullarini qon bilan ta'minlaydi.

b) asosiy arteriya ko'prikning orqa qirrasida o'ng va chap tomondagi umurtqa arteriyalarning qo'shilishidan hosil bo'ladi. Ko'prik, miyacha, uzunchoq miya va ichki quloqni qon bilan ta'minlaydi.

v) ko'krakning ichki arteriyasi to'sh-o'mrov bo'g'imining ro'parasida, o'mrov suyagining pastki yuzasidan, o'mrov osti arteriyasining narvonsimon oralig'iga kirish joyidan boshlanadi. U o'z yo'lida qovurg'a oraliqlariga kirib borib, plevrani, ayollarda sut bezlarini, ko'krak va qorin bo'shliqlarining oldingi devorini, diafragmani, ayrisimon bezni, perikardni, bosh bronxni,

kekirdakning quyi qismini qon bilan ta'minlovchi arteriya tarmoqlarini hosil qiladi.

g) halqasimon bo'yin stvoli oldingi narvonsimon muskulining medial qirrasidan boshlanadi, yo'g'on va kalta stvol bo'lib, ketma-ket to'rtta tarmoqqa bo'linadi. Bu arteriyaning tarmoqlari qalqonsimon bezni, hiqildoqni, halqumning hiqildoqli qismini, qizilo'ngachning bo'yinli qismini, bo'yinning yuza va chuqur muskullarini, trapetsiyasimon muskulni va kurak usti va osti muskullarini qon bilan ta'minlaydi.

d) qovurg'a-bo'yin stvoli o'mrov osti arteriyasining narvonsimon oraliq sohasida, uning orqa yuzasidan boshlanadi. Orqaga o'tib, birinchi qovurg'aning bo'yinchasiga ko'tariladi. O'z yo'lida ikkita tarmoqqa bo'linadi. Bo'yinning chuqur muskullarini, orqa miyani bo'yin bo'limida, I-II qovurg'alararo bo'shliqlar sohasidagi teri va muskullarni qon bilan ta'minlaydi.

UMUMIY UYQU ARTERIYASI			
Asosiy tarmoqlari	Arteriyalarning shoxlanish joyi	Arteriyalarning joylashuvi	Qon bilan ta'minlanish sohalari
TASHQI UYQU ARTERIYASI			
Oldingi shoxlari			
Qalqonsimon bezning ustki arteriyasi	Tashqi uyqu arteriyaning boshlang'ich qismida	Qalqonsimon bez tomon yo'naladi	Qalqonsimon bez, hiqildoq, til osti suyagi ostidagi muskullar, to'sh-o'mrov-so'rg'ichsimon muskul
Til arteriyasi	Til osti suyagining katta shoxi ro'parasida	Pirogovning uch burchagidan o'tadi.	Til, og'iz diafragmasi, til osti so'lak bezi
Yuz arteriyasi	Pastki jag'	Pastki jag' qirrasidan	Yuz muskullari va

	burchagida	o'tib, ko'zning medial burchagiga yo'naladi	terisi, yuqorigi va pastki lablar, tanglay, jag' osti so'lak bezi, burun
Orqa shoxlari			
Ensa arteriyasi	Ikki qorinchali muskulning orqa qorinchasi sohasida	Yuqoriga ko'tarilib, so'rg'ichsimon o'simtaning ichki yonidan o'tadi	Ensa va tepa sohasining terisi, miyaning qattiq pardasi, ikki qorinchali muskul. To'sh-o'mrov-so'rg'ichsimon muskul
Quloqning orqa arteriyasi	Ikki qorinchali muskulning orqa qorinchasi ustidan	Quloq suprasi, nog'ora bo'shlig'i, miyaning qattiq pardasi, bo'yinning o'rta guruh muskullari	

Medial shoxlari			
Halqumning yuqoriga ko'tariluvchi arteriyasi	Tashqi uyqu arteriyasining boshlang'ich qismida	Halqumning yon devoridan yuqoriga ko'tariladi	Halqum, tanglay, eshituv nayi, nog'ora bo'shlig'ining shilliq pardasi, orqa va o'rta kalla chuqurcha sohasidagi miyaning qattiq pardasi, murtak
Yuqorigi jag' arteriyasi	Tashqi uyqu arteriyasining oxirgi tarmog'i	Pastki jag'ning bo'yinchasini aylanib, chakka osti va qanotsimon-tanglay chuqurchaga o'tadi	Tashqi eshituv yo'li, nog'ora pardasi. Miyaning qattiq pardasi, yuqorigi va pastki jag'lardagi tishlar, engakning muskuli va terisi., chakka-pastki jag' bo'g'imi. Lab, lunj, ko'z yoshi qopi.

Burun to'sig'i.  
Halqum murtaklari.  
Chaynov muskullari,  
tanglay

Chakkaning yuza arteriyasi	Tashqi uyqu arteriyasining oxirgi tarmog'i	Tashqi quloq yo'lining old tomonidan. Chakka sohasiga o'tadi	Chakka, peshona, tepa sohalarning terisi, tashqi quloq yo'li, quloq supراسi, chakka-pastki jag' bo'g'imining kapsulasi
Ichki uyqu arteriyasi			
Ko'z kosasi arteriyasi	ichki uyqu arteriyadan, ko'ruv kanalining boshlang'ich qismida	Ko'ruv kanalidan ko'z kosasi ichiga kirib, medial burchagiga boradi	Ko'z soqqasi, ko'z yosh bezi va qopi, burun bo'shlig'ini oldingi qismi, g'alvirsimon kattakchalarni, peshona terisi va muskullarni
Miya pardasining oldingi arteriyasi	Ko'z kosasi arteriyasining tepasidan	Miya bo'shlig'iga kirib, old tomonga, miya yarim	Qisman ensa pallalarni medial yuzasi, yarim

		sharining medial yuzasidan, qadahsimon tanadan o'tib, tepa-ensa egatigacha yetadi.	sharlarning bazal yuzasi, qadahsimon tananing sopi, hid bilish trakti va piyozchasi, qisman bazal yadrolar
Miyaning o'rta arteriyasi	Ichki uyqu arteriyasining davomi, miyaning oldingi arteriyasidan keyin boshlanadi	Chuqur lateral egat ichidan o'tadi	Peshona, chakka, tepa pallalari yuqorigi-lateral sathini, orolchani
Orqadagi qo'shuvchi arteriya	Ko'z soqqasi arteriyadan keyin boshlanadi	Orqaga qaytib, miya orqa arteriyasi bilan tutashadi	Peshona, chakka, tepa pallalari, talamus, ko'rish trakti



e) bo'yinning ko'ndalang arteriyasi o'mrov osti arteriyasi-ning narvonsimonaro oraliqdan chiqish joyidan boshlanadi, yelka chigalidan o'tib, kurakning yuqorigi burchagiga ko'tariladi. O'z yo'lida ikkita mayda tarmoqqa bo'linadi. Quyidagi muskullarni: bo'yinning yuza muskullarini, kurak-til osti muskulini, to'sh-o'mrov so'rg'ichsimon muskulini, katta va kichik rombsimon muskulni, kurakni ko'taruvchi muskulni, trapetsiyasimon va oldingi tishsimon muskulni qon bilan ta'minlaydi.

### **QO'L ARTERIYALARI**

1. Qo'litiq osti arteriyasi o'mrov osti arteriyasining davomi bo'lib, qo'litiq osti chuqurchasida, I qovurg'aning tashqi qirra ro'parasida joylashadi va orqa keng muskul payining pastki qirrasigacha yetadi. Bu arteriyadan chiqqan tarmoqlar, yelka kamari muskullarini, ko'krak qafasi yon devorining teri va muskullarini, yelka va o'mrov-akromial bo'g'imlarni qon bilan ta'minlaydi. Qo'litiq osti arteriyasining asosiy tarmoqlariga quyidagilar kiradi:

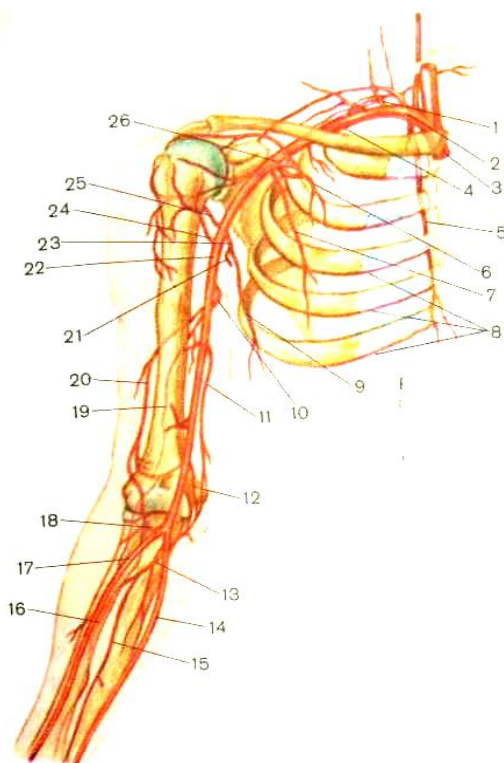
a) *ko'krak qafasi va yelka o'simtasining arteriyasi* o'z tarmoq-lari bilan ko'krakning katta va kichik muskullarini, deltasimon muskulni va shu sohadagi terini qon bilan ta'minlaydi.

b) *ko'krak qafasining yon arteriyasi* ko'krakning yon devorini, oldingi tishsimon muskulni va sut bezini qon bilan ta'minlaydi.

v) *kurak osti arteriyasi* orqaning keng muskulini, katta va kichik yumaloq muskullarni va ko'krak qirrasi ostidagi muskullarni qon bilan ta'minlaydi.

g) *yelka suyagini o'rab turuvchi oldingi va orqa arteriyalar* yelka bo'g'im xaltachasini, yelka suyagini va atrofdagi muskullarni qon bilan ta'minlaydi.

2. **Yelka arteriyasi** qo'ltiq osti arteriyasining davomi bo'lib, ko'krak katta muskulining pastki chetidan boshlanadi, ikki boshli muskulning medial egatida yetadi va tirsak



32-rasm. O'ng qo'l arteriyalari (R.D. Sinelnikovdan olingan):

1 – qovurg'a-bo'yin stvoli, 2 – o'mrov osti arteriyasi, 3 – yelka-bosh stvoli,

4 – eng yuqorida joylashgan qovurg'aaro arteriya, 5 – ko'krak qafasining ichki arteriyasi, 6 – ko'krak qafasi va kurak o'sig'i arteriyasi, 7 – ko'krak qafasining yon arteriyasi, 8 – oldingi qovurg'aaro arteriyalarning shoxlari, 9 – ko'krak-orqa arteriyasi,

10 – yelkaning chuqur arteriyasi, 11 – tirsak qaytuvchi arteriyasining oldingi tarmog'i, 12 – tirsak qaytuvchi arteriyasining orqadagi tarmog'i, 13 – suyaklar oralig'ining umumiy arteriyasi, 14 – tirsak arteriyasi, 15 – suyaklar oralig'ining oldingi arteriyasi, 16 – suyaklar oralig'ining orqa tomonidagi arteriya, 17 – bilak arteriyasi, 18 – bilakning orqaga qaytuvchi arteriyasi, 19 – o'rta kollateral arteriya, 20 – bilak suyagini o'rab turadigan arteriya, 21 – kurakni o'rab turadigan arteriya, 22 – yelka arteriyasi,

23 – kurak osti arteriyasi, 24 – yelka suyagini o'rab turadigan oldingi arteriya, 25 – yelka suyagini o'rab turadigan orqa arteriya.

chuqurchasida bilak va tirsak arteriyalarga bo'linadi. Yelka arteriyasi boshdan oxirigacha ko'p tarmoqlar chiqaradi. Tarmoqlarning eng yirigi yelkaning chuqur arteriyasi, tirsak suyagi tomonidagi ustki yon arteriya, tirsak suyagi tomonidagi pastki yon arteriya hisoblanadi. Yelka arteriyasi yelka sohasidagi teri va

muskullarni, yelka suyagini, tirsak bo'g'imini, deltasimon, uch boshli muskulni, yelka muskulini qon bilan ta'minlaydi.

Bilak arteriyasi yelka oldida lateral tomondan, bilak egatida, bilak suyagiga parallel holda joylashgan. Bilak suyagining quyi bo'limida bigizsimon o'simtasi yonida arteriyani oson paypaslash mumkin, chunki bu yerda arteriya faqat teri va fassiya bilan qoplangan. Bilak arteriyasi katta barmoq uzun muskullarining paylaridan o'tib, birinchi bosh barmoqni aylanib o'tib, panjaning kaft tomoniga chiqadi. Yelka oldi, panja terisi va muskullarini, bilak va tirsak suyaklarini, bilak-kaft bo'g'imini qon bilan ta'minlaydi. Muskullarga boradigan mayda shoxchalari butun arteriya bo'ylab chiqadi va atrofdagi muskullarni qon bilan ta'minlaydi. Bilak arteriyasining yirik tarmoqlariga *bilakning orqaga qaytuvchi arteriyasi, kaft tomondagi shoxi, kaftning yuza shoxi, kaftning orqa tomondagi shoxi, kaftning birinchi arteriyasi, qo'l bosh barmog'ining asosiy arteriyasi kiradi*. Muskulli shoxchalar, bilakning orqaga qaytuvchi arteriyasi va kaftning yuza shoxi birgalikda *kaftning yuza ravog'ini* hosil bo'lishida ishtirok etadilar. Kaft tomondagi shoxi tirsak arteriyasining tarmog'i bilan tutashib, *kaft tomondagi arteriya to'rini* hosil qiladi. Kaftning orqa tomondagi shoxi, bilak arteriyasining «anatomik tabakerka» sohasiga chiqadi va tirsak arteriyasini bir nechta shoxchalari bilan qo'shib, *kaftning orqa yuzasidagi arteriya to'rini* hosil qiladi.

Tirsak arteriyasi tirsak chuqurchasida joylashgan yelka arteriyasining davomi bo'lib, yelka oldining medial tomonida, tirsak egati ichida joylashgan, tirsak suyakka nisbatan parallel joylashadi, pastga qarab tushib, panjaning kaft yuzasiga chiqadi. Yelka oldi terisini va muskullarini, tirsak suyagini, tirsak va bilak-kaft bo'g'imlarini qon bilan ta'minlaydi.

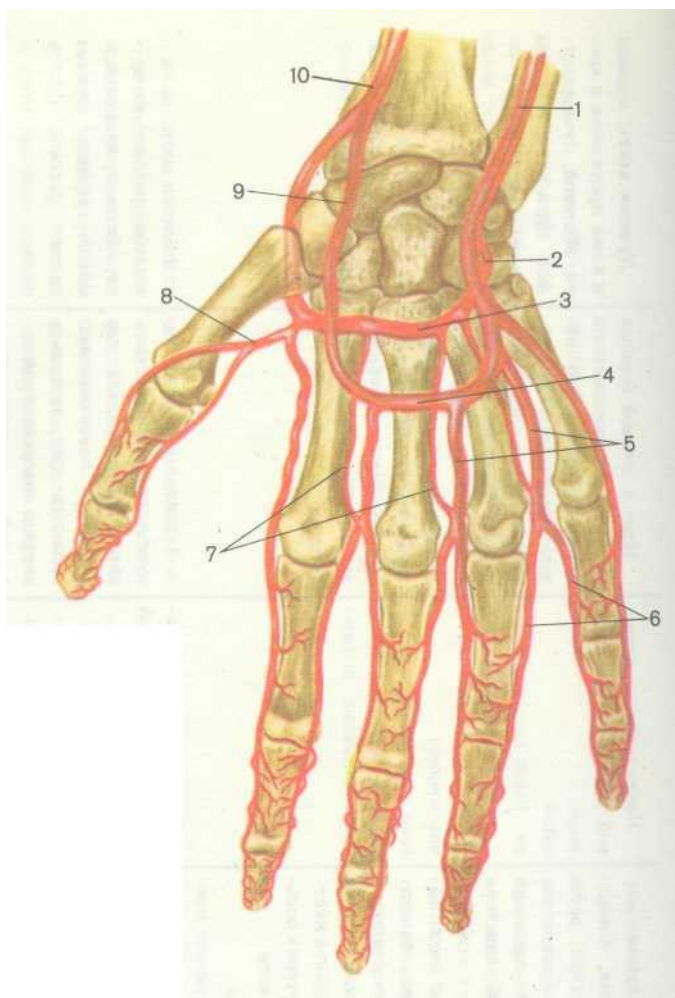
### **PANJA ARTERIYASI**

Tirsak va bilak arteriyalar panjada kaftning ikkita – kaft va kaftning orqa tomon arterial turlarini, kaftning chuqur va yuza ravoqlarini hosil qiladi. Kaft arterial to'ri va kaftning orqa tomon arterial to'ri bilak kaft usti bo'g'imining boylamlarini, II, III, IV suyak oraliqlarini va barmoqlarni qon bilan ta'minlaydi (33-rasm).

Tirsak arteriyasi bilak arteriyasi kaftning yuza shoxi bilan *kaft yuza ravog'ini* hosil bo'lishida ishtirok etadi. Bu ravog'dan to'rtta umumiy barmoq arteriyalar pastga qarab yo'naladi va II, III, IV, V barmoqlar orasida tarqaladi.

*Kaftning chuqur ravog'i* bilak arteriyasining oxirgi uchi bilan tirsak arteriyasining shoxchasi qo'shilishidan paydo bo'ladi. Kaftning chuqur ravog'idan uchta kaft orqa arteriyalari chiqadi va II, III, IV barmoqlarning suyak oraliqlariga tarqaladi. Bu arteriyalar to'rtta umumiy barmoq arteriyalari bilan qo'shiladi. Qo'lning har bir barmog'i to'rtta arteriya bilan, orqadagi mayda

ikkita arteriya va kaft tomondagi yirikroq ikkita arteriya orqali qon bilan ta'minlanadi. Qo'l panjasi sohasida qon tomirlari bir-biri bilan qo'shilib, xilma-xil murakkab anastomozlar – arterial to'rlar, yuza va chuqur ravoqlar hosil bo'lishi mehnat faoliyati natijasida kelib chiqqan. Shu sababli turli murakkab harakatlar bajarilganda panja va barmoqlarning qon bilan ta'minlanishi buzilmaydi.



33-rasm. A.Kish bo'yicha panja arteriyalarining sxemasi  
 1 – tirsak arteriyasi, 2 – tirsak arteriyasining shoxchalaridan hosil bo'lgan kaftning chuqur ravog'i, 3 – kaftning chuqur ravog'i, 4 – kaftning yuza ravog'i, 5 – barmoqlarning kaft tomondagi umumiy arteriyalari,

6 – barmoqlarning kaft tomondagi xususiy arteriyalari, 7 – kaft sohasidagi arteriyalar, 8 – qo'l bosh barmog'ining birinchi asosiy arteriyasi, 9 – bilak arteriyasining yuza kaft shoxchasi, 10 – bilak arteriyasi.

### **Pastga yo'naluvchi aorta tarmoqlari**

Pastga yo'naluvchi aorta ravog'ini davomi bo'lib, IV ko'krak umurtqasi oldida boshlanib, ko'krak qafasida umurtqa pog'onasi bo'ylab yo'naladi, diafragmani aortal teshigidan qorin bo'shlig'iga tushadi va IV bel umurtqasigacha yetadi. Bu yerga kelganda ikkita katta tarmoqqa bo'linadi. Pastga yo'naluvchi aorta *ko'krak aortasi va qorin aortasiga* bo'linadi.

Ko'krak aortasi umurtqa pog'onasining chap tomonida, kuks oralig'ining orqa qismidan boshlanib, aortaning chap tomonidan qizilo'ngachga o'tadi, bir oz pastga tushgandan so'ng ko'krak aortasi o'ng tomonga burilib, pastki ko'krak umurtqalari tanalari oldidan o'tadi. Ko'krak aortasining oldida yurak joylashadi.

Ko'krak aortasidan *ichki yoki visseral va devor oldi yoki parietal tarmoqlari* chiqadi. Ichki yoki visseral tarmoqlar ko'krak bo'shlig'ida asosan orqa kuksida joylashgan a'zolari qon bilan ta'minlaydi. Devor oldi yoki pariyetal tarmoqlari ko'krak qafasining devorini qon bilan ta'minlaydi.

1. *Ko'krak aortasining ichki tarmoqlariga quyidagilar kiradi:*



a) *chap va o'ng bronx arteriyalari* – o'ng tarmog'i uchinchi orqadagi qovurg'a oraliq arteriyasidan boshlanadi, chap bronx arteriyasi ko'krak aortasidan, IV-V ko'krak umurtqalari ro'parasidan, bosh bronxdan bir oz chaproqda boshlanadi. Bronx arteriyalarining tarmoqlari traxeyaga boradi, o'pka darvozasidan o'pkaga kiradi va bronx devorlari bo'ylab tarmoqlanib, ko'rsatilgan a'zolari qon bilan ta'minlaydi.

b) *qizilo'ngachning arteriya tarmoqlari* – IV-VIII ko'krak umurtqalari ro'parasidan boshlanadi, qizilo'ngach devori bo'yicha tarqalib, qizilo'ngachning ko'krak qismini qon bilan ta'minlaydi.

v) *yurak oldi xaltachasining tarmoqchalari* perikardni orqasidan boshlanib, perikardning orqa qismiga qarab yo'naladi. Perikardni va orqa kuksdagi limfa tugunlarni qon bilan ta'minlaydi.

g) *kuks oralig'iga boradigan tarmoqlar* kuks oralig'idan boshlanadi, uning mayda shoxchalari kuks oralig'ida joylashgan limfa tugunlarini, yog' va qo'shuvchi to'qimani, yirik tomirlar devorini qon bilan ta'minlaydi.

2. *Ko'krak aortasining devor oldi tarmoqlariga quyidagilar kiradi:*

a) *qovurg'alar oralig'ining orqa arteriyalari* ko'krak aortasi-ning butun stvoli bo'ylab ikki tomonidan 10 ta juft bo'lib

chiqadi va III-XII qovurg'alararo oraliqlarda tarqaladi. Har bitta oraliq arteriyasi ikkita shoxchaga bo'linadi: 1) orqa shoxchasi bu tola orqaga yo'nalib, umurtqalararo teshiklardan umurtqa kanaliga kirib, orqa miya va uning pardalarini qon bilan ta'minlaydi; 2) oldingi shoxcha qovurg'alar pastki qirrasi sohasida joylashgan va ko'krak qafasining terisi va muskullarini qon bilan ta'minlaydi.

b) *diafragmaning ustki arteriyalari* diafragma ustida joylashadi va uning tarmoqlari bel bo'lagi tepasini, diafragmaning orqa qismini qon bilan ta'minlaydi. Bu arteriyaning tarmoqlari bir nechta arteriyalar xili bilan anastomozlar hosil qiladi.

### **Qorin aortasi**

Aorta XII ko'krak umurtqasi sathida diafragmaning teshigi orqali qorin bo'shlig'iga o'tadi va *qorin aortasi* degan nom bilan yuritiladi. U bel umurtqalarining oldingi yuzasida o'rta chiziqdan bir oz chaproqda yotadi. Uning o'ng tomonida pastki kavak vena joylashadi. Qorin aortasi IV bel umurtqasining sathigacha davom etadi.

Qorin aortasi qorin bo'shlig'ida joylashgan *ichki a'zolarga ichki tarmoqlar* va *qorin bo'shlig'i devorlariga devor oldi tarmoqlarni* chiqaradi. Qorin aortasidan toq va juft tarmoqlar chiqadi. Toq tarmoqlarga uchta yirik toq arteriyalar kiradi: qorinning arterial stvoli, ichak tutqichining ustki arteriyasi va ichaktutqichning pastki arteriyasi. Juft tarmoqlarni buyrak usti

bezining o'rta arteriyasi, buyrak arteriyasi, tuxumdon arteriyasi tashkil qiladi.

### **Qorin aortasining ichki toq tarmoqlari**

1. Qorinning arterial stvoli – kalta tomir bo'lib, XII ko'krak umurtqasi ro'parasida, diafragma ostida aortadan chiqadi va shu yerning o'zida uch tarmoqqa – jigarining umumiy arteriyasiga, taloq arteriyasiga va me'daning chap arteriyasiga bo'linadi.

a) *Umumiy jigar arteriyasi* jigarga qarab yo'naladi va darvozasidan o'tib, jigarining chap va o'ng bo'laklariga, o't pufagiga borib tarmoqlanib ketadi. Jigar bilan o't pufagini qon bilan ta'minlaydi.

b) *Me'daning chap arteriyasi* me'daning kichik egriligiga boradi. Taloqdan chiqqan *chap tomondagi me'da-charvi arteriyasi* me'daning katta egriligi sohasini qon bilan ta'minlaydi. Umumiy jigar arteriyasidan chiqqan me'da-o'n ikki barmoq arteriyasining tarmog'i – *o'ng tomondagi me'da-charvi arteriyasi* me'daning katta egriligi bo'ylab yo'naladi. Shunday qilib, me'da uchta qon tomir – umumiy jigar, taloq arteriyasidan va me'daning chap arteri-yalar tarmoqlaridan to'liq qon bilan ta'minlanadi. Bu qon tomirlari me'da atrofida *arterial halqani* hosil qiladi. Arterial halqa kichik (me'daning o'ng va chap arteriyalari) va katta (o'ng va chap tomondagi me'da-charvi arteriyalari) egriliklari bo'yicha

joylashgan yarim halqalardan iborat. Me'da tarkibidagi qon tomirlar bilan anastomozlar hosil qiladi.

v) *Taloq arteriyasi* qorin arterial stvolining yirik tarmoqlaridan biri bo'lib, me'da osti bezining yuqori yuzasidan o'tib, taloqqa yo'naladi va uning ichida bir nechta tarmoqchalarga ajralib ketadi.

2. Ichaktutqichning ustki arteriyasi – qorin aortasidan I bel umurtqasi ro'parasida boshlanib, taxminan 2 *sm* ga teng bo'lgan kalta va yo'g'on stvol. Me'da osti bezining boshchasi bilan o'n ikki barmoqli ichakning gorizonta qismi orasidan o'tib, ingichka ichakning tutqichiga kiradi. Me'da osti bezini, ingichka ichakning barcha bo'limlarini, ko'richak, chambar ichakni ko'ndalang qismi va chambar ichakning ko'tariluvchi qismini qon bilan ta'minlaydi.

3. Ichaktutqichning pastki arteriyasi – qorin aortasidan III bel umurtqasi ro'parasidan chiqib, pastga va chapga yo'nalib, belning katta muskulining usti yuzasidan o'tadi. Arteriyadan chiqqan tarmoqchalar tarqalib, chambar ichakning pastga tushuvchi qismini, sigmasimon ichakni, chambar ichakning ko'ndalang qismi chap tomonini, to'g'ri ichakning yuqorigi qismini qon bilan ta'minlaydi.

### **Qorin aortasining ichki juft tarmoqlari**

1. Buyrak usti bezining o'rta arteriyasi aortadan I bel umurtqasining oldida boshlanib, me'da osti bezining orqa

tomonidan buyrak usti bezlariga yetib boradi va qon bilan ta'minlaydi.

2. Buyrak arteriyasi aortadan I-II bel umurtqalar ro'parasidan, buyrak usti bezining o'rta arteriyasidan biroz pastroqdan boshlanadi. Buyrak arteriyasi ko'ndalang yo'nalishda buyrak darvozasi tomon boradi. Buyrakning o'ng arteriyasi chap arteriyasidan uzunroq bo'ladi. Bu arteriyalar buyrakning ichiga kiradi. Buyrakni, buyrak usti bezini, siydik yo'lining yuqorigi bo'limini buyrak arteriyasining tarmoqlarini qon bilan ta'minlaydi.

3. Urug'don arteriyalari erkaklarda aortaning oldingi yarim aylana yuzasidan, buyrak arteriyasiga nisbatan o'tkir burchagi ostida boshlanadi. Chanoq bo'shlig'idan chov kanali orqali moyak xaltasiga tushib, moyakni qon bilan ta'minlaydi.

4. Tuxumdon arteriyalari ayollarda aortaning oldingi yarim aylanasidan, buyrak arteriyasiga nisbatan o'tkir burchakni hosil qilib boshlanadi. Tuxumdon arteriyasi kichik tosga tushib, tuxumdonga boradi. Tuxumdonni, bachadon naylarini va siydik yo'lini qon bilan ta'minlaydi.

### **Qorin aortasi devori oldi tarmoqlari**

1. *Bel arteriyalari* aortaning orqa devoridan 1-IV bel umurtqalari ro'parasidan to'rt juft bo'lib chiqadi. Bel arteriyalari

qorin yon devorini, bel muskullarini, qisman orqa miyani qon bilan ta'minlaydi.

2. *Diafragmaning pastki arteriyasi* diafragma ostida qorin aortasidan boshlanadi. Bitta umumiy arteriya bo'lib chiqib, ikkita tarmoqqa ajraladi. Diafragmal pastki arteriyasini tarmoqlari diafragmaning pastki yuzasini va buyrak usti bezini qon bilan ta'minlashda ishtirok etadi.

3. *Dumg'azaning o'rta arteriyasi* qorin aortaning ikki tarmoqqa bo'linish joyida hosil bo'ladi, IV-V bel umurtqalari tanalari oldidan pastga, tosga tushadi. Dumg'azaning yuzasi o'rta chizig'i bo'ylab dum suyagicha borib, dum koptogini hosil qilib tugaydi. Dumg'aza va unga yaqin turgan muskullarni, to'g'ri ichakning orqa devorini qon bilan ta'minlaydi.

Qorin aortasi belning IV bel umurtqasi ro'parasida oxirgi ikkita arteriya tarmog'iga – *o'ng va chap umumiy yonbosh arteriyalariga* bo'linadi.

*Chap va o'ng umumiy yonbosh arteriyalar* uzunligi 5-6 sm, aortadan keyin eng yirik arteriyalar hisoblanadi. Arteriyalar bir-biriga nisbatan o'tkir burchakni hosil qilib ayrilib ketadi va pastga va tashqi tomon biroz masofani o'tib, *tashqi va ichki yonbosh arteriyalarga* bo'linadi.

1. *Ichki yonbosh arteriyasi* umumiy yonbosh arteriyasining davomi bo'lib, dumg'aza-yonbosh bo'g'imining ro'parasida hosil

bo'ladi. Ichki yonbosh arteriya qorin bo'shlig'ining orqasida, kichik tos bo'shlig'ining lateral devoriga yondoshib, quymichning katta teshigi ro'parasida ikkita *orqa va oldingi stvollarga* ajraladi. *Oldingi stvol* kichik tos bo'shlig'ida tarmoqlanib ketib, uning ichida joylashgan a'zolari, chunonchi qovuq, bachadon, to'g'ri ichakni qon bilan ta'minlaydi. *Orqa stvol* o'z tarmoqlari bilan dumba sohasiga kirib ketadi. Ichki yonbosh arteriyasi tos suyagini, dumg'azani, kichik va katta tos atrofida joylashgan barcha muskullarni, kichik tos ichidagi ichki a'zolari, erkak-larda – urug' pufakchalarni, urug' yo'lini va prostatani; ayollarda esa bachadonni, qinni va tashqi jinsiy a'zolari qon bilan ta'minlashda ishtirok etadi.

Ichki yonbosh arteriyasining devor oldi tarmoqlariga quyidagi arteriyalar kiradi:

a) *yonbosh-bel arteriyasi* – belning katta muskuli orqasidan o'tib, bel, qorin, orqa muskullarni qon bilan ta'minlaydi;

b) *dumg'azaning yon arteriyalari* – dumg'aza, orqa miya, orqa va qorinning pastki bo'limida joylashgan muskullarni qon bilan ta'minlaydi;

v) *yopqich arteriyasi* – kichik tosning yon devoridan yopqich kanaliga chiqadi va shu yerdan songa chiqadi. Uning tarmoq-chalari tos, son muskullarini, tos-son bo'g'imini, oraliqni qon bilan ta'minlaydi;

g) *dumbaning ustki arteriyasi* – tosdan noksimon ustki teshigi orqali chiqadi va dumba, son muskullarini qon bilan ta'min-lashda ishtirok etadi;

d) *dumbaning pastki arteriyasi* – noksimon pastki teshigidan katta dumba muskuliga kirib, dumba sohasidagi muskullarni, tosson bo'g'imini va quymich suyagi bilan nervni qon bilan ta'minlaydi.

Ichki yonbosh arteriyasining ichki tarmoqlariga quyidagi arteriyalar kiradi:

a) *kindik arteriyasi*;

b) *bachadon arteriyasi*;

v) *to'g'ri ichakning o'rta arteriyasi*;

g) *to'g'ri ichakning pastki arteriyasi*;

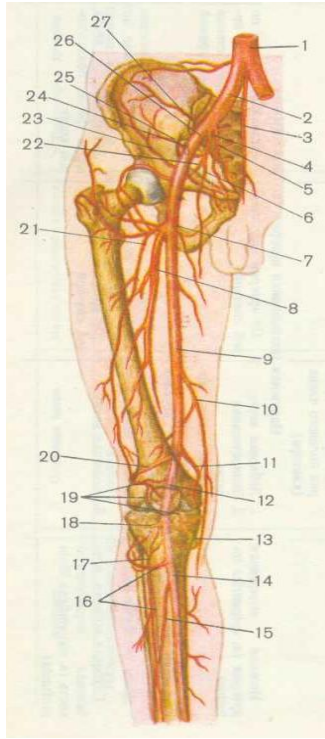
d) *ichki uyatlik arteriyasi*.

2. *Tashqi yonbosh arteriyasi* – oyoqlarga qon olib boruvchi asosiy magistral qon tomiridir. Tashqi yonbosh arteriyasi umumiy yonbosh arteriyasining oxirgi tarmog'i bo'lib, qorin seroz pardasining orqa tomonida, dumg'aza-yonbosh bo'g'imi-ning ro'parasidan boshlanadi va beldagi katta muskulning medial chekkasidan pastga tushib, chot boylami ostidan songa o'tib, *son arteriyasi* nomini oladi.



## OYOQ ARTERIYALARI

*Son arteriyasi* – sonning yuqori qismida son uchburchaklarida, medial tomondagi keng muskul bilan sonni yaqinlashtiruvchi katta va uzun muskullari orasidagi oldingi son egatida joylashgan. Egatning davomi shu muskullarni o'rtasida joylashgan kanal bo'lib, bu kanal orqali son arteriyasi tizza osti chuqurchasiga tushadi. Bu chuqurchadan tizza osti arteriyasi nomini oladi. Son arteriyasi son suyagini, terisini, muskullarini, qorinning oldingi devorini, tos-son bo'g'imini qon bilan ta'minlaydi.



34-rasm. O'ng oyoqning tos, son va boldir arteriyalari  
(R.D. Sinelnikovdan)

1 – qorin aortasi, 2 – umumiy yonbosh arteriyasi, 3 – dumg'azaning o'rta arteriyasi, 4 – ichki yonbosh arteriyasi, 5 – dumg'azaning yon arteriyasi, 6 – yopiluvchi arteriya, 7 – son suyagini o'rab turuvchi ichki arteriya, 8 – sonning chuqur joylashgan arteriyasi, 9 – son arteriyasi, 10 – tizzaning pastga yo'naluvchi arteriyasi, 11 – tizzaning ustki-ichki arteriyasi, 12 – taqim yoki tizza osti arteriyasi, 13 – tizzaning pastki-ichki arteriyasi, 14 – orqa katta boldir arteriyasi, 15 – kichik boldir arteriyasi,

16 – oldingi katta boldir arteriyasi, 17 – katta boldirning orqaga qaytuvchi oldingi arteriyasi, 18 – tizzaning pastki-chetki arteriyasi, 19 – taqim bo'g'imining arterial turi, 20 – tizzaning ustki-chetki arteriyasi, 21 – son suyagini o'rab turuvchi yon arteriya, 22 – dumbaning pastki arteriyasi, 23 – yonbosh suyagini o'rab turuvchi chuqur joylashgan arteriya, 24 – chov arteriyalari, 25 – dumbaning yuqorigi arteriyasi, 26 – tashqi yonbosh arteriyasi, 27 – yonbosh-bel arteriyasi.

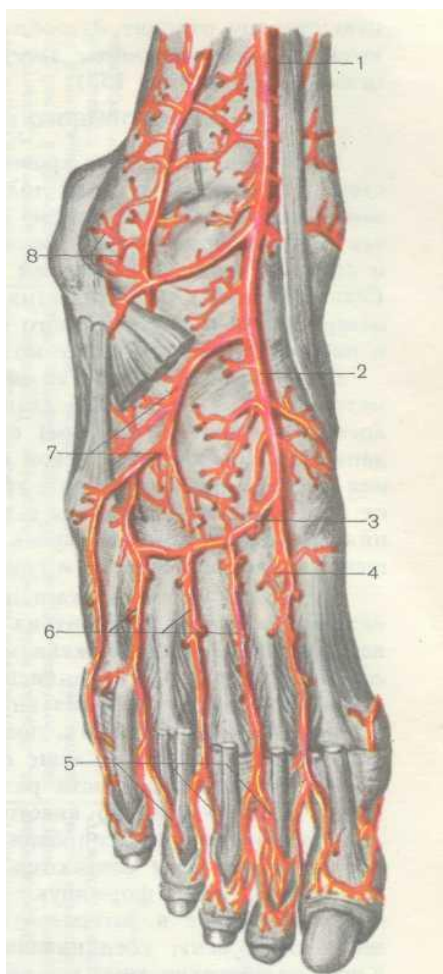
*Tizza osti arteriyasi* – son arteriyasining davomi bo'lib, tizza osti chuqurchasining pastki burchagida joylashgan. Boldirga tushishi bilan oldingi va orqa katta boldir arteriyalarga bo'linadi. Tizza osti arteriyasi tizza bo'g'imini, sonning tizzaga yaqin teri va muskullarini, boldirning orqa yuzasini qon bilan ta'minlaydi.

*Orqa katta boldir arteriyasi* tizza osti arteriyasining tarmog'i bo'lib, orqa katta boldir arteriyasi yuza va chuqur joylashgan boldirni bukuvchi va yozuvchi muskullari orasidan o'tib, pastga yo'naladi. Boldir-panja bo'g'imi sohasida, medial to'piqning orqa tomonidan o'tib, oyoq panjasining dorzal tomoniga chiqadi va oxirgi tarmoqlariga bo'linadi: *to'piqning oldingi tomondagi ichki arteriyasi va to'piqning oldingi tomondagi tashqi arteriyasiga*. Orqa katta boldir arteriyasi ichki to'piqning orqasida, ustidan faqat fassiya va teri bilan qoplanadi. Teri ostida bu arteriyaning urishini paypaslab sezish mumkin.

Orqa katta boldir arteriya-sining yirik tarmoqlaridan biri *kichik boldir arteriyasi* hisoblanadi. Orqa katta boldir arteriyasi boldir suyagini, terisi va muskul-larini, tizza va boldir-panja bo'g'imlarini, panja muskullarini qon bilan ta'minlaydi.

*Oldingi katta boldir arteriyasi* tizza osti arteriyasining kichik tarmog'i bo'lib, hosil bo'lishi bilan oldinga qarab yo'naladi, so'ng boldirning suyaklararo pardasining old yuzasidan pastga qarab tushadi. Arteriya boldir-panja bo'g'imiga yaqinlashganda yuza joylashadi va oyoq panjasining dorzal tomoniga o'tib, *oyoq panjasining dorzal arteriyasi nomi* bilan davom etadi. Oldingi katta boldir arteriyasi boldirning oldingi yuzasida joylashgan muskul-larni, terini, tizza va boldir-panja bo'g'implarni qon bilan ta'minlaydi.

Ikkala boldir arteriyalari panjada kaft suyaklarining asoslarida joylashgan *to'piqning arterial ravog'ini* hosil qiladi (35-rasm).



35-rasm. Oyoq kaftining arteriyalari va tarmoqlari  
(M.R. Sapin va G.L. Bilichdan olingan)

*1 – oldingi katta boldir arteriyasi, 2 – oyoq kaftining arteriyasi,  
3 – yoysimon arteriya, 4 – tovon sohasidagi chuqur arteriya, 5 –  
oyoq kaftidan barmoqlarga boruvchi arteriyalar, 6 – oyoq kaftining*

*arteriyalari, 7 – oyoq kafti ustining tashqi arteriyasi, 8 – tashqi to'piqning turi.*

*Arteriya ravog'i* asosan to'piqning yon arteriyasi, orqa katta boldir arteriyasi tarmog'i va oyoq-kaft arteriyalarni anastomozlashishi tufayli hosil bo'ladi. Arteriya ravog'idan uchta oyoq kaftlari arteriyalari boshlanadi va II, III, IV suyaklararo oraliqlarda, har biri yana ikkiga – *barmoqlarning orqa arteriyalariga* bo'linadi. Bu arteriyalar II, III, IV va V barmoqlarning bir-biriga qaragan yuzalariga boradi va bittadan shoxchani chiqaradi. Oldingi katta arteriyaning tarmoqlaridan biri, oyoq panjasining ustki tomoniga chiqib, muskullar pay oralig'idan yuzaroq o'tadi va *panjaning ustki arteriyasi* deb ataladi. Panjaning ustki arteriya-sidan tashqi chetga qarab *yoysimon arteriya* chiqib ketadi. Yoysimon arteriyadan *kaft ustki arteriyalari* boshlanadi, bulardan esa *barmoqlarning ustki arteriyalari* tarmoqlanadi. Natijada, har bir barmoq ikki juft arteriyalarga ega bo'ladi.

### **Qon tomirlarining yoshga qarab o'zgarishi**

1. Arterial to'ring hajmi va sig'imligining oshishi kuzatiladi.

2. Qon tomirlarining ichki qavati – *intimaning* qalinlashishi (*gipertrofiyaga*) uchrashi ro'y beradi.

3. Qon tomirlarining ichki qavatini tashkil etuvchi endoteliotsitlarning tuzilishida va joylashuvida o'zgarishlar vujudga keladi. Ba'zi hujayralarda esa *degeneratsiya* yoki qisman yemirilish hodisasi ro'y beradi.

4. Fibroblastlar va semiz hujayralarning soni kamayib ketadi.

5. Qon devorlarining ba'zi bir qismlarida kollagen tolalarning miqdori oshishi kuzatiladi.

## **VENA TIZIMI**

Organizmdagi barcha venalar 3 guruhga bo'linadi:

1. Yurak venalari.
2. Yuqorigi kavak vena tizimi.
3. Pastki kavak vena tizimi va uning tarkibiga kiruvchi qopqa venasi.

### **Yurak venalari**

Ma'lumki, yurak devori tojsimon arteriyalari orqali qon bilan ta'minlanadi. Yurakda hajmiga qarab, mayda va yirik venalar farqlanadi. Mayda venalardan venoz qon yurakning o'ng bo'lmasiga kelib quyiladi. Yurakning yirik venalari bir joyda qo'shilib, tojsimon sinus yoki kavakni hosil qiladi. Tojsimon kavak yurakning orqa yuzasida, tojsimon egatda joylashib, alohida

teshik orqali yurakni o'ng bo'lmachasiga ochiladi. Tojsimon kavakka quyidagi yirik venalar quyiladi:

*Yurakning katta venasi* – yurakning uchidan boshlanib, uzunasiga ketgan oldingi egati bo'ylab yotadi. Qonni yurak o'ng va chap qorinchalarning oldingi yuzasidan yig'adi.

*Yurakning o'rta venasi* – yurakning orqadagi bo'ylama egatida joylashadi va qonni yurakning orqa yuzasidan yig'adi.

*Yurakning kichik venasi* – yurakning orqa yuzasidagi toj egatning o'ng qismida joylashadi va qonni tojsimon kavakka quyadi.

*Chap qorinchaning orqa venasi* – chap qorinchaning chap tomonida hosil bo'ladi.

*Chap bo'lmachaning qiyshiq venalari* – chap bo'lmachani orqa devorida boshlanadi.

### **Yuqorigi kavak vena tizimi**

Yuqorigi kavak vena uzunligi 5-8 *sm*, diametri 20-25 *mm* bo'lib, ko'krak qafasining old ko'ksida joylashgan. Yuqorigi kavak vena chap va o'ng *yelka* – *bosh venalarini* qo'shilishi natijasida hosil bo'ladi va yuqoriga ko'tariluvchi aortaning o'ng tomonidan pastga tushib, o'ng bo'lmachaga quyiladi. Yuqorigi kavak vena qonni *yelka kamari* sohasidan, qo'llardan, boshdan, bo'yindan, ko'krak qafasidan yig'adi.



Har bir yelka-bosh venasi o'z navbatida *o'mrov osti venasi* va *ichki bo'yinturuq venasi* qo'shilishidan hosil bo'ladi. O'mrov osti vena va ichki bo'yinturuq vena qo'shilgan joyi esa *venoz burchagi* deyiladi va birinchi o'ng qovurg'aning to'sh suyagi bilan birlashgan joyiga to'g'ri keladi. Qon boshdan va bo'yindan ichki bo'yinturuq vena va tashqi bo'yinturuq venalardan yig'iladi.

Tashqi bo'yinturuq vena pastki jag' burchagidan, quloq suprasi ostida, quloqning orqa venasi bilan orqa jag' osti venasi qo'shilishidan hosil bo'ladi. Tashqi bo'yinturuq venaga boshning ensa qismining terisidan qonni yig'uvchi *ensa venasi*, quloqning orqa sohasidan – *quloqning orqadagi venasi*, iyak va bo'yinning oldingi yuzasidan – *oldingi bo'yinturuq venasi* quyiladi. O'ng va chap oldingi bo'yinturuq venalari bir-biri bilan ko'ndalang anastomoz orqali tutashib, *bo'yinturuq venoz ravog'ini* hosil qiladi. Tashqi bo'yinturuq vena to'sh-o'mrov-so'rg'ichsimon muskul-ning oldingi yuzasidan pastga tushib, o'mrov osti va ichki bo'yinturuq venalarning qo'shilish joyiga yoki to'g'ridan-to'g'ri o'mrov osti venasiga ochiladi.

Ichki bo'yinturuq venasi yirik tomir bo'lib, miyaning qattiq pardasi sigmasimon sinusining davomidir. Kalla suyagi bo'yinturuq teshigidan boshlanib, pastga yo'naladi va bo'yin sohasida uyqu arteriyasi va adashgan nerv bilan birga tomir-asab tutamini hosil qilishda ishtirok etadi. Vena ikkita kengayma hosil

qiladi. Birinchi kengayma ichki bo'yinturuq venasining boshlanish joyida, ikkinchi kengaymasi ichki bo'yinturuq venani o'mrov osti venasi bilan qo'shilish joyida hosil bo'ladi. Ichki bo'yinturuq venani qabul qiladigan vena tomirlarini ikki guruhga ajratish mumkin: kalla suyagining ichidagi tomirlar va kalla suyagidan tashqaridagi tomirlar. *Kalla ichidagi venalarga* miyaning qattiq pardasidagi kavaklar, miya qattiq pardasining venalari, bosh miya venalari, ko'z kosasining venalari, burun sathi va bo'shlig'idan, peshona va ichki quloq sohasidan keluvchi venalar kiradi. *Kalla suyagidan tashqaridagi venalarga* quyidagilar kiradi: 1) yuz venasi – peshona, burun, lablar, chaynov va mimik muskullardan, yumshoq tanglaydan, tanglay murtaklaridan, halqumdan, burun va og'iz bo'shliqlaridan qonni yig'adi; 2) jag'ning orqa venasi – bosh sohasidan, quloq suprasidan, quloq oldi bezidan, chaynov muskullaridan, yuzning yon sathidan, burun bo'shlig'ining devorlaridan va pastki jag'ning tishlaridan qonni qabul qiladi.

Bo'yinda ichki bo'yinturuq venasiga quyidagi venalar kelib quyiladi: halqum devoridan qonni yig'uvchi *halqum venalari*, tildan, til osti va jag' osti so'lak bezlaridan, og'iz diafragmasi va bo'shlig'idan qonni qabul qiladigan *til venasi*, qalqonsimon bezdan, hiqildoqdan va to'sh-o'mrov-so'rg'ichsimon muskulardan, qonni olib keluvchi *qalqonsimon bezning ustki venalari*.

O'mrov osti venasi narvonsimon muskullarning orali-g'idan o'tadi va qo'lning hamma bo'limlaridan qonni yig'adi. O'ng va chap o'mrov osti venalari o'mrov suyagi bilan to'sh suyagiga qo'shilgan joyining orqa tomonidan kelayotgan ichki bo'yinturuq venasi bilan qo'shilib, o'ng va chap yelka-bosh venalarini hosil qiladi. O'mrov osti venasini to'g'ridan-to'g'ri davomi qo'ltiq venasidir.

### **Qo'l venalari**

Qo'lda bir-biri bilan qalin tutashib ketgan yuza va chuqur venalar tafovut etiladi. Chuqur venalar ikkitadan bo'lib, ko'pincha bitta arteriyani kuzatib boradi. Faqat ikkita yelka venalari qo'shilib, bitta qo'ltiq osti venasini hosil qiladi. Qo'lning yuza venalari keng tarmoqlangan venoz to'rni hosil qilib, bu to'rdan qon *teri osti tashqi venasiga va teri osti ichki venasiga quyiladi*. Ikkala ko'rsatilgan yuza venalardan tashqari kamdan-kam holda bilakda uchinchi yuza vena – *o'rta venasi* uchrashi mumkin. Bu venalar nafaqat terining o'zidagi venalar bilangina emas, balki bilak-yelkaning chuqur joylashgan venalari bilan anastomoz hosil qiladi. Yuza venalardan qon qo'ltiq osti venasiga yig'iladi.

*Qo'lning yuza venalari.*

*Teri osti tashqi venasi* qo'l panjasining orqa tomondagi venoz to'ridan hosil bo'ladi. Bu vena birinchi dorsal kaft venasi, tirsakni oraliq venasi va qo'lning lateral tomonining teri osti

venalarining qo'shilishidan hosil bo'ladi. Panjadan teri osti tashqi venasi yelka oldi tashqi chetidan o'tib, tirsak bukilishi-gacha boradi, so'ng yelkaning lateral yuzasidan o'mrov osti sohasigacha ko'tariladi va qo'ltiq osti venaga quyiladi. Bu vena teri osti kletchatkasidan va qo'lning lateral tomonidan qonni qabul qiladi.

*Teri osti ichki venasi* qo'l panjasining orqa tomondagi venoz to'ridan hosil bo'ladi va to'rtinchi dorsal kaft venasining davomidir. Panjadan teri osti ichki venasi yelka oldi orqa yuzasiga ko'tariladi va asta-sekin oldingi yuzasiga o'tadi. Tirsakning bukilish sohasida tirsakning oraliq venasini qabul qiladi va yelkaning medial sathidan yuqoriga ko'tariladi va yelka venaning quyi qismiga quyiladi. Qonni teridan, teri osti kletchatkasidan, qo'lning medial tomonidan yig'adi.

*Tirsakning o'rta venasi* – bilakning yuzida joylashgan yirik venalarga kiradi va yelka oldi bo'limining tirsak bukilish sohasida joylashgan. Bu vena tirsak vena bilan bilak venani bir-biri bilan tutashtiradi.

#### *Qo'lning chuqur venalari.*

Qo'lning chuqur venalari ikkitadan bo'lib, bitta arteriyani kuzatadi. Chuqur venalarning ildizi barmoq venalari hisobla-nadi. Barmoq venalari panjaning yuza va chuqur venoz ravoqlariga quyiladi. Ravoqlardan chiqqan venalar bilakka o'tadi va bu yerda bir-biri bilan anastomozlar orqali birikib, ikkita tirsak venalarni va

ikkita bilak venalarni hosil qiladi. Yo'l-yo'lakay tirsak va bilak venalari tirsakda joylashgan suyaklar va muskullardan qon yig'adi. Tirsakning bukilish sohasida tirsak va bilak venalari tutashadi va natijada ikkita yelka venalari hosil bo'ladi. Yelka venalari o'z navbatida yelkada joylashgan teri va muskullardan qonni qabul qiladi. Qo'ltiq chuqurchasi sohasida ikkita yelka venasi qo'shilib, bitta *qo'ltiq osti venasini* hosil qiladi. Yelka va yelka kamar muskullaridan, qisman ko'krak va orqa muskullaridan yig'ilgan qon qo'ltiq osti venaga quyiladi.

I qovurg'aning tashqi chetida qo'ltiq osti venasi *o'mrov osti venasiga* davom etadi. O'mrov osti venasiga bo'yinning ko'ndalang venasi, kurak usti venasi, mayda ko'krak venalari kurak-ning dorsal venasi asosiy yon tarmoqlari hisoblanadi. Qo'lning barcha venalari klapanlar bilan ta'minlangan. Chap va o'ng tomondan *o'mrov osti venasi bilan ichki bo'yinturuq venasinining qo'shilishidan ikkita yelka-bosh venalar hosil bo'ladi.*

*Yelka-bosh venalari* to'sh-o'mrov bo'g'imining orqasida joylashgan, o'ng yelka-bosh venasi yelka-bosh stvoliga yondoshgan. Chap va o'ng yelka-bosh venalarinining qo'shilishidan *yuqorigi kavak vena* hosil bo'ladi. Yelka-bosh venalari quyidagi yirik vena tarmoqlarini – qalqonsimon bezning pastki venalari, umurtqa venasi, bo'yinning chuqur venasi, ichki ko'krak venalarini va yana bir qancha venalarni qabul qiladi. Yelka-bosh

venalari ayrisimon bez, kuks oralig'i, perikard, qizilo'ngach, kekirdak, qalqonsimon bez, bo'yin muskullari, ko'krak va qorin bo'shlig'ining oldingi devori sohalaridan qon kelib quyiladi.

*Ko'krakning venalari.*

1. *Toq vena* – o'ng bel venasining davomi bo'lib, diafragma bel qismining o'ng oyoqcha sohasida joylashgan. Diafragmadan o'tib, ko'krak bo'shlig'iga ko'tariladi va V ko'krak umurtqasi ro'parasida, o'ng o'pka ildizidan o'tadi va yuqorigi kavak vena tizimi bilan tutashadi. Toq vena qorin bo'shlig'ining orqa devoridan, ko'krak qafasidan va kuks oralig'idagi a'zoldardan qonni yig'adi. Bu tomirga qizilo'ngach venalari, bronx venalari, orqa qovurg'aaro venalari, yurak oldi xalta venalari va yarim toq venalari kelib quyiladi.

2. *Yarim toq vena* – chap bel venasining davomi bo'lib, diafragma bel qismining chap oyoqchasi sohasida joylashgan, ko'krak qafasida VII-X umurtqalar ro'parasida toq venaga quyiladi. Yarim toq vena qo'shimcha yarim toq venani, 6-7-yuqorigi chap orqa qovurg'aaro venalarni, qizilo'ngach venalarini va mediastinal venalarni qabul qiladi. Yarim toq vena qorin bo'shlig'ining orqa devorini, ko'krak qafasining chap tomonini va kuks oralig'idan qonni yig'adi.

**Pastki kavak vena**

Pastki kavak vena organizmda eng yirik vena bo'lib, o'ng bo'lmachaga quyilish joyida diametri 3-3,5 *sm* ga teng. Pastki kavak vena chap va o'ng umumiy yonbosh arteriyalarni qo'shilishidan hosil bo'ladi va qorin bo'shlig'ining orqa tomonida, IV-V bel umurtqalari orasidagi tog'ay ro'parasida, qorin aortasining bifurkatsiya sohasidan (chap va o'ng umumiy yonbosh arteriyalarga bo'linish joyi) biroz pastroqda hosil bo'ladi. Pastki kavak vena qorin aortaning o'ng tomonidan joylashib, yuqoriga ko'tariladi va diafragma teshigidan ko'krak qafasiga o'tadi. Bu yerda perikard bo'shlig'iga kirib, VIII-IX ko'krak umurtqalari orasidagi tog'ay ro'parasida o'ng bo'lma-chaga kelib quyiladi. Buyrak va jigar venalarinining pastki kavak venaga quyilishi bilan pastki kavak venani diametri oshib boradi. Pastki kavak venani hosil qiluvchi tarmoqlar ikki guruhga bo'linadi: qorin devorlaridan (parietal) va qorin bo'shlig'idagi (visseral) a'zolardan. Qorin devori (parietal) venalarga kiradi:

Bel venalari – juft bo'lib, klapanlari yaxshi rivojlanmagan. Bu venalar oldingi va orqadagi venalarni qo'shilishidan hosil bo'ladi. Bel venalari bel arteriyalarinining ustida yotadi va oxirida pastki kavak venanig orqa devoriga quyiladi. Bel venalari orqali qon umurtqa pog'onasining venoz chigallaridan, orqaning teri va muskullaridan yig'iladi. Chap va o'ng tomondagi bel venalari

bir-biri bilan asosan ko'tariluvchi bel venasi orqali anastomozlar orqali birikadi.

Diafragmaning pastki venalari qonni diafragmaning pastki yuzasidan yig'adi, diafragmal arteriyalar bilan yonma-yon joylashadi va pastki kavak venaga jigar egatidan chiqishi bilan quyiladi. O'ziga buyrak usti bezining yuqorigi venasi va toq a'zoldagi venoz qon qopqa venasiga kelib quyiladi va jigardan o'tadi. Visseral tarmoqlari juft va toq a'zoldan qonni yig'adi: juft a'zoldan qonni yig'uvchi venalarga *moyak venalari*, ayollarda *tuxumdon venalari*, *buyrak venalari*, *buyrak usti bezining venasi* va *jigar venalari* kiradi. Toq a'zoldan qon *qopqa venasiga* yig'iladi.

#### *Qopqa venasi.*

Qopqa venasi qorin bo'shlig'ining toq a'zolaridan – taloq, me'da osti bezi, katta charvi, o't pufagi, oshqozon, ingichka ichak, yo'g'on ichak va to'g'ri ichak yuqori qismidan qonni qabul qiladi. Qopqa vena uzunligi 3-5 *sm*, diametri 15-20 *mm* ga teng bo'lgan kalta va yo'g'on venadir. Qopqa vena me'da osti bezining boshchasi orqasida, uchta yirik venani – ichaktut-qichning yuqorigi venasi, taloq venasi va ichaktutqichning pastki venasi qo'shilishidan hosil bo'ladi. *Pastki tutqich vena* to'g'ri ichakning yuqorigi qismidan, sigmasimon ichakdan, quyi tushuvchi chamber ichakdan qonni yig'adi. *Yuqorigi tutqich vena* qonni ingichka



ichak va uning charvisidan, ko'richak, ko'ta-riluvchi chambar va ko'ndalang chambar ichaklardan qonni qabul qiladi. *Taloq vena* taloqdan, oshqozondan, me'da osti bezidan, o'n ikki barmoqli ichakdan va katta charvidan qonni yig'adi.

So'ng qopqa venasi yuqoriga ko'tarilib, o'ngga, jigar darvozasi tomon buriladi. Bu yerda qopqa venasi jigar arteriyasi va umumiy o't yo'li bilan birga joylashadi va so'ng darvozadan jigar parenximasi ichiga kiradi. Qopqa venasi xuddi jigar arteriyasiga o'xshab tarmoqlanadi: kirishi bilan o'ng va chap tarmoqlarga bo'linadi, har bir tarmog'i o'z navbatida segmentar, ulardan pallalararo va undan kichik tarmoqlarga ajralib ketadi. Qopqa vena bilan jigar arteriyaning eng oxirgi tarmoqlari jigar bo'lakchani atrofidan o'rab olib, ulardan bo'lakchalar ichiga tarmoqchalari kirishi natijasida *sinusoid kapillyarlar* hosil bo'ladi. *Sinusoid kapillyarlar* o'ziga xos xususiyatlarga ega: birinchidan, sinusoid kapillyarlarning diametri oddiy kapillyarlardan ancha katta bo'lib, diametri 30 mikron atrofida bo'ladi. Ikkinchidan, sinusoid kapillyarlarda arterial va venoz qon qo'shilib ketadi. Bunday qon kimyoviy tarkibi jihatidan turli birikmalarga boy bo'lib, jigar hujayralari tomonidan glikogen, qon plazmasining tarkibini hosil qiluvchi albuminlar, globulinlar va fibrinogen, o'zni va boshqa birikmalarni sintezlash kabi asosiy vazifalarni bajarilishini ta'minlaydi. Yana bir jigarning muayan funktsiya-

laridan – detoksikatsion funksiyasidir, organizmni turli mikro-organizmlardan va zaharli moddalardan tozalash. Bu funksiya sinusoid kapillyarlar devoridagi endoteliy tarkibidagi Kupfer hujayralarining fagotsitoz faoliyati tufayli amalga oshiriladi.

Sinusoid kapillyarlar bo'lakchaning markazida qo'shilib, markaziy venani hosil qiladi. Har bitta bo'lakchadagi markaziy venalardan *yig'uvchi vena* hosil bo'ladi. Yig'uvchi venalar bir-biri bilan qo'shilib, yiriklashadi va 3-4 ta jigar venalarini hosil qiladi. Shunday qilib, butun oshqozon-ichak traktidan yig'ilgan qon jigarga yetkaziladi va bu yerda undan kerakli trofik moddalar ajratilib olinadi va turli sintezlash jarayonlarida ishlatiladi. Bundan tashqari, qon turli zaharli moddalardan tozalanadi va tozalangan qon yuqorigi kavak vena tizimiga tushadi.

### **Pastki kavak vena tizimini hosil etuvchi venalar:**

Tos bo'shlig'idagi a'zoldan va oyoqlardan qon ikkita yirik vena tomirlariga – *ichki va tashqi yonbosh venalarga* quyiladi.

*Ichki yonbosh venada* klapanlar bo'lmaydi, qorin bo'shlig'ining orqasida kichik tosning yon devorida joylashgan. Ichki yonbosh venaning devor oldi tarmoqlariga dumbaning pastki va yuqorigi venalari kiradi. Bu venalar qonni tos kamarining muskullaridan, sondan va qisman qorin muskullaridan yig'adi. Ichki *tarmoqlarini* esa ichki uyatlik vena, to'g'ri ichakning pastki o'rta venalari, bachadon venalari tashkil qiladi. Kichik tos a'zolari

atrofida, ayniqsa qovuq, prostata bezi va to'g'ri ichak atrofida venoz chigallari hosil bo'ladi. Bu chigallar anastomozlar orqali bir-biri bilan tutashadi.

*Tashqi yonbosh vena* son venasining davomi bo'lib, diametri 13-17 mm, oyoqning yuza va chuqur venalarini o'ziga qabul qiladi. Bu venaning boshlang'ich qismiga ikkita yirik vena kelib quyiladi: *qorin ustining pastki venasi va yonbosh suyagining atrofidagi chuqur vena*. Qorin ustining pastki venasi toq bo'lib, o'ziga ko'p juft venalarni qabul qiladi va kindik atrofidagi a'zolarining venalari va teri osti venalari bilan anastomoz qiladi. Ichki yonbosh vena bilan tashqi yonbosh vena dumg'aza-yonbosh bo'g'imining ro'parasida qo'shilib, *umumiy yonbosh venani* hosil qiladi.

### **Oyoq venalari**

Oyoq venalari bir-biri bilan anastomozlar orqali tutashgan yuza va chuqur venalarga bo'linadi. Oyoq panjasi sohasida tashqi kaft vena ravog'i va chuqur kaft vena ravog'i hosil bo'ladi. Venoz ravoqlarga qon umumiy barmoq venalari orqali quyiladi, ravoqlardan esa ikkita yirik venalar chiqadi: *teri osti katta boldir venasi va teri osti kichik boldir venasi*.

*Teri osti katta boldir vena* medial to'piq sohasidan va oyoq panjasining medial chetidan keladigan venalar va katta barmoqning venasidan hosil bo'ladi. Bu venaga quyidagi tarmoqlar

quyiladi: old medial yuzada joylashgan teri osti venalari, tashqi uyatlik venalar, qorin ustining pastki venasi va yonbosh suya-gining atrofidagi chuqur vena. Teri osti katta boldir vena oyoq panjaning old va medial yuzasidagi teri va teri osti klet-chatkasidan, boldir, son va qorinning oldi devoridan qonni yig'adi.

*Teri osti kichik boldir vena* oyoq panjasining lateral to'piq sohasidagi lateral venalaridan hosil bo'ladi. Bu venaning asosiy tarmoqlarini boldirning orqa-lateral yuzasidagi teri osti venalari tashkil etadi. Teri osti katta boldir vena va teri osti kichik vena oyoqning eng yirik teri osti venalari bo'lib, birinchisi son venaga, ikkinchisi esa tizza osti venaga quyiladi.

Oyoqning *chuqur venalariga* katta boldirning oldingi venasi, katta boldirning orqa venasi, tizza osti venasi va son venasi kiradi.

*Katta boldirning oldingi venasi* oyoq panjasining orqa venalaridan hosil bo'ladi. Vena oyoq panjasining orqa tomon-dagi suyaklardan, muskullaridan, boylamlardan qonni yig'adi, katta boldir arteriyasiga yondoshib joylashadi. Katta boldirning oldingi venasi katta boldirning orqa venasi bilan qo'shilib, tizza osti chuqurchasida tizza osti venasini hosil bo'lishida ishtirok etadi.

*Katta boldirning orqa venasi* oyoq panjasining medial va lateral kaft venalaridan hosil bo'ladi. Asosiy tarmoqlarini kichik

boldir venalari tashkil etadi. Oyoq panjasining kaft yuzasidan teri, muskul, boylamlar, boldirning orqa yuzasidan qonni yig'adi.

*Tizza osti venasi* tizza chuqurchasining pastki qismida katta boldirning oldingi vena bilan katta boldirning orqa venasini qo'shilishidan hosil bo'ladi. Tizza osti venasi tizza va oyoqning kichik teri osti venalarini qabul qiladi. Oyoq panjasi, boldir va tizza sohasidagi teri, muskullar va boylamlardan qonni qabul qiladi. Tizza osti arteriyasi bilan yondoshib ketadi va son venasida davom etadi.

*Son vena* tizza osti venasining davomidir. Son venasiga teri osti venalari, qorinning oldingi devori terisidan qon yig'uvchi yuza vena, yonbosh suyagini o'rab turuvchi yuza vena, tashqi uyatlik vena va sonning chuqur venasi quyiladi. Son venasi oyoq panja, boldir va sonda joylashgan teri, muskullar va boylamlardan, teri osti yog' kletchatkasidan va qorinning oldingi devoridan qonni yig'adi. Son venasi son arteriyasiga yondoshib, tashqi yonbosh venaga davom etadi.

Qon aylanish tizimida arterial va venoz anastomozlar ko'p miqdorda uchraydi. Tizimlararo va tizim ichidagi arterial yoki venoz anastomozlar farqlanadi. Venoz bo'limida yuqorigi va pastki vena tizimlari orasida anastomozlar hosil bo'ladi. Masalan, yuqorigi kavak vena bilan qopqa venasi orasida yoki pastki kavak vena bilan qopqa venasi orasida. Venalarning bunday tutashish

turiga kava-kaval yoki kava-portal anasto-mozlar degan nom berilgan.

## LIMFA TIZIMI

Limfa tizimi quyidagi vazifalarni bajaradi:

1. To'qima va hujayralardan hosil bo'lgan turli mahsulotlarni olib ketishda, ayniqsa qon kapillyarlariga o'ta olmay-digan yuqori molekulyar oqsillarni va yot zarrachalarni.

2. Qonni zararlantirishda, ya'ni qon tarkibiga tushgan turli mikroblar va mikroorganizmlarni yemirilishida ishtirok etadi.

3. Himoya vazifasi – limfa tugunlarida limfotsitlardan tashqari himoya ahamiyatiga ega bo'lgan oqsillar – antitana-chalar ishlab chiqariladi va organizmning immun statusini ifodalaydi.

4. Limfa tizimi yordamchi drenaj vazifasini bajaradi.

Limfa tizimiga limfa kapillyarlari, limfa tomirlari, asosiy limfa stvollari va yirik limfa yo'llari – ko'krak limfa yo'li va o'ng limfa yo'li kiradi. Yo'l-yo'lakay limfa oqimi bo'ylab limfatik tugunlar yotadi.

1. *Limfa* – rangsiz yoki sarg'ish suyuqlik bo'lib, uning miqdori organizmda 1-1,5 l, tarkibi qon plazmasiga o'xshashdir. Limfada suv, oqsillar, tuzlar va qon shakliy elementlaridan – eozinofillar, bazofillar va limfotsitlar uchraydi. Ammo limfaning oqsilli va hujayraviy tarkibi o'zgarib boradi Masalan, periferik

limfa tarkibida oqsillar miqdori 0,49-0,69% ni tashkil etsa, ko'krak limfatik yo'lida 2-4,5% ga yetadi. Hujayraviy miqdori jihatidan D.A. Jdanov periferik, oraliq va markaziy limfani ajratadi. *Periferik limfada* hujayralarning soni kam va bunday limfa umuman limfatik tugunlardan hali o'tmagan. *Oraliq limfa* bir nechta limfatik tugunlardan o'tgan. *Markaziy limfa* esa barcha limfa tugunlaridan o'tib, hujayralarga ancha boyigan bo'ladi. Masalan, ko'krak limfa yo'lida va o'ng limfatik yo'lida  $1 \text{ mm}^3$  limfada 2000 dan 20000 gacha limfotsitlar va 500-12250 tacha leykotsitlar aniqlanadi. Limfaning yana bir xususiyati – uni doim faqat bitta yo'nalishda – a'zoldan markazga yurak tomon oqishidir.

2. *Limfa kapillyarlari* – bir tomoni berk bo'lgan naychalar bo'lib, devorlari yupqa bir qavat endotelial hujayralardan iborat. Limfa kapillyarlarida bazal membranasi va tashqi qavatida peritsitlar bo'lmaydi va endoteliysi to'g'ridan-to'g'ri birikti-ruvchi to'qimaning hujayraaro moddasiga yondoshadi. Endo-teliy hujayralari o'zining shaklini o'zgaruvchangligi bilan, tarkibida yaxshi ifodalanmagan organellardan tashqari ko'p miqdorda mikropinotsitoz pufakchalar va ikki tomonga qara-tilgan mikrovarsinkalari bo'ladi. Mikropinotsitoz pufakchalar transport vazifasini bajarib, atrofdagi moddalarni hujayra sitoplazmasi orqali kapillyar bo'shlig'iga yetkazib beradi. Mikrovarsinkalar esa

nafaqat limfatik kapillyar bo'shlig'iga, balki tashqariga, biriktiruvchi to'qimaning hujayraaro moddasi tomon yo'nalgan. Shu sababli, to'qimalararo suyuqligining ortiqcha qismi hujayralar o'rtasidagi oraliqlardan limfa kapillyarlarining devori orqali yengil so'riladi. To'qimalararo suyuq-likdan oqsillarning kolloid eritmalari, suv va unda erigan kristalloid moddalar, mikroorganizmlar, hujayra qoldiqlari limfa kapillyarlariga o'tadi.

Limfatik kapillyarlar tananing barcha a'zo va to'qimalarida uchraydi, faqat bosh miya, orqa miya, ko'z soqqasi, ichki quloq, teri epidermisi, taloq, suyak ko'migi va yo'ldoshda bo'lmaydi. Limfa kapillyarlarining diametri 0,2 mm gacha yetishi mumkin va qon kapillyarlariga nisbatan ancha yirik bo'ladi. Limfatik kapillyarlar bir-biri bilan tutashib, yopiq to'rlarni hosil qiladi, lekin bu to'rlar uchlamchi tuzilishga ega va biri biriga nisbatan turli sath ostida joylashishi mumkin. Masalan, fassiyalarda, teri epidermisida, seroz pardalarda limfa kapillyarlar to'ri yassi sathi shaklida bo'lib, shu a'zolarning sathiga nisbatan parallel holda joylashgan. Kapillyarlar yo'nalishi biriktiruvchi to'qimaning tolalarini joylashuviga va a'zo ichidagi tuzilmalarni o'rnashganligiga bog'liq. Limfa kapillyarlari bir-biri bilan tutashib limfa tomirlarini hosil qiladi.

3. *Limfa tomirlarining devori vena tomirlarining devoriga o'xshash 3 pardadan iborat.* Ichki parda endoteliy



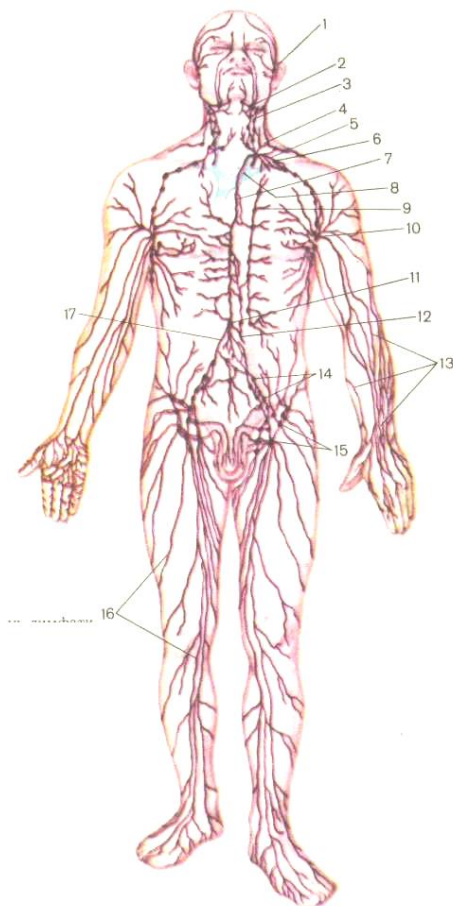
hujayralaridan, o'rta parda – silliq muskul hujayralardan va tashqi parda – siyrak tolali biriktiruvchi to'qimadan iborat. Limfa tomirlarining ichki pardasida klapanlar bor. Limfa tomirlaridagi klapanlarning fiziologik ahamiyati xuddi venalarga o'xshash: limfani markazga – yurak tomonga harakatlantirishdan va orqaga qaytib ketishiga yo'l qo'ymaslik mexanizmidan iborat. Qon tomirlaridan farqli limfatik tomirlar o'z yo'nalishida albatta bir yoki bir necha marta uziladi, chunki limfatik tomir limfa tuguniga darvozasidan kirib, qavariq tomonidan chiqib ketadi va yo'l-yo'lakay tugunlardan o'tib, turli zararli moddalardan tozalanadi.

Limfa tomirlari yuza va chuqur joylashishi mumkin. Fassiyalar va teri osti yog' kletchatkasidan tashqarida yuza limfa tomirlari yotadi. Ichki a'zolarida, muskullarda qon tomirlarni chuqur limfa tomirlari kuzatadi. Limfa tomirlari bir-biri bilan tutashib, a'zolarida, teri osti kletchatkasida to'rlarni hosil qiladi yoki shoxlanib, yana qayta qo'shilib, kollateral yo'llarni hosil qiladilar. Bu yo'llar orqali limfa oqiminining harakati beto'xtov davom etadi.

*Limfa tugunlari* – limfa tomirlari bo'ylab joylashadi va ko'pincha qon tomirlariga yoki venalarga yondoshadi (36-rasm).

Limfa tugunlari kattaligi 0,5-1 *sm* keladigan yumaloq yoki loviyasimon tuzilmalar bo'lib, bir tomoni odatda botiq bo'ladi. Bu yerda *tugun darvozasi* joylashadi. Tugun darvozasidan ichiga

limfa olib keluvchi tomirlari, arteriyalar va nervlar kiradi, venalar va limfa olib ketuvchi tomirlar chiqib ketadi. Limfa tugunlarining joylashuviga va limfa oqiminining yo'nalishiga



36-rasm. Limfatik tizimining tuzilish sxemasi.  
1 – yuzning limfatik tomirlari, 2 – pastki jag' limfa tugunlari,

- 3 – bo'yinning yon tomonidagi limfa tugunlari, 4 – chap tomondagi bo'yinturuq stvol, 5 – chap o'mrov osti stvoli, 6 – o'mrov osti venasi,  
 7 – ko'krak limfa yo'li, 8 – chap yelka-bosh vena, 9 – to'sh oldi burchaklari,  
 10 – qo'ltiq osti limfa tugunlari, 11 – ko'krak limfa yo'lining sisternasi,  
 12 – ichaklar yuzasida joylashgan limfa stvoli, 13 – qo'lning yuza limfa tomirlari, 14 – umumiy va tashqi yonbosh limfa tugunlari, 15 – chanoq sohasidagi yuza limfa tugunlari, 16 – oyoqning yuza limfa tomirlari,  
 17 – belning o'ng sohasidagi limfa stvoli.

ko'ra regionar limfa tugunlari farqlanadi. Bunday limfa tugunlar joylashgan sohasiga qarab nomlanadi. Masalan, qo'ltiq osti, bel, o'mrov osti limfa tugunlari yoki yirik tomirning nomi ham berilishi mumkin – yuqorigi ichaktutqich limfa tuguni. Limfa tugunlarini qaysi a'zoda joylashganiga qarab shu a'zo nomi bilan ham nomlanishi mumkin.

Limfatik tugunlarning tuzilishi quyidagicha: tugun tashqi tomondan pishiq fibroz kapsulasi bilan qoplangan. Kapsuladan a'zo ichiga yupqa biriktiruvchi to'qimali to'siqlar – septalar kiradi. Tugunning ko'ndalang kesmasida kapsula ostida *po'st modda* va markazda joylashgan *mag'iz modda* tafovut etiladi. Ikkala modda ostida retikulyar to'qima joylashgan. Demak, limfa tuguni tarkibida stroma va parenximasi tafovut etiladi. *Tugun*

*stromasini* kapsula, to'siqlar va a'zo asosini tashkil etgan retikulyar to'qima hosil qiladi. Tugun parenximasini po'st va mag'iz modda tashkil qiladi. Po'st modda limfoid follikulalardan iborat. Mag'iz modda esa uzun tasmalardan iborat. Limfoid follikulalarda har xil yetilish darajasiga yetgan limfotsitlarni uchratish mumkin. Mag'iz moddadagi tasmalarda ham limfotsitlar uchraydi, lekin ularning miqdori follikulalarga qaraganda kamroq bo'ladi. Limfoid follikulalarda va tasmalarda limfotsitlar yetiladi. Retikulyar to'qima har xil yo'nalishda joylashgan retikulin tolalardan va retikulyar hujayralardan iborat. Retikulyar to'qima qovuzloqlari orasida limfotsitlar uchraydi. Limfa tugunlaridan o'tadigan limfa retikulyar hujayra-larning faoliyati tufayli yot zarrachalardan va organizmga tushib qolgan mikroorganizmlardan tozalanadi hamda hujayra ele-mentlariga boyiydi, ayniqsa limfotsitlarga to'yinadi. Tugunlar limfa tomirlari yo'lida joylashgani uchun ular nafaqat qon yaratuvchi a'zo bo'lib qolmasdan, balki kuchli himoya to'sig'i ham hisoblanadi.

*Limfatik stvollari va yo'llari* devorining qalinligi va diametrining kattaligi bilan limfa tomirlaridan farqlanadi. Ikki ta yirik limfatik yo'li – *ko'krak va o'ng limfatik yo'li* farqlanadi. *Ko'krak limfa yo'li* devorining o'rta pardasida muskul qavat yaxshi rivojlangan bo'lib, bo'ylama va spiralsimon joylashgan miotsitlardan iborat. Miotsitlarning qisqarishi tufayli limfa

harakatlanadi. Ko'krak yo'lining devori nerv tolalari bilan yuqori darajada ta'minlangan bo'ladi va tarkibida postganglionar nerv tolalari bilan simpatik stvolning hujayralari ko'proq tashqi pardada uchraydi. Ko'krak limfa yo'lining ichki pardasidan 7-9 ta klapanlar hosil bo'lib, ayniqsa oxirgi quyish qismida juft klapanlari bo'ladi.

XII ko'krak-I bel umurtqalari ro'parasida *ko'krak limfa yo'li chap va o'ng bel stvollarini* qo'shilishidan hosil bo'ladi. Ko'krak limfa yo'li aortani orqa va o'ng tomonida joylashib, diafragmaning aortal teshigi yordamida ko'krak qafasiga va orqa kuks oralig'iga o'tadi. So'ng yuqoriga ko'tarilib, IV-V ko'krak umurtqalari ro'parasida chapga yo'naladi. VII bo'yin umurtqasigacha yetib, yoysimon burilib chap venoz burchagiga quyiladi. Bu yerda chap o'mrov vena bilan chap ichki bo'yinturuq venaning qo'shilish joyi. Chap venoz burchagiga quyilishdan oldin ko'krak limfa yo'lga uchta yirik limfatik stvollar quyiladi – bu kuks oralig'idagi chap bronx limfa stvoli, chap o'mrov osti va chap ichki bo'yinturuq stvollarini.

Ko'krak limfa yo'li orqali tanani pastki yarmidan, bosh, bo'yin, ko'krak qafasining chap tomonidan, bu yarmida joylashgan ichki a'zoldan va chap qo'ldan limfa yig'ilib keladi.

*O'ng limfatik yo'l* kuks oralig'idagi o'ng bronx stvoli, bosh va bo'yinning o'ng tomonidan keladigan o'mrov osti va ichki

bo'yinturuq stvollarini qo'shilishidan hosil bo'ladi va o'ng venoz burchagiga borib quyiladi. O'ng limfatik yo'lga tananing 25% limfasi kelib quyiladi: bosh, bo'yin va ko'krak qafasining o'ng yarmidan va ularni ichida joylashgan ichki a'zolardan va o'ng qo'ldan limfa yig'iladi.

### **Tananing turli qismlaridagi limfa tomirlari va limfa tugunlari**

**Bosh va bo'yin.** Bosh va bo'yin sohasidagi limfa bosh bilan bo'yin chegarasida guruh bo'lib to'plangan, ensa, quloq oldi, iyak osti, jag' osti, til, lunj limfa tugunlariga kelib quyiladi. Bu tugunlardan chiqqan olib ketuvchi limfa tomirlari bo'yinning yuza va chuqur joylashgan limfa tugunlariga yo'naladi. Bo'yin sohasida yuza limfa tugunlari bo'yin fassiyaning yuza plas-tinkasi ustida joylashadi, uning ostida esa chuqur limfa tugunlari yotadi. Yuza joylashgan limfa tugunlaridan olib ketuvchi tomirlar uning ostida joylashgan chuqur limfa tugunlari tomon yo'naladi. Bo'yinning chuqur limfa tugunlari hiqildoq oldi, qalqonsimon bezlar va traxeya sohasida, ichki bo'yinturuq vena yonida joylashgan. Ularning olib ketuvchi tomirlari chap va o'ng bo'yinturuq stvolini hosil qiladi. Har bir stvol o'z nomiga xos venoz burchagiga quyiladi.

**Qo'l limfa tomirlari va tugunlari.** Yelka kamari bilan qo'ldan limfa yuza va chuqur limfa tomirlaridan yig'ilib, regionar

limfa tugunlariga yo'naladi. Qo'lning regionar limfa tugunlariga *tirsak va qo'ltiq osti tugunlari* kiradi. Qo'l sohasidagi limfa tugunlari asosan tirsak va yelka bo'g'imlari sohasida to'dalanib yotadi. Tirsak limfa tugunlari tirsak bo'g'imi sohasida joylashib, yuza va chuqur guruhlariga bo'linadi. Qo'lda asosiy tugunlarga qo'ltiq osti tugunlari kiradi. Bular ham yuza va chuqur joylashgan bo'lib, qo'ltiq osti sohasida joylashganligiga qarab medial, lateral, orqa, pastki, uchli va markaziy limfatik tugunlariga bo'linadi. Qo'ltiq osti chuqurchasiga yaqin bo'lgan va doimiy bo'lmagan *ko'kraklararo limfa tugunlarini ham ko'rsatish mumkin*. Bu tugunlar ko'krakning katta va kichik muskullari orasida joylashgan. Barcha qo'l bo'limlaridan oqib chiqayotgan limfa tomirlarining hammasi yig'ilib, o'z tomonidagi o'mrov osti limfa yo'lga quyiladi. Chap yoki o'ng o'mrov osti limfa yo'li o'z tomondagi o'mrov osti vena bilan yonma-yon borib, chap yoki o'ng venoz burchagiga quyiladi.

**Oyoqning limfa tomirlari va tugunlari.** Oyoqning regionar limfa tugunlariga tizza osti va chov limfa tugunlari kiradi. Limfa tugunlari va limfa tomirlari yuza va chuqur bo'lib joylashgan. Oyoqning yuza limfa tomirlari limfani teridan, teri osti kletchatkasidan yig'adi. Chuqur limfa tomirlari esa chuqur joylashgan to'qimalardan: fassiyalardan, paylardan, boylamlardan, bo'g'imlardan, muskullar va suyaklardan limfani yig'adi.

Yuza limfa tomirlari medial, orqa va lateral guruhlarga bo'linadi. *Medial guruh tomirlari* limfani oyoq panja, boldir va son terisidan limfani yig'ib, oyoqning teri osti venasini yonma-yon kuzatib, yuza joylashgan chov limfatik tugunlariga quyiladi. Shu tugunlarning o'ziga qorin bo'shlig'ining oldingi devoridan, kindakdan pastroqda, dumba sohasidan va kichik tos a'zolaridan limfa kelib quyiladi. *Orqa va lateral guruh limfa tomirlari* orqali panja va boldir terisidan yig'ilgan limfa kichik teri osti venasini kuzatib borib, tizza osti limfa tugunlariga quyiladi. Bu tugunlardan chiqqan olib ketuvchi limfa tomirlari chuqur joylashgan chov limfatik tugunlarga borib quyiladi.

Chuqur joylashgan limfatik tomirlar oyoq panjasi, boldir muskullaridan, tizza bo'g'imining kapsulasidan limfani yig'ib, tizza osti chuqur limfa tugunlariga quyiladi. Bu yerdan chiqqan yirik limfa tomirlari son arteriyasini kuzatib, chov sohasidagi chuqur limfa tugunlariga quyiladi.

### **Chanoq (tos) sohasining tugunlari va limfa tomirlari.**

Tos sohasidagi limfa tugunlari joylashuviga ko'ra parietal (devor oldi) va visseral (ichki) guruhlarga bo'linadi.

Parietal limfa tugunlariga *tashqi va ichki umumiy yonbosh tugunlari* kiradi. Bu tugunlarga limfa tos devoridan yig'ilib quyiladi. Tos ichida joylashgan ichki a'zoldan (qovuq, to'g'ri ichak, tuxumdon, bachadondan) chiqadigan limfa tomirlari



visseral limfa tugunlariga quyiladi. Limfa tomirlari bilan birgalikda yonma-yon tos a'zolarining qon tomirlari yonma-yon yotadi. Visseral limfa tugunlari joylashgan a'zolariga nisbatan nomlanadi: qovuq oldi limfa tuguni, bachadon oldi limfa tuguni, to'g'ri ichak oldi limfa tuguni. Bachadon va qindan limfa bel, chov sohasidagi yuza limfa tuguni, ichki va tashqi yonbosh va dumg'aza limfa tugunlariga qarab oqadi. Tashqi va ichki yonbosh tugunlardan chiqadigan, tomonga olib chiquvchi tomirlari umumiy yonbosh tugunlarigacha yetadi, bulardan esa limfa bel tugunlariga quyiladi.

**Qorin va ko'krak qafasi sohasining limfa tugunlari va tomirlari.** Qorin bo'shlig'ining limfa tugunlari devor oldi va ichki guruhlariga bo'linadi. Devor oldi tarmoqlari qorin bo'shlig'ining oldingi devor va orqa devorlarida joylashgan. Qorin oldingi devorida *pastki qorin usti limfa tugunlari*, orqa devorida esa *bel tugunlari* joylashgan. Pastki qorin usti limfa tugunlariga qorin bo'shlig'ining oldingi devorining teri va muskullaridan, parietal qorin pardadan, qorin osti kletchatkasidan kelayotgan limfa quyiladi. Ularning olib ketuvchi tomirlari pastga qarab *tashqi yonbosh limfa tugunlariga* va yuqori tomon *ko'krak oldi limfa tugunlariga* yo'naladi. Bel limfatik tugunlarining soni 40 ga yaqin bo'lib, oyoqdan, tos devoridan va ichida joylashgan ichki a'zolardan va qorin bo'shlig'ining ichki yoki visseral guruh

tugunlaridan limfani qabul qiladi. Ichki yoki visseral limfa tugunlari qorin aortaning toq visseral tarmoqlari yonida joylashgan va qaysi arteriya bilan yonma-yon yotishiga qarab nomlanadi. Qorin sohasidagi tugunlar oshqozon, me'da osti bezi, jigar va buyraklarning limfa tugunlaridagi limfani qabul qiladi. Qorin tugunlarining olib ketuvchi tomirlari bel tugunlariga ko'tariladi. Qorin bo'shlig'i ichida joylashgan ichki a'zolarning limfa tugunlari bilan ta'minlanishi har xil. Masalan, me'da, jigar va boshqa a'zolarida visseral limfa tugunlari 4-10 ta bo'lsa, ingichka ichak arteriyalari atrofida joylashgan *yuqorigi qorintutqich* limfatik tugunlarning soni 60-400 gacha yetishi mumkin. Bu limfatik tugunga ingichka ichakning bo'limlaridan keladigan limfa quyiladi. Chambar limfa tugunlari yo'g'on ichak uchun regionar limfa tuguni hisoblanadi. Yuqorigi qorintutqichning tugunlari va chambar ichakning tugunlari ham yo'l-yo'lakay bir qancha tugunlardan tizilib o'tib, bel limfatik tugunlariga borib quyiladi. Limfa tugunlaridan chiqadigan olib ketuvchi tomirlardan *bel stvollari* hosil bo'ladi. O'ng va chap bel stvollari-nining qo'shilishidan esa *ko'krak limfatik yo'li* hosil bo'ladi.

Ko'krak qafasi sohasida parietal va visseral limfa tomirlari va ular yo'lida joylashgan limfa tugunlari bor. Ko'krak qafasi-ning *parietal limfa tugunlariga* to'sh suyagi oldi limfa tugunlari – to'sh suyagining ikki yonida joylashgan, qovurg'alararo limfa tugunlari

– qovurg'a oralarida yotadi, diafragma usti limfa tugunlari – diafragma ustida o'nashgan, lateral tomondagi perikardial limfa tugunlar – perikard sohasida joylashgan. Parietal limfa tugunlaridan chiqadigan olib ketuvchi tomirlar to'g'ridan-to'g'ri ko'krak limfa yo'liga quyiladi yoki yana bir qator limfa tugunlaridan o'tadi.

*Visseral limfa tugunlari* ko'krak qafasi ichida joylashgan a'zoldan limfani qabul qiladi. *Oldingi kuks oralig'i tugunlari* kuks oralig'ining yuqori qismida, yuqorigi kavak venani old yuzasida, aorta ravog'i ustida joylashadi. *Orqa kuks oralig'i tugunlari* orqa kuks oralig'ida, qizilo'ngach va ko'krak aorta yonida joylashgan. Yurak, perikard, ayrisimon bezi va o'pkalardan chiqadigan limfa tomirlari kuks oralig'i tugunlariga quyiladi. Kuks oralig'i tugunlaridan chiqadigan olib ketuvchi tomirlar ko'krak limfatik yo'liga yoki venoz burchagiga quyiladi. O'pkalar sohasidagi tugunlar ikki guruhga bo'linadi: o'pka ichidagi *bronx-o'pka tugunlar* – bronxlarni o'pkani ichida tarmoq-lanish joylarida uchraydi. A'zodan tashqari joylashgan yoki *ildiz tugunlar* asosan bosh bronxlar, o'pka arteriyasi va venalar atrofida tarqalgan. *Chap va o'ng bronx-o'pka tugunlardan* chiqadigan olib ketuvchi limfa tomirlar *kekirdak-bronx tugunlarga* yo'naladi, tomirlarning bir qismi esa to'g'ridan-to'g'ri ko'krak limfatik yo'liga quyiladi. *Quyik* *kekirdak-bronx tugunlari* kekir-dakning bifurkatsiya yoki ikkiga

ayrilish joyida yoki kekirdak bilan bronx orasidagi burchakda uchraydi. Bu tugunlardan chiqadigan olib ketuvchi tomirlar chap venoz burchagiga yoki ko'krak limfa yo'liga quyiladi.

Ko'krak qafasining yuza limfa tomirlari yoki ko'krak qafasi old va yon devoridan keladigan limfa tomirlari, ko'krak bezidan chiqadigan limfa tomirlari asosan qo'ltiq limfa tugunlariga quyiladi. Ko'krak qafasi devorining ichki yuzasidan chiqadigan limfa tomirlari bir nechta limfa tugunlaridan tizilib o'tib, ko'krak yo'liga quyiladi.

### **Nazorat savollar**

1. Nevrogen ichki sekretiya bezlarining topografiyasi, tuzilishi va vazifasi (gipofiz va gurrasimon bez).
2. Adrenal ichki sekretiya bezlarining topografiyasi, tuzilishi va vazifasi (buyrak usti bezlari va jinsiy bezlar).
3. Yurak – qon tomir tizimining umumiy anatomik ta'rifi. Tomirlar xakida ilm (angiologiya).
4. Yurakni topografiyasi, kameralarni tuzilishi, yurakni devorlari va xaltachasi.
5. Kichik (o'pka) qon aylanish doirasi tomirlari
6. Katta qon aylanish doirasi tomirlari, aorta ravogi tarmoqlari. Bosh miyani va qo'lni arterial qon bilan ta'minlash.

7. Pastka tushuvchi aorta tarmoqlari. Kukrak va qorin bushlig'ining devorlarini qon bilan ta'minlash.
8. Kukrak va qorin bushligining juft va toq a'zolari qon bilan ta'minlash. Pastka tushuvchi aortani visseral va parietal shoxlari.
9. Umumiy yonbosh arteriyani shoxlari. Oyoqni arterial qon bilan ta'minlash.
10. Enlama (kollateral) qon aylanishining xususiyatlari.
11. Organizmdagi venoz tizimining xususiyatlari. Katta qon aylanish doirasining venalari. Yuqorigi kavak vena tizimi, uning tarmoklari.
12. Kichik qon aylanish doirasining venalari. Pastki kavak vena tizimi, uning tarmoklari.
13. Ichki a'zolardan venoz qonini olib ketishi. Kopka vena tizimi.
14. Umumiy enbosh venalarni tarmoklari.
15. Kava-kaval va porto-kaval anastomozlarni xosil bulishi
16. Limfatik tizimining anatomik xususiyatlari.
17. Kukrak limfa yulini xosil bulishi. Organizmning limfatik tomirlarini va tugunlarini joylashishi.
18. Tananing turli kismlaridagi limfa tizimi.

## IMMUN TIZIMI

Immun tizimining asosiy vazifasi organizmning ichki muhitini genetik jihatdan yot bo'lgan moddalardan, antigenlardan, zararli mikroorganizmlardan va toksinlardan himoya etishdan iborat. Bunday moddalar organizm ichki muhitiga faqat tashqaridangina tushmay, balki turli a'zolarining faoliyati oqibatida ham hosil bo'lishi mumkin. Bu moddalar yallig'lanish jarayonlari, hujayralar bo'linishi davomida mutatsiya natijasida yoki hujayralarning ishi genetik nazoratdan chiqib ketishi orqali paydo bo'ladi. Masalan, immun tizimi yordamida organizmda hosil bo'lgan o'simta hujayralarning rivojlanishi va ko'payishi tormozlanadi. Organizmni himoyalovchi omillar ikki guruhga bo'linadi: birinchi guruhga immunologik reaktivlik bilan bog'liq bo'lgan omillar kiradi; ikkinchi guruhni esa himoyaning muayyan bo'lmagan omillari tashkil etadi:

### *3-jadval*

Immunologik reaktivlik	Himoyaning muayyan bo'lmagan omillari
1. Antitelalar	1. Fagotsitoz
2. Sekin ta'sir etuvchi yuqori sezuvchan tipi	2. Komplement
3. Tez ta'sir etuvchi yuqori sezuvchan tipi	3. Interferon va limfokinlar

4. Immunologik reaktivlik	4. Qoplovchi to'qimalarning moddalarni o'tkazmasligi
5. Immunologik tolerantlik	5. Xususiy to'qimalarning bakteriyalarga qarshiligi
6. Fagotsitoz	6. Hidrolitik fermentlarning mavjudligi.
7. Komplement	7. Lizotsim
8. Idiotip va qarshi idiotip	8. Properdin

Immunologik reaktivlikka tegishli omillarning yuzaga kelishi immun tizimining faoliyati bilan bog'liq. Bu tizimni tashkil etuvchi a'zolar asosan limfoid to'qimadan tuzilgan bo'lib, qizil ko'mikdan tashqari 1-2 kg ni tashkil etadi. Joylashishi, tuzilishi va bajaradigan funksiyasi jihatidan immun tizimida markaziy va periferik a'zolar tafovut etiladi. *Markaziy a'zolariga timus yoki ayrisimon bez va qizil suyak ko'migi kiradi. Periferik a'zolariga esa organizmning turli joylarida uchraydigan limfa tugunlari, yo'g'on ichakdagi appendiks kiradi.* Bundan tashqari qonda va to'qimalarda erkin limfoid to'qimaning to'plamlari kiradi. Bularga turli morfofunksional tizimlarda erkin holda harakatlanib yuruvchi limfotsitlar kiradi.

Immun tizimi faoliyati natijasida immunitet hosil bo'ladi. Ma'lumki, immunitet bu organizmning turli kasalliklarga qarshi kurasha olishi. Tabiiy va orttirilgan immunitet farqlanadi. *Tabiiy immunitet* tug'ma va nasldan-naslga o'tish qobiliyatiga ega.

*Orttirilgan immunitet* odam hayoti davomida hosil bo'ladi, sust va faol holda uchraydi. Faol immunitet organizmda vaksina-tsiyadan so'ng yoki ma'lum bir kasallikdan so'ng hosil bo'ladi. Organizm tayyor antitanalar hosil qilgandan so'ng sust immunitet bo'ladi.

**4-jadval**

Immunitetning reaksiya xillari	
<u>Hujayraviy immunitet</u> <u>reak-siyalari.</u> Timusda hosil bo'lgan T-lim-fotsitlar hujayraviy immunitet reaksiyalarini ta'minlaydi. <i>T-limfotsitlar turlari:</i> <i>T-killerlar</i> <i>T-supressorlar</i> <i>T-xelperlar</i>	<u>Gumoral immunitet</u> <u>reaksiyalari.</u> Bu reaksiyalar V-limfotsitlar ishti-rokida ro'y beradi.

Immun a'zolar yuqorida ko'rsatilgandek, limfoid to'qimadan tuzilgan. Limfoid to'qima tarkibida turli yetilish davridagi limfotsitlar, makrofaglar va plazmotsit hujayralar bo'ladi. Limfotsitlar hosil bo'lish joyiga qarab ikki xil buladi: T-limfotsitlar va V-limfotsitlar. T-limfotsitlar timusda yetiladi. V-



limfotsitlar esa limfa tugunlarida va boshqa limfoid a'zolarida rivojlanadi. Bu hujayralar bir-biridan tuzilishi jihatidan ham farqlanadi. T-limfotsitlarga nisbatan V-limfotsitlar yuzasida joylashgan mikrovorsinkalar soni 200 marta oshiqroq. V-limfotsitlar antitanalar ishlab chiqarishda ishtirok etadi. T-limfotsitlar har xil funksiyalar bajarganligi sababli, bir nechta turlarga ajralib ketadi. *T-killerlar* – bu hujayralar organizmga tushgan antigen moddalarni parchalab yemiradi. *T-supressorlar* – antitanalar hosil bo'lish reaksiyalarini to'xtatadi. *T-xelperlar* – antitanalar hosil bo'lish reaksiyalarining boshlanishini ta'minlaydi.

Immun tizimining markaziy va periferik a'zolariga xos xususiyatlari:

Immun tizimiga tegishli a'zolar embrional davrda juda erta taraqqiy etadi. Masalan, embrional taraqqiyotning 1-4-haftasida timus hosil bo'ladi, 9-hafta bilan 15-hafta orasida qolgan limfoid a'zolar rivojlanadi.

Tug'ilish davrigacha butun immun a'zolar shakllangan bo'ladi va organizmni himoya etishda ishtirok etadi. Masalan, yangi tug'ilgan chaqaloq bilan o'smir bola solishtirilsa, qizil suyak ko'migining miqdori tana og'irligiga nisbatan bir xil.

Limfa tugunlari yosh bolalarda ayniqsa yaxshi rivojlangan.

Immun a'zolar involyutsiyaga, ya'ni qayta rivojlanishga uchraydi.

8-10 yoshli bolalarda limfoid tugunlarda aterosklerotik o'zgarishlar vujudga keladi. Immun a'zolarining hajmi kichiklashadi, limfoid to'qima biriktiruvchi to'qimaga rivojlanadi yoki o'rnida yot to'qima hosil bo'ladi. Bunday organizm kasalliklarga tez duchor bo'ladi, turli shishlar hosil bo'lishi ehtimoli oshadi.

*Markaziy immun a'zolarining xususiyatlari:*

1. Suyak ko'migi va timus organizmning eng yaxshi himoyalangan joylarida joylashgan, masalan, suyak ko'migi suyakning bo'shliqlarida, timus ko'krak qafasida.

2. Suyak ko'migi va timus faqat limfoid to'qimadan tuzilgan bo'lmay, balki ularning tarkibiga epitelial to'qima va mieloid to'qimalar ham kiradi.

3. T-limfotsitlar timusda (ayrisimon bezda) hosil bo'ladi, ayniqsa faol bo'lgan V-limfotsitlar suyak ko'migida rivojlanadi.

**Timus yoki ayrisimon bez**

Ayrisimon bez – ikki bo'lakdan tuzilgan bo'lib, asosan bolalik davrida ishlab turadi, balog'atga yetgandan keyin qayta taraqqiyotga uchraydi va bujmayib, yog' kletkachasiga aylanadi.

Ayrisimon bezning og'irligi yoshga qarab turlicha bo'ladi. Yangi tug'ilgan bolada 12 g bo'lib, bola o'sgan sari bez og'irligi ham o'sa boradi. Nihoyat, balog'atga yetish oldida 35-40 g ga

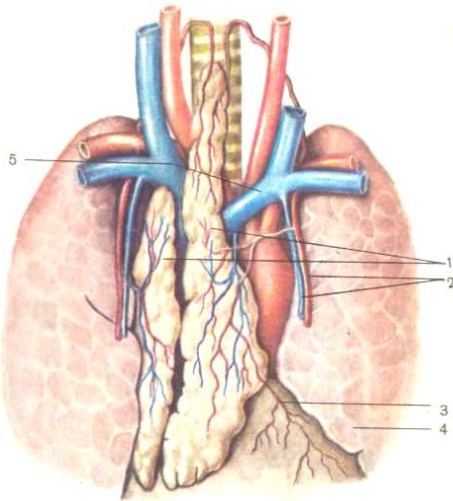
yetadi. Balogʻatga yetgandan soʻng ayrisimon bez asta-sekin qayta taraqqiyotga uchraydi. 25 yoshda – 25 g, 60 yoshda – 15 g va 70 dan soʻng 6 g ga tushib qoladi.

Ayrisimon bez koʻkrak qafasida toʻsh suyagi dasta qismining orqa tomonida joylashgan boʻlib, uning oʻng va chap boʻlaklari farqlanadi.

Bezni ustidan oʻrab yotgan qoʻshuvchi toʻqima kapsulasi bez ichiga oʻsiqlar chiqaradi va bezni boʻlaklarga boʻlib yuboradi. Bezni kesib koʻrilsa, uning usti *poʻstloq qismidan* va ichi *magʻiz qismidan* iborat ekanini koʻrish mumkin.

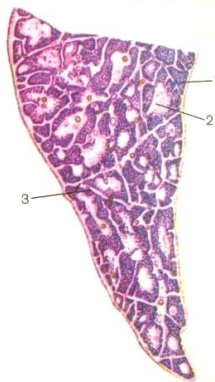
Limfoid toʻqima bezning poʻstloq qismida folikulalar hosil qiladi, miya qismida esa tarqoq holda joylashgan va Gassal tanachalari deb yuritiladi.

**Funksiyasi.** Ayrisimon bez limfotsitlar ishlab chiqaradi. Ammo, bu bez limfotsitlardan tashqari, gormon ishlab chiqarsa ham kerak, degan fikr bor. Chunki jinsiy bezlar funksiyasiga kirishi bilan bu bez qayta taraqqiyotga uchrashi, jinsiy bezlardan chiqqan gormonlar unga teskari taʼsir koʻrsatishidan darak beradi. Balogʻatga yetish davridan soʻng bez qayta taraqqiyotga uchramaydigan hollari ham boʻladi. Ayrisimon bezning qayta taraqqiyotga uchrashini va yogʻ toʻqimaga aylanishini bezning *involyutsiyasi* deyiladi.



37-rasm. Ayrisimon bez (timus):

1 – ayrisimon bezning chap va o'ng pallalari, 2 – ko'krak sohasidagi ichki arteriya va venalar, 3 – perikard, 4 – chap o'pka, 5 – chap yelka-bosh vena.



38-rasm. Ayrisimon bezning mikroskopik tuzilishi.  
1 – *po'st modda*, 2 – *miya moddasi*, 3 – *birikturuvochi to'qimali to'siqlar*.

### **Suyak ko'migi**

Suyak ko'migi asosiy qon yaratuvchi a'zo va immun tizimining markaziy a'zosi. Odam organizmida qizil va sariq suyak ko'migi farq qilinadi. Qizil suyak ko'migi suyak ko'migining qon yaratuvchi qismi hisoblanadi. Sariq suyak ko'migi katta yoshdagilarda naysimon suyaklar diafizida bo'ladi. Sariq suyak ko'migi tarkibida yog' kiritmalari va degenera-tsiyaga uchragan retikulyar to'qimadan iborat. Qizil suyak ko'migining og'irligi 2,5-3 kg ni tashkil etadi va turli suyak bo'shliqlarida joylashgan. Yosh bolalarda qizil suyak ko'migi sariq suyak ko'migiga aylanadi. Qizil suyak ko'migi hujayraviy tarkibi jihatidan sariq suyak ko'migiga nisbatan xilma-xilligi va faolligi bilan farqlanadi. Yosh ulg'aygan sari suyak ko'migining miqdori kamayadi va 70-80% dan 30% gacha yetadi. Limfoid va mieloid to'qima ham asta-sekin kamayadi. Qizil suyak ko'migi stroma, mieloid to'qimadan va limfoid to'qimadan tuzilgan. Qizil suyak ko'migining *stromasini* retikulyar hujayralar va retikulin tolalar hosil qiladi. Retikulyar to'qimaning qovuzloqla-rida qonning yosh hujayralari va yetilgan shakllari, limfotsitlar va makrofagotsitlar

uchraydi. Retikulyar hujayralari orasida mieloid qatori hujayralari uchraydi. Mielopoyez jarayoni shu yerda sodir bo'ladi. Suyak ko'migining gemopoetik elementlari orasida gemotsitoblastlar va uning mahsulotlari uchraydi.

Ko'mik surtmasidan tayyorlangan preparatni immersimon obyektiv yordamida qaralganda gemotsitoblast hujayralarining yadrosi yirikroq bo'lib, binafsha rangga, sitoplazmasi esa pushti rangga buyalganligi ko'zga tashlanadi.

Neytrofillar yadrosi 3-4 bo'g'inli bo'lib, binafsha rangga, sitoplazmasida juda kup mayda donachalari uchraydi. Retikulyar hujayralari ham bo'ladi. Yosh eritoblastlar har xil hajmga ega bo'lib, sitoplazmasi kuchsiz binafsha rangga bo'yaladi. Bundan tashqari mikroskop ostida qon shakliy elementlarini mitoz yo'li bilan bo'linishini ko'rish mumkin. Shu sababli, bu yerda eritrotsitlar, leykotsitlar va trombotsitlar hosil bo'lishining turli bosqichlarini kuzatish mumkin.

### ***Periferik immun a'zolarining xususiyatlari:***

Immun tizimining periferik a'zolari qon tomirlarining yo'nalishi bo'ylab joylashadi va shu bilan qon tomirlarni himoyalaydi.

Nafas olish, ovqat hazm qilish tizimida joylashgan limfa tugunlari himoya vazifasini bajaradi.

Ingichka ichakda peyerov tangachalari, yo'g'on ichakda – appendiks limfoid to'qimadan iborat. Taloq – qonni tarkibini tekshiruvchi a'zo bo'lib, qonni immunologik nazoratini o'tkazadi.

Limfa doim limfa tugunlaridan o'tib, filtrlanadi, tozalanadi, limfotsitlar bilan to'yinadi.

### **Taloq**

Taloq intraperetonial a'zo bulib, chap qovurg'alar ostida 9-11 qovurg'alar sathida joylashgan. Uzunligi o'rta hisobda 12-15 *sm*, kengligi 8-10 *sm* va og'irligi 150-200 *g* ga tengdir.

Uning oldingi va orqa cheti, ustki va pastki tomoni hamda tashqi va ichki yuzasi bor. Tashqi yuzasi qavarib chiqqan bo'lib, diafragma tomonga qaragan. Ichki (visseral) yuzasi botib kirgan. Taloq hamma tomondan qorin pardasi bilan o'ralgan. Qorin pardasi ostida esa biriktiruvchi to'qimali kapsula taloqning yuzasini qoplagan. Trabekulalar orasida taloqning mag'izi yoki parenximasi joylashgan. Taloq mag'izi to'q qizil rangda bo'lib, qon elementlariga (ayniqsa eritrotsitlarga) boy bo'ladi.

Taloqning ichki tuzilishi tekshirilganda, unda 2 ta qism tafovut etiladi: taloq *stromasi va parenximasi*. Taloq *stromasi* – kapsuladan, undan parenxima ichiga o'tgan biriktiruvchi to'qimali trabekulalar (to'siqlar) va taloq negizini hosil qiluvchi retikulyar to'qimadan iborat. Taloq *parenximasi* qizil va oq pulpadan iborat.

*Qizil pulpani* parchalanayotgan eritrotsitlar tashkil etadi. Qizil pulpa orasida mayda, yumaloq orolchalar holdagi limfoid tugunchalar joylashgan. Oq pulpa deb shunga aytiladi. *Oq pulpa* leykotsitlardan iborat bo'lib, bu yerda *limfotsitlar* hosil bo'ladi.

**Taloq funksiyasi.** Taloq funksional jihatdan limfa tugunlari va ko'mikka o'xshaydi. Taloq olib tashlansa, uning vazifasini limfa tugunlari, ko'mik va jigarning retikulo-endotelial tizimi bajarib turishi mumkin.

Taloq qon elementlarini (limfotsitlar, monotsitlar) ishlab chiqaradi va qon deposi vazifasini bajaradi. Organizmga qon ko'proq kerak bo'lib qolganda, taloq qisqaradi va ichidagi qonni qon tomirlar tizimiga haydaydi. Bu esa organizmning turli og'ir holatlardan oson holi bo'lishiga imkon beradi. Tez harakat qilish, yugurish va shunga o'xshash hollarda, qon yo'qotilganda kishi chap biqini sohasida og'riq sezadi (bu og'riq tez bosiladi). Bu og'riq taloq silliq muskulining qisqarishi natijasida kelib chiqadi. Taloq qisqarar ekan, uning ichida zapas holda turgan qon, qon tomirlar tizimiga chiqadi va organizmda qon tahchilligini bartaraf etadi.

Taloq qon tarkibiga kirgan turli zararli mikroblarni o'zida olib qoladi va zararsizlantiradi, taloqning bu funksiyasi qonni filtrlash funksiyasi deyiladi.



Ma'lumki, qon shaklli elementlarining «umri» qisqa bo'ladi, masalan, eritrotsitlar 118-120 kun, leykotsitlar 5-12 kun, trombotsitlar 4-5 kun yashay oladi. Binobarin, 24 soat ichida 450 milliard eritrotsit, 22-30 milliard leykotsit, 270-430 milliard trombotsit halok bo'ladi. Bu normal va tabiiy qonuniyatdir, qonning nobud bo'lgan elementlarining taqdiri ham taloqda hal bo'ladi. Taloqda qon tarkibidagi «umri tugagan» qon elementlari ushlanib qolib, parchalanib yuboriladi va ulardan hosil bo'lgan qimmatli tarkibiy qismlar yangi hujayralar tuzilishida ishlatiladi. Taloqni «eritrotsitlarning mozori» deyilishiga sabab ham ana shundandir.

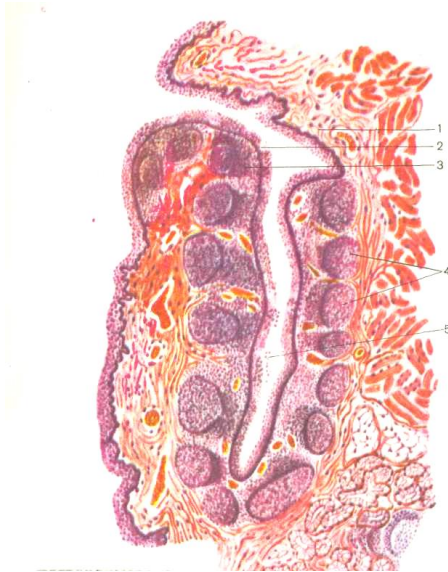
## MURTAKLAR

Og'iz bo'shlig'i bilan halqum chegarasida limfoid to'qima-ning yirik to'dalari joylashgan. Ularning hammasi birgalikda nafas va hazm qilish yo'llarining kirish joyini o'rab olgan *limfo-epitelial halqum halqasini* hosil qiladi. Halqaning eng yirik to'dalari *murtaklar* deb ataladi. Joylashishiga ko'ra murtaklar: tanglay murtaklari, til murtaklari, halqum murtagi, nay murtaklari va hiqildoq murtagi tafovut qilinadi.

Murtaklar organizmda ikki asosiy funksiyani – himoya va qon yaratish funksiyani bajaradi. Murtaklar organizmga og'iz va burun orqali tushib turadigan mikroblarni zararsizlantiradi.

Himoya funksiyasi ikki xil yo'l bilan amalga oshadi. Murtakka mikroblar tushganda, epiteliy tarkibidagi limfotsitlar makro-faglarga aylanadi va mikroorganizmlarni fagotsitoz qiladi. Ikkinchidan, limfoid tugunlarining hujayralari antitelalar ishlab chiqaradi. Antitelalar qonga o'tib, butun organizmga ta'sir etadi va immunitetni hosil bo'lishini ta'minlaydi.

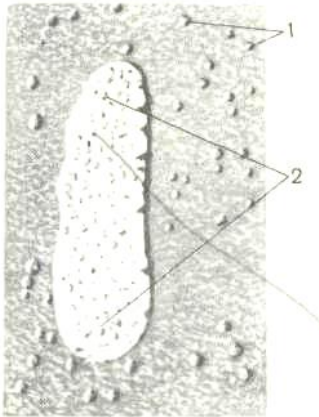
*Tanglay murtaklari* juft, ovalsimon shaklga ega, til-tanglay ravog'i bilan tanglay-halqum ravog'i orasida, murtak bo'shlig'i ichida joylashgan. Yon tomoni bilan tanglay murtagi birikti-ruvchi to'qimadan tuzilgan halqum fassiyasiga yondoshadi. Har bir murtak shilliq pardaning bir nechta burmalaridan iborat bo'lib, shilliq pardaning ichkari tomon burmasiga *kripta* deyiladi. Murtakning erkin medial yuzasida 10-20 gacha kripta teshiklari ko'rinadi. Tuzilishi jihatidan naysimon va tarmoqlangan kriptalar



39-rasm. Tanglay murtagining tuzilishi.

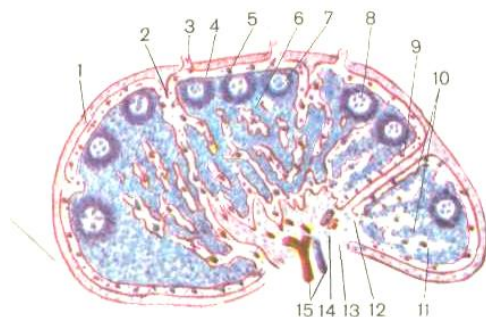
(I.V. Almazov va L.S. Sutulov atlasidan olingan):

1 – shilliq parda, 2 – ko'p qavatli yassi epiteliy, 3 – murtakning limfoid to'qimasi, 4 – limfoid tugunchalar, 5 – kripta teshigi.



40-rasm. Ingichka ichak devoridagi limfoid tuzilmalar:

1 – alohida joylashgan limfoid tugunlar, 2 – to‘da bo‘lib joylashgan limfa tugunlar.



41-rasm. Limfa tugunining tuzilishi.

1 – kapsula, 2 – kapsuladan chiqqan trabekula, 3 – limfa tuguniga kiruvchi limfa tomirlari, 4 – limfa tuguni chetidagi sinus, 5 – po‘st moddasi,

6 – po‘st oldi moddasi, 7 – limfoid tuguncha, 8 – ko‘payish markazi,

9 – tuguncha atrofidagi sinus, 10 – miyalik tasma, 11 – miya modda sohasidagi sinus, 12 – darvoza sinusi, 13 – limfa tugunidan chiquvchi tomir, 14 – darvoza sohasi, 15 – qon tomirlari.

farqlanadi. Murtaklar yuzasi ko‘p qavatli yassi muguzlanmaydigan epiteliy bilan qoplangan. Epiteliy tarkibida va ayniqsa kriptalar yuzasida ko‘p miqdorda donador va donasiz leykotsitlar

to'plangan. Murtaqlarning xususiy qavatida siyrak tolali biriktiruvchi to'qimasida juda ko'p *limfoid tugunlar* uchraydi. Limfoid tugunlar yumaloq, ovalsimon shaklga ega bo'lib, limfoid to'qimaning zich to'plamlaridan iborat. Ko'pincha tuguncha atrofida diffuz holdagi limfoid to'qima yotadi. Limfoid murtaqlar soni va hajmining ortishi 2-16 yoshgacha kuzatiladi. 30 yoshdan keyin limfoid to'qimaning miqdori kamayadi, o'rniga biriktiruvchi to'qimani o'shib ketishi kuzatiladi. Yirik limfoid tugunlarda – reaktiv markazlar yaxshi ifodalanadi. Limfoid tugunchalar to'dasi tagidagi shilliq osti qavati murtak atrofida kapsula hosil qiladi. Kapsuladan murtak ichiga biriktiruvchi to'qimali to'siqlar kiradi. To'siqlar tarkibida qon tomirlar va nervlarning tarmoqlari joylashgan. Bular orqali murtakni trofikasi va innervatsiyasi ta'minlanadi.

*Halqum murtagi* toq bo'lib, halqumning dorsal devori sohasida, eshituv naylari teshiklari o'rtasida joylashgan limfoid to'qima to'dasidir. Shu sohada shilliq parda to'rtta yoki oltita ko'ndalang va qiya joylashgan va egatlar bilan ajratilgan burmalarni hosil qiladi. Shu burmalarning ichida halqum murtagining limfoid to'qimasi joylashgan. Burmalarni sof yuzasi ko'p qavatli yassi muguzlanmaydigan epiteliy bilan qoplangan. Shilliq pardaning xususiy plastinkasida, epiteliy ostida, diffuz limfoid to'qimasi orasida limfoid tugunlar uchraydi. Shilliq

pardaning epiteliysi limfoid tugunlarida yetiladigan limfotsitlar bilan to'yinadi. Halqum murtagining hajmi 30 yoshdan so'ng kichiklasha boshlaydi.

*Til murtagi* til ildizi ostida, so'lak bezlarining atrofida limfoid to'qimaning to'dasi sifatida uchraydi. Shilliq pardasining burmalari kriptalarni hosil qiladi. Kriptalar sathi ko'p qavatli epiteliy bilan qoplangan. Yosh bolalarda va o'smirlarda til murtagi ayniqsa yaxshi rivojlangan bo'ladi. Limfoid tugunlarni asosiy hujayraviy elementlaridan limfotsitlar bo'ladi, ba'zan plazmatik hujayralar va makrofaglar uchraydi.

*Nay murtagi* juft bo'lib, nay tarnovchasi sohasida, eshituv nayining halqum teshigini chegarasida joylashgan. Bu murtak shilliq pardaning xususiy qavatida joylashib, limfoid to'qimaning to'dalaridan iborat. Limfoid to'qima tarkibida kam sonda limfoid tugunlarini uchratish mumkin.

*Hiqildoq murtagi* hiqildoq chuqurchasida joylashgan. Hiqildoq shilliq pardasida limfoid to'qima to'dalari holida uchraydi. Ular tuzilishi yuqorida tasvirlangan murtaklar tuzilishiga o'xshash.

## **NERV TIZIMI**

Nerv tizimi tirik tanadagi barcha tizimlar, a'zolar, to'qimalar va hujayralar faoliyatlarini bir butun organizmning o'zgaruvchan ehtiyojlariga mos ravishda boshqarib turadi. Organizmning

ehtiyojlari esa ichki muhitning, tashqi muhitning va hayot faoliyatining uzluksiz o'zgarishlari bilan uzviy bog'liqdir.

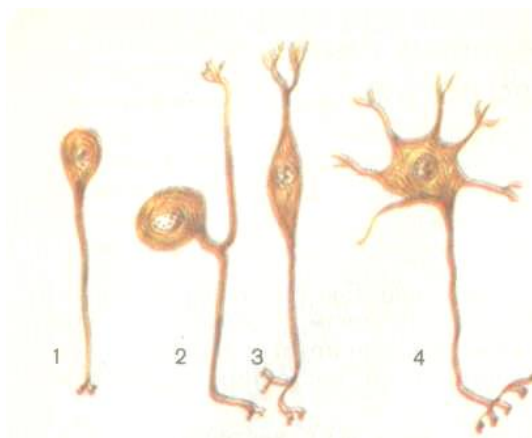
Nerv tizimi deganda nihoyatda murakkab yo'llar bilan o'zaro bog'langan behisob nerv hujayralari (neyronlar), ularning o'simtalari tutamlaridan tashkil topgan nerv tolalari va o'sim-talari uchidagi sezuvchi yoki qo'zg'otuvchi nerv oxirlari majmuasi tushuniladi.

Nerv tizimi ikki xil to'qimadan tashkil topgan: aynan nerv hujayralari – neyronlar va neyroqliya hujayralari. Neyronlar va neyroqliya hujayralarining nihoyatda yirik to'plamlari nerv tizimining markaziy a'zolarini – bosh miya va orqa miyani tashkil qilsalar, periferik nerv tizimini esa neyronlarning katta-kichik to'plamlaridan iborat ko'plab nerv tugunlari hamda ular o'simtalari tutamlaridan iborat nervlar va nerv oxirlari tashkil qiladilar. Ammo nerv tizimini markaziy va periferik nerv tizimlariga bo'lib o'rganish nihoyatda shartli bo'lib, aslida ular anatomik va funksional jihatdan bir tizimdirlar. Nerv tizimida ta'sirotni sezish, nerv impulsini hosil qilish, uni o'zga nerv hujayralariga yoki ishchi a'zolar hujayralariga uzatish kabi asosiy vazifani neyronlar bajaradilar. Neyroqliya hujayralari esa nerv to'qimasiga xos bo'lgan «xususiy ichki muhit» tarkibining doimiyiligini ta'minlash, neyronlarni o'zga to'qimalar hujayra-laridan chegaralash, ulardagi modda almashinuvini ta'minlash, ichki bo'shliqlar yuzasini va

nerv tugunlari hamda nervlarning tashqi yuzasini qoplash vazifalarini bajaradilar.

Nerv tizimi turli a'zolar faoliyatini boshqarishni ikki asosiy uslub orqali amalga oshiradi:

1. Ishchi a'zolar hujayralariga to'g'ridan-to'g'ri nerv impulsi ta'siroti orqali ular faoliyatini turli tomonlarini o'zgartirish;



42-rasm. Neyron turlari

1 – unipolyar neyron, 2 – yolg'on unipolyar neyron,  
3 – bipolyar neyron, 4 – multipolyar neyron.

2. Gipotalamik neyrosekretor hujayralar ishlab chiqargan omillar orqali gipofizning turli hujayralari faoliyatiga ta'sir etib, gipofiz gormonlari o'z navbatida periferik endokrin bezlar faoliyatiga, periferik endokrin bezlarning gormonlari esa barcha



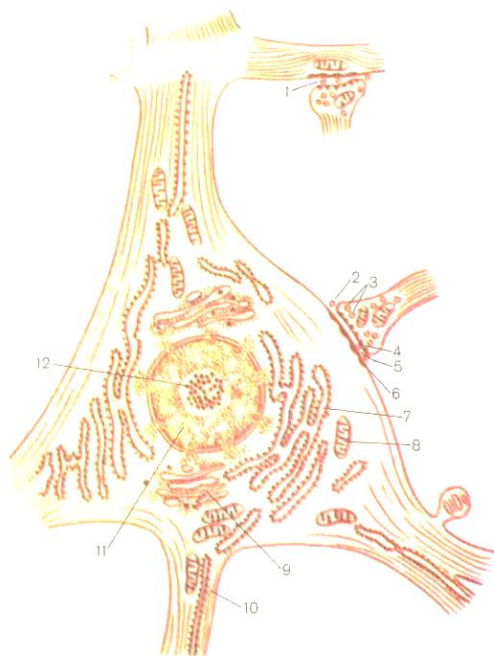
a'zolar hujayralarining faoliyatiga ta'sir etib, ular faoliyatining turli tomonlarini kuchaytirish yoki susaytirish qobiliyatiga ega.

### **Nerv tizimining tuzilishi haqida umumiy ma'lumotlar**

Nerv tizimining tuzilish birligi *neyron* – *nerv hujayrasidir*. Nerv hujayrasi tana va undan chiqqan o'simtalardan tashkil topgan. Neyronlarni o'ziga xos tuzilishga ega bo'lishiga sabablardan biri – bu neyronlarning neyroqliya hujayralari bilan uzviy bog'langanligi.

Neyroqliya hujayralari neyronlarni atrofida uchrab, himoya, chegaralantiruvchi, trofik, tayanch va sekretor funksiyalarni bajaradi. Neyroqliya hujayralari ikki xilga – mikro-gliya va makroqliyaga bo'linadi. Makroqliyani epindimotsitlar, oligodendrotsitlar va astrotsitlar tashkil etadi. Mikroqliya hujayralari mayda, o'simtali hujayralardan tashkil topgan. Neyronlar bir-biridan o'zining shakli, hajmi, o'simtalarning soni bilan farqlanadi. Hujayra tanasidan chiqqan o'simtalarni soniga qarab, *unipolyar* yoki bir o'simtali neyronlar, *bipolyar* – ikki o'simtali, *multipolyar* – uch va undan ko'p o'simtali neyronlar farqlanadi. Neyronlar o'simtalarning tuzilishi jixatidan ikki xil bo'ladi. Uzun shoxlanmagan o'simtalari *neyrit* yoki *akson* deyiladi. Kalta shoxlangan o'simtalar *dendritlar* deb nomlanadi. Dendritlar tashqi va ichki muhitlardan yoki boshqa neyronlardan

ta'sirotni qabul qilib, nerv impulsini neyron tanasiga uzatadi. Dendritlardan farqli neyritlar yoki aksonlar nerv impulsini boshqa neyronlar tanasiga yoki ishchi a'zolarga yetkazadi.



43-rasm. Nerv xujayrasining ultramikroskopik tuzilish chizmasi.

1 – aksonodendritik sinaps, 2 – aksonosomatik sinaps, 3 – presinaptik pufakchalar, 4 – presinaptik membrana, 5 – sinaptik yorig'i, 6 – postsinaptik membrana, 7 – endoplazmatik to'r, 8 – mitoxondriyalar, 9 – Goldji to'r apparati, 10 – neyrofibrallar, 11 – yadro, 12 – yadrocha.

Shuni eslatib o'tish kerakki, hamma neyronlar tarkibida akson faqat bittadan bo'ladi. Demak, qo'zg'olish yoki nerv impulsi faqat bitta yo'nalishda ketadi – *dendrit – neyron tanasi – akson – keyingi neyron yoki ishchi a'zo*.

Nerv hujayralarining uzun va kalta o'simalari maxsus qobiqlar bilan o'ralgan bo'lib, nerv tolalari deyiladi. Tuzilishi jihatidan miyelinli va miyelinsiz nerv tolalari farqlanadi. *Miyelinsiz nerv* tolalarida neyronning o'simtasi *o'qli silindr* deyiladi. O'qli silindr atrofida oligodendrotsitlar joylashgan. Ularning plazmatik membranalarini o'qli silindr – neyron o'simtasining membranasi bilan tutashib ketadi va juda tor oraliq ularni bir-biridan ajratib turadi.

*Miyelinli nerv tolalarda* oligodendrotsitlarning yassilashgan o'simalari o'qli silindr atrofida spiralsimon o'ralib, uchlaridan sitoplazma va yadro siqilib, tashqi qavat sitoplazmasiga chiqadi. *Miyelin* qavati spiral shaklida o'ralgan ikki plazmatik membranalarning o'ramasidan iborat bo'lib, o'q silindrning atrofida o'ralgan qobig'ining ichki qatlamini hosil qiladi. Tashqi qavatni esa glial hujayraning yadrosi joylashgan sitoplazmasi hosil qiladi. Demak, o'qli silindr atrofida miyelinli «futlyar» hosil bo'lib, bunday nerv tolasi miyelinli deyiladi. Miyelinsiz nervlarda miyelinli qobig'i bo'lmaydi. Miyelinli qobig'ni nerv impulslarni o'tkazish tezligi miyelinsizga nisbatan ancha yuqori bo'ladi. Miyelinli va miyelinsiz

nerv tolalari glial hujayralarning tashqarisidan bazal membrana bilan qoplangan. Miyelinli nerv tolasida ikkita glial hujayrasi chegarasida sirtmoqsimon toraygan qismi bo'lib, uni Ranvye bo'g'ilmalari deyiladi.

Bir nechta nerv tolalari ustidan biriktiruvchi to'qimali parda bilan qoplangan. Bu parda endonevriy deyiladi. Bir nechta nerv tutamlari ustidan qalin biriktiruvchi to'qimali parda – perinevriy bilan qoplangan, natijada nerv hosil bo'ladi. Nerv tarkibiga kiruvchi nervlarni soniga qarab, nozik, ko'zga ko'rinmas, qalin nerv tutamlar, tutamlar to'plamidan esa nerv stvollari hosil bo'ladi. Masalan, yelkani o'rta nervi tarkibida 19-32 mingta, shu sohada joylashgan tirsak nervida nerv tolalarning soni faqat 13-18 mingni tashkil etadi. Qovurg'aaro nervlarda oyoqdagi nervlarga qaraganda nerv tolalarining soni ancha yuqori bo'ladi. Har xil sohalardagi muskullar tarkibida nervlarning soni va diametri har xil bo'ladi. Demak, har sohada joylashgan nerv va nerv stvollarining tarkibidagi nerv tolalarining soni bir-biridan farqlanadi.

Nerv tizimida o'simtalar yordamida nerv hujayralari bir-biri bilan tutashib, sinapslarni hosil qiladi. Sinapslar hujay-ralararo kontaktlar bo'lib, nerv impulsini bir neyrondan ikkinchi neyronga o'tkazadi. Bir necha xil sinapslar farqlanadi: 1. Akso-somatik sinaps – bir neyronning aksoni ikkinchi neyronning tanasi bilan kontaktda bo'lishi. 2. Akso-aksonal sinaps – bir neyronning aksoni

ikkinchi neyronning aksoni bilan kontakti. 3. Akso-dendritik sinaps – bir neyronning aksoni ikkinchi neyronning dendriti bilan kontakti hosil qilishi. 4. Dendrodendritik sinaps – bir xil o'simtalarni bir-biri bilan birikishi. Nerv hujayralarining bunday tuzilishi va birikishi neyronlarni zanjir kabi bir-biri bilan tutashib ketishini va turli ta'sirotlarni va qo'zg'olishni o'tkazishini yoki uzilishini ta'minlaydi. Qo'zg'olish bir neyron o'simta uchidan ikkinchi neyron o'simtasining uchiga maxsus biologik faol moddalar yordamida o'tkazilsa, kimyoviy o'tkazish usuli hisoblanadi. Uzatishni ta'minlovchi kimyoviy moddalar esa *neyromediatorlar* deyiladi. Noradrenalin, atsetilxolin, serotonin, dofamin kabi kimyoviy moddalar neyromediator vazifasini bajaradi.

Bajaradigan funksiyasi jihatidan neyronlar uch guruhga: afferent, efferent va assotsiativ neyronlarga bo'linadi.

1. Sezuvchi yoki afferent neyronlar, tanalari markaziy nerv tizimidan tashqarida joylashadi. Ko'pincha bunday neyronlar tuzilishi jihatidan bipolyar yoki yolg'on unipolyar tiplarga kirib, tanasidan chiqqan bitta o'simtasi chetga chiqib, uchida retseptor hosil qiladi. Ikkinchi o'simtasi markaziy nerv tizimiga (bosh miyaga) yo'naladi. Retseptorlar qabul qilingan ta'siroti nerv impulsiga aylantiradi. Joylashuviga ko'ra quyidagi retseptorlar ajratiladi: a) eksteroretseptorlar – qo'zg'olishni tashqi muhitdan

qabul qilib, terida, shilliq pardalarda va sezgi a'zolarida joylashgan; b) interoretseptorlar – qo'zg'olishni asosan ichki muhit to'qimalarning kimyoviy tarkibi o'zgarganda, to'qima va a'zolarida bosimi o'zgarganda qabul qiladi; v) proprioretseptorlar – tananing xususiy to'qimalarida uchraydi, muskullardan, paylardan, fassiyalardan, suyaklar va bo'g'im kapsulasidan qo'zg'olishni qabul qiladi.

2. Efferent yoki harakatlantiruvchi neyronlar – tanalari markaziy nerv tizimida yoki simpatik va parasimpatik nerv tugunlarida joylashgan. Harakatlantiruvchi neyronlarning aksonlari qo'zg'olishni ishchi a'zolariga – muskullar yoki bezlarga yetkazadi. Ishchi a'zolar ikki guruhga bo'linadi: a) ko'ndalang-targ'il muskul to'qimasi, b) vegetativ a'zolar – silliq muskul to'qima va bezlar. Harakatlantiruvchi nerv o'simtalari muskullar yuzasida nerv oxirlarini hosil qiladi va ko'ndalang-targ'il muskul to'qimasida akso-muskul sinapslarni hosil qiladi.

3. Assotsiativ yoki qo'shimcha neyron bir-biri bilan afferent neyronni efferent neyron bilan tutashtiradi yoki nerv impulsini sezuvchi-afferent neyrondan harakatlantiruvchi-efferent neyron-ga o'tkazadi. Assotsiativ-qo'shimcha neyronlarning tanalari markaziy nerv sohasida yotadi.

Nerv tizimi faoliyatining asosini reflekslar tashkil qiladi. I.M. Sechenovning tasvirlashicha: «Ongli yoki ongsiz ravishda

amalga oshirilgan barcha jarayonlar negizida reflekslar yotadi». Reflektor jarayonni amalga oshirilishi esa nerv tizimi faoliya-ting asosiy va xususiy ko'rinishidir. **Refleks** deganda tashqi yoki ichki muhit o'zgarishlariga javoban organizmda sodir bo'ladigan o'zgarishlar ko'zda tutiladi. Refleks bir necha neyronlar zanjiridan iborat bo'lgan *reflektor yoyi* tufayli amalga oshiriladi. Eng oddiy reflektor yoy quyidagicha tuzilishga ega: tashqi yoki ichki muhit ta'sirotni qabul qiluvchi va uni nerv impulsiga aylantiruvchi qism – retseptor, markazga intiluvchi neyron, markaz, markazdan uzoqlashuvchi neyron va effektor – ishni ijro etuvchi a'zo.

1. Retseptor deb ta'sirotni qabul qiluvchi va unga qo'zg'olish bilan javob beruvchi tuzilmaga aytiladi. Markazga intiluvchi neyronlarning uzun o'simtali yoki tarmoqlangan neyron o'simtalarning atrofidan epitelial hujayralar bilan qoplagan tanachalar retseptorlar bo'lishi mumkin.

2. Markazga intiluvchi nerv tolasi yoki afferent (sezuvchi) neyronning uzun o'simtasidan qo'zg'olish retseptordan markaz-ga yetiladi. Afferent yoki sezuvchi neyronlarning tanalari markaziy nerv tizimidan tashqarida yotadi, ya'ni orqa miya bo'ylab joylashgan nerv tugunlarida.

3. Markaz – refleksda ishtirok etuvchi markaziy nerv tizimining bir qismidir. Harakatlantiruvchi reflekslarni markaz-lari orqa miyada joylashgan.

4. Markazdan uzoqlashuvchi nerv tolasi yoki efferent (harakatlantiruvchi) neyronning uzun o'simtasi bo'lib, bu harakatlantiruvchi o'simta qo'zg'olishni markazdan ishchi a'zoga yetkazadi.

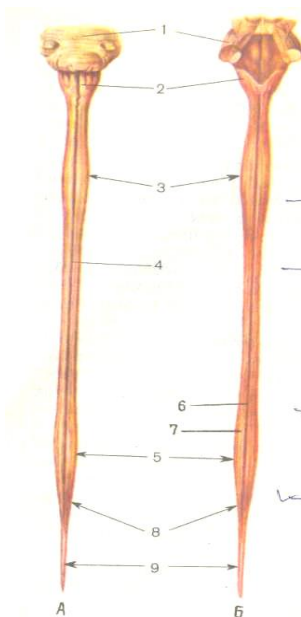
5. Effektor – ishchi a'zo bo'lib, yetib kelgan qo'zg'olishga javoban o'zgarishlarni hosil qilishi.

Shunday qilib, reflektor yoyi tarkibiga afferent yoki sezuvchi neyron, efferent yoki harakatlantiruvchi neyron va neyronlarni bir-biri bilan tutashtiradigan assotsiativ yoki qo'shimcha neyronlar kiradi.

### **Orqa miya**

Orqa miya uzun yassilashgan tasma holida, umurtqa pog'onasining kanalida joylashgan bo'lib, ayollarda 41-42 *sm*, erkaklarda 45 *sm* ga teng. Orqa miyaning yuqori chegarasi atlantning yuqori chetidan boshlanib, pastki chegarasi esa I-II bel umurtqalari sohasida tugallanadi va so'ng konus shaklida tugaydi. Bu konus dumning II umurtqasigacha cho'zilib borib,





44-rasm. Orqa miya.  
A. Old tomondan, V. Orqa tomondan ko'rinish.

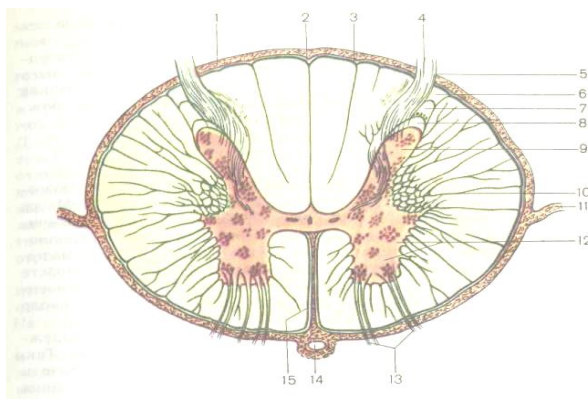
1 – ko'prik, 2 – uzunchoq miya,

3 – bo'yin kengaymasi, 4 – oldingi o'rta yoriq, 5 – bel-dumg'aza kengaymasi, 6 – orqadagi o'rta egat,

7 – orqadagi yon egat, 8 – miyali konus, 9 – oxirgi (terminal) ipi.

terminal yoki oxirgi ip hosil qiladi. Qobiqlari ochilgan orqa miya preparati uzunasiga bo'ylab ko'rilganda bir xil emas. Bo'yinning IV umurtqa sathida va XII ko'krak-I bel umurtqa sathida yo'g'onlashgan qismlar farqlanadi.

Orqa miya old va orqa tomondan o'rta chiziqdan uzunasiga ketgan ikkita chuqur egat yordamida o'ng va chap bo'laklarga ajraladi. Oldingi egat orqa egatga nisbatan chuqurroq bo'ladi. Orqa miyaning chap va o'ng bo'laklarining tashqi tomonida joylashgan qismlari oldingi yon egatlar va orqadagi yon egatlar yordamida har tomonda uchtadan tizimchalarga bo'linadi. Oldingi tizimcha uzunasiga ketgan yoriq va oldingi yon egat o'rtasida va orqadagi tizimcha esa uzunasiga ketgan orqa egat va orqadagi yon egat o'rtasida joylashadi. Yon tizimcha oldingi yon egat va orqadagi yon egat o'rtasida joylashgan. Yon egatlardan orqa miya nervlarining boshlang'ich ildizlari hamda oldingi



45-rasm. Orqa miyaning ko'ndalang kesmasi.

*1 – orqa miyaning yumshoq pardasi, 2 – orqadagi o’rta egat, 3 – orqadagi oraliq egat, 4 – orqadagi sezuvchi ildizcha, 5 – orqadagi yon egat, 6 – terminal soha, 7 – g’ovak soha, 8 – liqildoq modda, 9 – orqa shoxi, 10 – yon shoxi, 11 – tishsimon bo’ylam, 12 – oldingi shox, 13 – oldingi harakatlanuvchi ildizcha, 14 – oldingi orqa miya arteriyasi, 15 – oldingi o’rta yoriq.*

yon egatlar bo’ylab har ikki tomonda nervlarning ildizlari chiqadi. Oldingi ildizlar harakatlantiruvchi nerv tolalaridan, orqadagi ildizchalar sezuvchi nerv tolalaridan tashkil topgan.

Orqa miyadan 31 juft nerv chiqadi, shu sababli orqa miya 31 segmentlardan tashkil topgan.

Segment deb orqa miyaning 2 juft ildizchalari chiqqan bo’lakchasiga aytiladi.

Orqa miyaning 31 segmenti quyidagicha taqsimlanadi: bo’yin segmentlari – 8 ta, ko’krak segmentlari – 12 ta, bel segmentlari – 5 ta va dum segmenti – 1 ta.

Orqa miya ko’ndalang kesmasida kulrang va oq modda tafovut qilinadi.

Kulrang modda – markazda joylashgan, kapalak yoki “N” harfi shaklida bo’ladi. Kulrang moddaning markazida orqa miya suyuqligi bilan to’ldirilgan markaziy kanali joylashgan. Markaziy kanal yuqorigi qismida bosh miyaning IV qorinchasi bilan

tutashadi, pastki qismi berk bo'lib, terminal qorincha bilan tugallanadi. Kulrang moddaning oldingi qismlari kengaygan bo'lib, oldingi shoxlar deb ataladi. Orqa qismlari ingichka va uchlangan bo'lib, orqadagi shoxlar deb ataladi. Ko'krak bo'limida va yuqorigi ikkita bel segmentlari sohasida yon shoxlari joylashgan.

Kulrang modda multipolyar nerv hujayralaridan, miyelin-siz, ingichka miyelinli tolalardan va gliotsitlardan tashkil topgan. Bir xil tuzilishga ega bo'lgan va o'xshash funksiyalarni bajara-digan hujayralar to'plamiga kulrang moddaning yadrolari deyiladi. Kulrang moddaning orqa shoxlarida sezuvchi yadrolar joylashgan, oldingi shoxlarida harakatlantiruvchi neyronlar joylashgan. Yon shoxlarida mayda neyronlar joylashgan bo'lib, vegetativ nerv tizimi simpatik qismining markazlarini hosil qiladi. Bu neyronlarning aksonlari oldingi shoxlardan o'tib, ularning aksonlari bilan birgalikda orqa miya nervlarining oldingi ildizchalarini hosil bo'lishida ishtirok etadi.

Orqa miyaning oq moddasi periferiyada joylashgan bo'lib, nerv hujayralarining o'simtalaridan – bo'ylama joylashgan miyelinli nerv tolalaridan tashkil topgan. Miyelinli nerv tolalar alohida tutamlar shaklida orqa miyaning o'tkazuvchi yo'llarini tashkil etadi. Kulrang moddada joylashgan ba'zi sezuvchi hujayralarning tolalari oq moddaga kirib, bu yerda orqa miyani

bosh miya bilan bog'lab turuvchi o'tkazuvchi tolalarning tutamlarini hosil qiladi. Ba'zi hujayralarning o'simtalari kulrang moddadan tashqariga chiqmaydi va miyaning asosiy apparati bo'lib xizmat qiladi.

Orqa miyaning atrofida o'rovchi pardalariga tashqi – qattiq parda, o'rtadagisi – to'r parda va eng ichkaridagi, miyaga tegib turgan tomirli pardalar kiradi. Qattiq miya pardasi zich tolali biriktiruvchi to'qimadan tuzilgan bo'lib, orqa miyani ustidan erkin qoplaydi. Katta ensa teshigi sohasida uning qirrasi bilan jipslashib ketadi, pastda esa II bel umurtqasiga birikadi. Qattiq miya parda bilan umurtqalarning suyak usti pardasi orasida epidural bo'shliq hosil bo'ladi. Epidural bo'shliqda yog' kletchatka va venoz chigali joylashgan.

To'r parda qattiq pardani shaklini takrorlaydi, ba'zi joylarda u bilan biriktiruvchi to'qimali tolalar bilan birikadi. To'r parda bilan tomirli parda orasida to'r parda osti bo'shlig'i hosil bo'ladi. Bu bo'shliqda tiniq orqa miya suyuqligi va unda erkin holda orqa miya ildizchalari suzib yuradi. To'r pardaning muhim xususiyatlaridan biri shuki, u o'z ostidagi yupqa pardaga hech qanerdagi tegmasdan turadi.

Tomirli parda orqa miyaga yopishib turadi va ikkita pishiq varaqdan iborat. Ana shu ikki varaqdan tuzilgani bilan u bosh miyadan farqlanadi. Bu parda orqa miya yuzasi bilan mahkam

birikib ketganligi tufayli, uni ajratib bo'lmaydi. Tomirli parda miya tomirlari bilan birga miya to'qimasi ichiga kiradi.

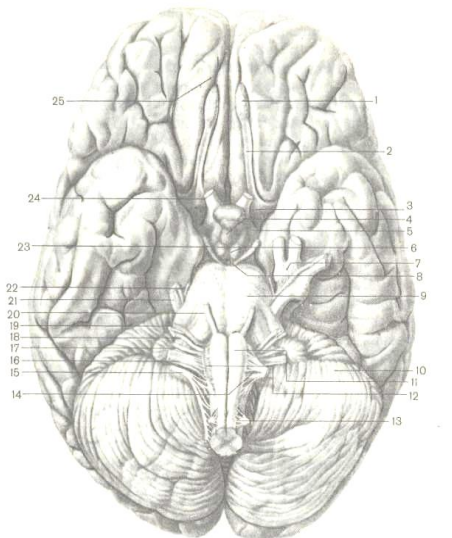
Orqa miya reflektor markazi hisoblanadi. Oddiy shartsiz reflekslar orqa miya faoliyati natijasida paydo bo'ladi. Muskullar harakatlenganda orqa miyadagi proprioretseptorlarni ta'sirla-nishi natijasida hosil bo'lgan qo'zg'olish reflektor yoy orqali muskullarga yetib boradi.

### **Bosh miya**

Bosh miya kalla suyagi ichida joylashgan, sferoid shaklga ega. Odamda bosh miya massasi 1300-2000 g ga yetishi mumkin. Odamning aqliy darajasi bilan miya og'irligi orasida bog'lanish isbotlanmagan. Embrional rivojlanishning boshlang'ich davrlarida gavadani orqa tomonida joylashgan nerv naychasini oldingi uchidan kengayma hosil bo'lib, birin-ketin oldingi, o'rta va orqa

46-rasm. Bosh miyaning asos qismi. Bosh miya nerv ildizchalarining chiqish joylari.

1 – hidlov sugoni, 2 – hidlov yo‘li, 3 – oldingi ilma-teshik modda, 4 – kulrang bo‘rtiq, 5 – ko‘ruv yo‘li, 6 – so‘rg‘ichsimon tanalar, 7 – uchlamchi tugun, 8 – orqadagi ilma-teshik sohasi, 9 – ko‘prik, 10 – miyacha, 11 – piramida, 12 – oliva, 14 – til osti nervi, 15 – qo‘shimcha nerv, 16 – adashgan nerv, 17 – til-yutkin nervi, 18 – daxlizchig‘anoqli nerv, 19 – yuz nervi, 20 – uzoglashtiruvchi nerv, 21 – uchlamchi nerv, 22 – g‘altak nerv, 23 – ko‘zni harakatlantiruvchi nerv, 24 – ko‘ruv nervi, 25 – hidlov egati



miya pufaklari hosil bo'ladi. So'ng oldingi va orqa miya pufaklari yana ikkitadan miya pufaklariga bo'linadi va natijada beshta miya pufaklari hosil bo'ladi. Beshta miya pufaklari bir-biri bilan tutashib, keyinchalik har pufak o'rnida bosh miyaning bo'limlari paydo bo'ladi. Bosh miyani tez rivojlanishi bilan bir qatorda pufakchalar o'z joyini o'zgartirib, bukila boshlaydi. Natijada uchta joyda bukilma paydo bo'ladi. Birinchi bo'lib tepa bukilma hosil bo'ladi, shu yo'nalishni o'zida ensa bukilishi paydo bo'ladi. Keyinchalik uchinchi – ko'priqli bukilma vujudga keladi. Bosh miyaning kelib chiqishini hisobga olgan taqdirda, uni besh bo'limga ajratadilar.

1. Uzunchoq miya.
2. Ortki miya – miyacha va ko'prikdan iborat.
3. O'rta miya.
4. Oraliq miya.
5. Oxirgi miya.

Bosh miyaning asosiy qismini oxirgi miya tashkil etadi. Evolyutsion nuqtai nazardan oxirgi miya eng kech paydo bo'lgan yosh struktura hisoblanadi. Odamning ongli hayotini ifodalovchi, shartli reflekslarni paydo bo'lishi, natijada adaptatsiya jarayonlarini kengayishi va turli muhit ta'sirotlariga organizmni bardosh bera olishi, nutqni paydo bo'lishi oxirgi miya yarim sharlarining takomillanishi bilan bog'liq.



## **Uzunchoq miya**

Uzunchoq miya konussimon shaklga ega, u pastki tomonda orqa miya, yuqori tomonda ko'prik bilan chegaralanadi. Uzunchoq miyaning oldingi yuzasida o'rta yoriq o'tadi, uning ikki tomonidan esa ikkita tizimcha shaklida piramidalar joylashgan. Uzunchoq miyaning orqa yuzasidan orqadagi o'rta egat o'tadi. Orqadagi o'rta egatning chap va o'ng tomonida nozik va ponasimon tutamlar joylashadi. Nozik tutam ichki tomonda, egatga yondoshgan holda, ponasimon tutam tashqi tomonda joylashgan. Ikkala tutamlarning uchlarida kengaymalar – nozik va ponasimon do'mboqlar hosil bo'ladi. Do'mboqlar tarkibidagi neyronlar orqali uzunchoq miyadan o'tayotgan o'tkazuvchi yo'llarni davom etishi ta'minlanadi.

Uzunchoq miyaning yon sathida o'rta yoriqqa parallel holda ikkita oldingi yon egatlar joylashgan. Oldingi o'rta yoriq bilan oldingi yon egatlar o'rtasida uzunchoq miyaning piramidalari yotadi. Orqadagi o'rta chiziqqa parallel holda uzunchoq miyaning yon sathida orqadagi yon egatlar joylashgan. Piramidalar harakatlantiruvchi nerv tolalaridan iborat bo'lib, tolalarning bir qismi uzunchoq miya bilan orqa miya chega-rasida, oldingi yoriq ichida, qarama-qarshi tomondagi piramida tolalari bilan kesishadi

va orqa miyaning yon tomondagi tizimchalari bo'ylab pastga ketadi.

Oldingi yon egat va orqadagi yon egat vositasida uzunchoq miya tizimchalarga ajratilgan. Uzunchoq miyaning tashqi tomondida, oldingi va yon egatlar o'rtasida yon tizimcha joylashgan. Uzunchoq miyaning yon tizimchasi orqa miya yon tizim-chasining davomi hisoblanadi. Yuqoriga ko'tarilib, ponasimon tizimcha bilan yon tizimcha miyachaning pastki oyoqchasini tarkibiga kiradi. Piramidalardan oldingi yon egatiga yondoshgan holda ovalsimon shaklga ega bo'lgan olivalar turadi. Olivalar miyacha bilan birgalikda tana muvozanatini saqlashda ishtirok etadi. Piramida bilan oliva o'rtasidagi bosh miya XII juft nervining – til osti nervining ildizi, olivaning orqasidagi IX, X, XI juft nervlarning – til-halqum, adashgan va qo'shimcha nervlar-ning ildizlari chiqadi.

Uzunchoq miya oq va kulrang moddalardan iborat. Orqa miyadan farqli uzunchoq miyada kulrang modda turli shaklga va hajmga ega bo'lgan neyronlar to'plamidan – yadrolardan iborat. Uzunchoq miyaning oq moddasi tarkibiga xususiy yoki endogen nerv tolalari kiradi. Endogen tolalar uzunchoq miya sohasida joylashgan yadrolarni bir-biri bilan birlashtiradi.

Ekzogen tolalar – uzunchoq miya yadrolari tarkibiga kirmasdan, faqat uzunchoq miyadan kesib o'tuvchi nerv tolalari hisoblanadi.

Uzunchoq miya bir qancha shartsiz reflekslarning markazi hisoblanadi. Uzunchoq miyada so'lak ajratish, chaynash, yutish, aksirish, nafas olish, yurak urishi kabi jarayonlar idora etiladi. Oq modda tarkibidagi nerv tolalari uzunchoq miyani pastdan orqa miya bilan, bosh miyaning yuqori joylashgan bo'limlari bilan tutashtiradi.

### *Ortki miya*

Ortki miya – ko'prik va miyachadan iborat.

**Ko'prik** uzunchoq miya bilan o'rta miya oyoqlari o'rtasida joylashgan. Ko'prik ko'ndalang joylashgan tarnovcha shaklida bo'lib, ikki yon tomonidan miyachani o'rta oyoqchalari chiqadi. Uning orqa yuzasi uzunchoq miya bilan birga rombsimon chuqurcha hosil qilishda ishtirok etadi. Rombsimon chuqurcha qorinchaning tubidir. Oldingi yuzasi kalla suyagining asosiga yondoshib, pastdan uzunchoq miya bilan, yuqoridan o'rta miyaning oyoqchalari bilan tutashgan. Oldingi yuzasining o'rta chizig'idan uzunasiga qarab egat yotadi. Bu egat bazilyar arteriyasining izidan hosil bo'lgan.

Ko'prikning oq moddasi uzunasiga va ko'ndalang joylashgan nerv tolalari va ular orasida yotgan hujayralar to'plamlari – yadrolardan tashkil topgan. Ko'prikning nerv tolalari o'tkazuchi yo'llarni hosil qilib, oldingi qismidagi o'tkazuvchi yo'llar oxirgi miya bilan miyacha po'stlog'ini orqa miya bilan bog'laydi.

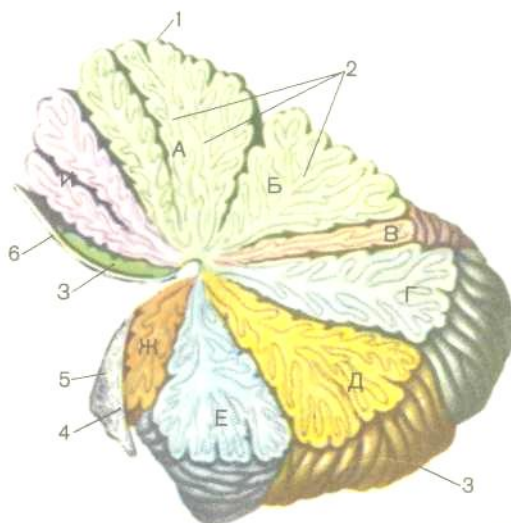
Ko'prikning orqa qismidan yuqoriga ko'tariluvchi o'tkazuvchi yo'llari, qisman pastga yo'naluvchi o'tkazuvchi yo'llar o'tadi va shu yerda retikulyar formatsiya ham joylashgan.

Ko'prikning oldingi va orqa qismlari orasida trapetsiya-simon tana joylashib, uni hosil bo'lishida eshituv analizatorining o'tkazuvchi yo'llari ishtirok etadi.

Uzunchoq miya bilan ko'prik o'rtasidan VII, VIII juft – yuz va eshitish nervlarining ildizlari chiqadi. Ko'prik sohasidan V, VI juft nervlar – uchlamchi va qochiruvchi nervlar chiqadi.

**Miyacha** miya qutisining orqa chuqurchasida va ko'prik bilan uzunchoq miya sohasida joylashgan. Miyachani ikkita qabariq yuzalari uning ko'ndalang orqa qirg'og'i orqali yuqorigi va pastki yuzalarga ajratadi. Ko'ndalang orqa qirg'og'i ostida chuqur gorizontaal yorig'i o'tadi. Miyacha o'ng va chap yarim sharlardan iborat bo'lib, ular orasidagi markaziy qism chuvalchang deyiladi (47-rasm).

Yarim sharlarning orqa qirg'oqlari bo'ylab ketgan chuqur ko'ndalang yoriq ustki yuza bilan ostki yuzani ostida chuqur gorizontaal yorig'i o'tadi. Miyacha o'zining uch juft oyoqlari bilan ko'prik, uzunchoq miya va o'rta miya bilan bog'lanib turadi.



47-rasm. Miyacha (R.D. Sinelnikovdan olingan).  
**A. Uchi. B. Nishabi. V. Chuvalchang varaqchasi. G. Bo'rtiq.**  
**D. Chuvalchang piramidasi. E. Chuvalchang tilchasi. J.**  
**Tuguncha. Z. Miyacha tilchasi. I. Markaziy bo'lakcha. 1 –**  
*chuvalchang, 2 – oq plastinkalar, 3 – miyacha yarim shari, 4 –*  
*to'rtinchi qorinchaning tomirli asosi.*

Pastki oyoqchalari orqali uzunchoq miya bilan, o'rta oyoqchalari ko'prik bilan va yuqorigi oyoqchalari vositasida o'rta miyaning to'rt tepaligi bilan tutashadi. Yarim sharlar va chuvalchangsimon qism yuzalari ko'ndalang yo'nalgan egatlar orqali uzun va yupqalashgan varaqchasimon pushtalarga bo'linadi. Miyacha ko'ndalang yoriq va boshqa chuqur yoriqlar vositasida oldingi orqa

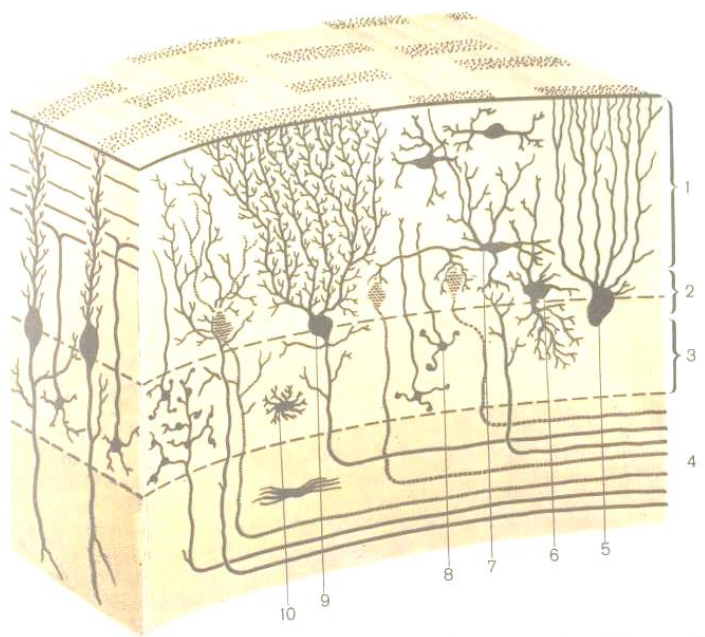
va parcha-tugunchali pallalarga ajralgan bo'lib, pallalar o'z navbatida bo'laklardan tashkil topgan. Miyacha yuzasidagi egatlari yaxlit uzilmasdan, chugalchangsimon qismdan chap va o'ng yarimsharlariga o'tishi tufayli, ikki yarimsharlar bir-biri bilan bog'liq bo'ladi.

Miyacha markazida oq modda, tashqi tomonida kulrang modda joylashgan. Miyachani median kesmasida oq va kulrang moddani bir-biriga bo'lgan nisbati shoxlangan daraxtni eslatadi va shu sababli «hayot daraxti» deb nomlanadi. Kulrang modda miyachaning po'stlog'i deyiladi va uning qalinligi 1-2,5 *mm* ga teng. Miyacha po'stlog'ida uch qavat: molekulyar qavat, o'rta ganglioz va ichki donador qavatlar farqlanadi.

Molekulyar va donador qavatlarni mayda neyronlar tashkil etadi. Yirik noksimon shaklga ega bo'lgan va hajmi 40 *mkm* ga teng bo'lgan hujayralar o'rta ganglioz qavatda joylashgan. O'rta qavatda bu hujayralar bir qatorni hosil qilib, miyacha po'stlog'ini efferent neyronlari hisoblanadi (48-rasm).

Miyacha po'stlog'iga yetib kelgan barcha impulslar noksimon hujayralarga yetib boradi. Miyachaning har bir pushti (burmasi) oq moddadan tuzilgan yupqa qatlam bo'lib, atrofidan kulrang modda bilan qoplangan. Miyacha oq moddasining oralig'ida kulrang moddaning to'plamlari – juft yadrolari joylashgan. Eng yirik yadrolardan tishli yadro, probkasimon yadro,

sharsimon va tom yadrolari hisoblanadi. Miyacha tana muvozanatini saqlovchi va ixtiyoriy harakatlarni koordinatsiyalashtiruvchi a'zo hisoblanadi. Turli murakkab sport holatlarida va turli harakatlar bajarishda miyachaning ahamiyati katta bo'lib, uning yuqoriga yo'naluvchi yo'llari orqali proprioretseptiv impulslar markazga yetib boradi.



48-rasm. Miyacha po'stlog'ining tuzilish chizmasi.

(A.A. Zavarzin va S.I. Shelkunovdan olingan).

1 – molekulyar qavat, 2 – noksimon neyronlar qavati, 3 – donali qavat, 4 – oq modda, 5 – gliya hujayrasi, 6 – katta nerv hujayrasi,

7 – savatchali nerv hujayra, 8 – kichik neyrotsitlar, 9 – ganglioz nerv hujayralari yoki Purkinye nerv hujayralari, 10 – astrotsit.

### **O'rta miya**

O'rta miya ko'prikning yuqorisida joylashgan bo'lib, uning tarkibiga *miya oyoqlari* va *o'rta miyaning tomi* kiradi. O'rta miya asosiy qismini miya oyoqchalari hosil qiladi. Miya oyoqchalari ko'prikdan chiqib, bir-biridan ajralgan holda yuqoriga ko'tariladi va katta miya yarimsharlari bilan tutashib ketadi. Miya oyoqchalari orasida chuqurcha bo'lib, uning tubida ilma-teshik modda bo'ladi. Har oyoqning medial yuzasidan ko'z soqqasini harakatlantiruvchi nerv chiqadi. Har bir oyoqcha ikki qismdan – tomi va asosidan iborat. Ikkala qismning chegarasida *qoramtir modda* joylashgan. Bu moddaning rangi nerv hujayralarning tarkibidagi melanin pigmentiga bog'liq. Qora modda ekstra-piramidal tizimi tarkibiga kirib, muskullar tonusini saqlaydi va avtomatik ravishda ishini idora etadi. *Oyoqning asos qismini* bosh miya po'stlog'idan orqa miyaga, uzunchoq miyaga va ko'prikka yetib keluvchi nerv tolalar tashkil qiladi. *Oyoqchalarning tom qismi* asosan talamusga ko'tariluvchi nerv tolalardan va ular orasida yotgan yadrolardan tashkil topgan. Eng yirik yadrolardan qizil yadrolar bo'lib, ulardan harakatlantiruvchi qizil yadroli-orqa miya yo'li boshlanadi.



O'rta miyaning tomi *to'rt tepalikdan* tashkil topgan. To'rt tepalik to'rtta bo'rtiqdan iborat bo'lib, yuqorigi bo'rtiqlari – ustki ikki tepacha, pastki bo'rtiqlari esa pastki ikki tepacha deb nomlanadi. Ustki tepaliklarda po'stloq osti ko'rish markazlari, pastki ikki tepaliklarda esa eshitish markazlari joylashgan. Har qaysi tepachadan yon tomonlarga, oraliq miya ichiga kulchalar kiradi.

Ustki tepachalar o'z kulchalari yordamida oraliq miyaning tashqi (lateral) tizzasimon tanachalari bilan bog'lanadi. Pastki tepachalarning kulchalari oraliq miyaning ichki (medial) tizzasimon tanachalariga yo'naladi. To'rt tepalik ko'ruv va eshituv qo'zg'olishlar natijasida hosil bo'lgan turli harakatlarni idora etuvchi reflektor markazdir.

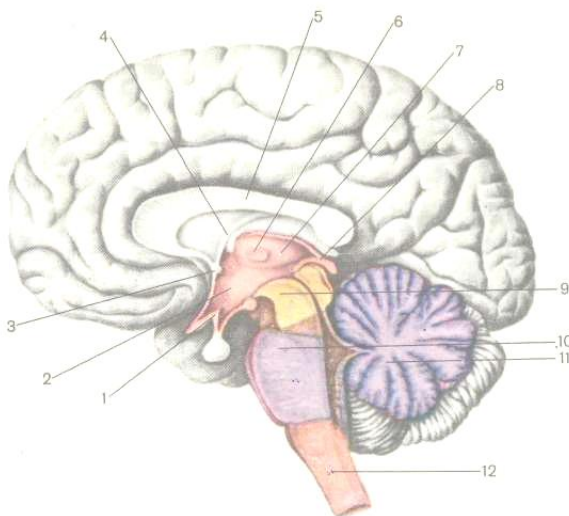
O'rta miyada to'rtinchi qorincha torayib, Silviyev kanaliga aylanadi. Bu kanal orqali to'rtinchi va uchinchi qorinchalar bir-biri bilan bog'lanadi. Silviyev kanali ostida g'altaksimon nerv joylashgan. Silviy kanali atrofidagi kulrang moddada retikulyar formatsiya, III-IV bosh miya nervlarining yadrolari va qo'shim-cha vegetativ yadro joylashgan.

### **Oraliq miya**

Oraliq miya katta miya yarimsharlari orasida, qadahsimon tana ostida joylashgan. Oraliq miya quyidagi qismlardan tashkil topgan: ko'ruv bo'rtig'i, bo'rtiq ustki qismi – epitalamus, ko'ruv

bo'rtig'ining orqa qismi – metalamus va bo'rtiq osti sohasi – gipotalamus va III qorincha.

*Talamus*, yoki *ko'ruv bo'rtig'i* juft tuxumsimon shaklga ega, asosan kulrang moddadan iborat (49-rasm).



49-rasm. Talamus va bosh miyaning turli qismlari.

- 1 – gipotalamus, 2 – uchinchi qorinchaning bo'shlig'i, 3 – oldingi oq bitishma,  
4 – miya tubi, 5 – qadahsimon tana, 6 – talamus sohasi, 7 – talamus,  
8 – epitalamus 9 – o'rta miya, 10 – ko'prik, 11 – miyacha, 12 – uzunchoq miya.

Talamusning oldingi qismi uchlangan va oldingi do'mboqchani hosil qiladi. Orqa uchi dumaloqlashgan bo'lib, *bo'rtig'*

*yostig'ini* hosil qiladi. Chap va o'ng talamusni yuzalari bir-biriga qaratilgan bo'lib, oraliq miyaning yon devorlarini hosil qiladi. Ma'lumki, III qorinchaning yon devorlari oraliq miyaning yon devorlaridan tashkil topgan. Ko'ruv bo'rtig'ining to'qimasida uchta yirik yadrolar – oldingi, ichki va tashqi yadrolar joylashgan. Ko'ruv bo'rtig'ida bosh miya po'stlog'iga boruvchi hamma sezuvchi yo'llar almashinadi. Shuning uchun ko'ruv bo'rtig'ining barcha sezuvchi yo'llarini po'stloq osti markazi deb hisoblanadi.

Talamusni orqa tomonidan *metatalamus* joylashgan. Metatalamus juft medial va lateral tizzali tanalardan tuzilgan. Medial tizzali tana bo'rtiq yostig'ining orqa tomonida joylashgan va to'rt tepalikning pastki ikki tepaligi kabi po'stloq osti eshituv markazi hisoblanadi. Metatalamusning tashqi sathida, bo'rtiq yostig'ining pastida lateral tizzasimon tanalar joylashgan va boshlang'ich po'stloq osti ko'ruv markazi vazifasini bajaradi.

*Bo'rtiq usti qismi* – *epitalamus* shishsimon tana yoki epifizdan, pilikka o'xshash kashakchalardan va ular orasidagi kashakcha bitishmasidan tashkil topgan. Epifiz – ichki sekretiya bezi bo'lib, ikkita kashakchalarda osilgan holda bo'ladi. Kashakchalar o'rtasida kashakcha bitishmasi hosil bo'ladi.

Oraliq miyaning bosh miya asosidan ko'rinib turuvchi ventral qismi gipotalamik sohaga kiradi. *Gipotalamus* kelib chiqishi jihatidan ikki xil bo'lgan qismlardan tashkil topgan:

1. Oxirgi miyadan hosil bo'lgan ko'ruv qismi tarkibiga – ko'ruv nervi kesishmasi, ko'ruv yo'li, kulrang do'mboqcha va uning voronkasi va neyrogipofiz kiradi.

2. Oraliq miyadan hid bilish qismi paydo bo'lib, uning tarkibiga so'rg'ichsimon tanalar va bo'rtiq osti sohasi kiradi.

*1. Oxirgi miyadan hosil bo'lgan qismlar:*

a) ko'ruv nervi kesishmasi nerv tolalaridan tashkil topib, ko'ruv nervlarining davomidir. Bu tolalar qisman kesishadi: medial tomondagi tolalar qarama-qarshi tomonga o'tadi, lateral tolalari esa o'z tomonidan ko'ruv yo'li tomon davom etadi;

b) ko'ruv yo'llari ko'ruv kesishmaning old tomonidan ko'tarilgan ikkita ko'ruv nervlari bo'lib, miyaning uch bo'limida tugaydi: bo'rtiq yostig'ida, o'rta miyaning ustki ikki tepaliklarida va lateral tizzali tanalarda;

v) kulrang do'mboqcha so'rg'ichsimon tanalarning orqasida, ko'ruv kesishmasining old tomonida joylashgan. Kulrang do'mboqcha kulrang moddani yupqa qatlamidan tashkil topib va uning hujayralari oliy vegetativ markazlar bo'lib, termoregulyatsiya va modda almashinuv jarayonlarini idora etishda ishtirok etadi. Yuqori tomon yo'nalib kulrang do'mboq, yarim sharlarning kulrang moddasiga o'tib ketadi. Yuqoridan uchinchi qorincha bo'shlig'idan ko'rilganda kulrang do'mboqni uchi chuqurchani –

voronkani hosil qiladi. Pastdan kulrang do'm-boqcha gipofiz bilan tutashadi;

g) gipofiz toq a'zo bo'lib, ichki sekretiya a'zosidir. Uning oldingi va o'rta bo'limi embrional taraqqiyot davrida halqum devoridan rivojlanadi va adenogipofiz deyiladi. Orqa bo'lagi esa miyaning nerv to'qimasidan rivojlanadi va neyrogipofiz deb nomlanadi. Gipofizning tuzilishi va funksiyalari endokrin tizimi bo'limida to'liq bayon etilgan.

## *2. Oraliq bo'limidan hosil bo'lgan qismlar:*

a) So'rg'ichsimon tanalar diametri 5 mm ga teng ikkita do'mboqchalar bo'lib, kulrang do'mboqcha bilan orqadagi ilmatshik moddasi orasida joylashgan. Har bitta so'rg'ichsimon tana kulrang modda to'plamidan tuzilgan bo'lib, tarkibida medial va lateral yadrolarni aniqlash mumkin. Po'stloq osti hid bilish markazlari medial va lateral yadrolarda joylashgan;

b) bo'rtiq osti sohasi juda kichik soha bo'lib, ko'ruv bo'rtig'ining pastki tomonida joylashgan. Bu soha miya oyoqchalari tomining ustki qavati va qizil yadro bilan qora moddani davomi hisoblanadi.

Oraliq miyaning markazida III qorincha joylashgan va orqa tomondan Silviy kanali orqali IV qorincha bilan tutashgan. III qorinchaning ustki, ostki, orqadagi va yon tomondagi devorlarini ajratish mumkin. Qorincha tor yoriqsimon bo'shliq bo'lib, uni yon

devorlarini talamusning medial yuzalari hosil qiladi. Qorinchaning pastki devori gipotalamus va uning bir necha qismlari bilan chegaralangan. Qorinchani orqa tomonini epita-lamusning orqa bitishmasi chegaralab, Silviy kanaliga olib kiradigan teshik ustida joylashgan. Qorinchaning ustki devori miya gumbazi bilan qadah tana ostida joylashgan. III qorincha oxirgi miyani yon qorinchalari bilan qorinchalararo teshiklar yordamida tutashadi. Qorincha bo'shlig'i orqa miya suyuqligi bilan to'lgan bo'lib, bu suyuqlikni qorinchadagi tomirli chigal ishlab chiqaradi.

Gipotalamusni funksional ahamiyati katta. Bu yerda vegetativ nerv tizimining markazlari joylashgan, gipota-lamusning neyronlari neyrogormonlar ishlab chiqaradi. Masalan, vazopressin, oksitotsin, antidiuretik gormonlarini ishlab chiqa-ruvchi neyronlar tanalari gipotalamusda joylashgan, neyrogor-monlari esa ularning aksonlaridan tushib, neyrogipofizda to'planadi. Ayni shu yo'l orqali nerv tizimi bilan endokrin tizimi birlashib, umumiy neuroendokrin tizimi hosil bo'ladi va barcha ichki a'zolarining faoliyati nerv va endokrin mexanizmlari orqali boshqariladi. Medial gipotalamusdagi neyronlar qondagi va orqa miya suyuqligidagi ro'y beradigan hamma o'zgarishlarni qabul qiladilar. Medial gipotalamus lateral gipotalamus bilan bog'liq. Medial gipotalamus nerv va endokrin tizimlari orasidagi oraliq zveno hisoblanadi. Oxirgi yillarda gipotalamusdan enkefalinlar va

endomorfinlar ajratilgan. Bu moddalar organizmga ta'siri jihatidan morfiyga o'xshash. Olimlarning fikriga ko'ra, bu gormonlar odamning xulq-atvorini va vegetativ jarayonlarini idora etadi.

### **Bosh to'r formatsiyasi**

Uzunchoq miyada, ko'prikda, miya oyoqchasi va gipotalamus sohalarida joylashgan. Mayda nerv hujayralar yig'indisiga retikulyar formatsiya deyiladi. Retikulyar to'r formatsiyasi nerv yo'llari orqali markaziy nerv tizimining hamda qismlari bir-biri bilan bog'langan bo'lib, bularning tonusini regulyatsiya etishda ishtirok etadi.

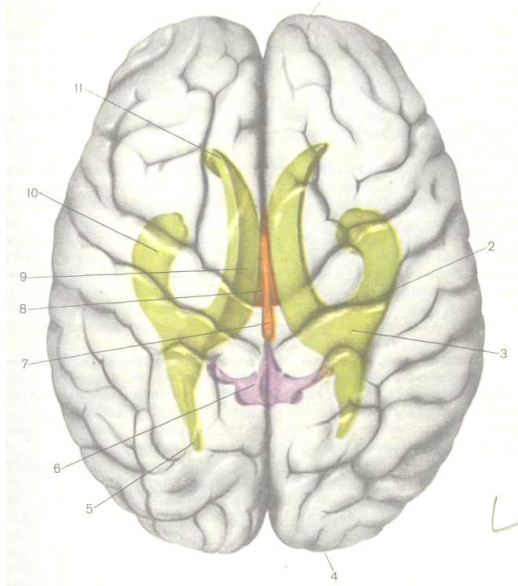
### **Oxirgi miya**

Evolyutsion nuqtai nazardan oxirgi miya bosh miyaning boshqa qismlariga qaraganda eng yosh va eng kech paydo bo'lgan struktura bo'lib, uni dastlabki shakli oldingi miya sifatida baliqlarda, amfibiyalarda, reptiyaliyalarda rivojlangan. Oldingi miyaning birlamchi vazifasi hid bilish va shu funksiyani ta'minlovchi tuzilmalardan – hid bilish piyozchasi va hid bilish retseptorlaridan iborat bo'lgan. Keyinchalik boshqa analizatorlarning paydo bo'lishi va takomillanishi natijasida targ'il tana bilan bir qatorda, masalan qushlarda plashch paydo bo'ladi. Sut emizuvchilardan boshlab, plashch bilan birgalikda intensiv ravishda yarimsharlar rivojlana boshlaydi va markaziy nerv

tizimining muhim bo'limiga aylanib, organizmni butun faoliyatini boshqarish imkoniyatiga ega bo'ladi.

*Oxirgi miya* ikkita yarimsharlardan iborat bo'lib, har bir yarimshar tarkibida uch qism – *plashch yoki oxirgi miyaning po'stlog'i, hid bilish miyasi va bazal yadrolar* farqlanadi. Qobiqlari ajratilgan yaxlit bosh miya preparatida yaqqol chap va o'ng yarimsharlar ko'rinadi. Yarimsharlar bir-biridan chuqur bo'yla-ma yoriq orqali bir-biridan ajralgan. Chuqurroqda ikkita yarimsharni bir-biri bilan bog'lovchi oqish rangdagi qadoqsimon tana ifodalanadi. Qadoqsimon tana ko'ndalang joylashgan tolalardan iborat bo'lib, tolalar lateral tomonga yoysimon tarqalib, yarimsharlar ichiga kiradi. Oxirgi miyani bo'shlig'i sifatida, har bir yarimshardagi yon qorinchalar hisoblanadi (50-rasm).





50-rasm. Odam miyasi pustlogida qorinchalar joylashishi xaritasi.

(R.D. Sinelnikovdan olingan).

1 – peshona pallasi, 2 – markaziy egat, 3 – yon qorincha, 4 – ensa pallasi,

5 – yon qorinchaning orqa shoxi, 6 – IV qorincha, 7 – Silviy kanali,

8 – III qorincha, 9 – yon qorinchaning markaziy qismi, 10 – yon qorinchaning pastki shoxi, 11 – yon qorinchaning oldingi shoxi.

Bosh miyaning sagittal kesmasida qadoqsimon tana shaklini, yon qorinchaning medial devorini va tepa-ensa egatini aniq koʻrishi mumkin.

**Plashch** o'zining katta hajmi bilan va oxirgi miyaning hamma qismlarini sirtidan qoplaganligi uchun plashch deb nomlangan. Bosh miya yarim sharlarida uchta yuzasi: oldingi lateral, medial yoki ichki va ostki yuzasi bor. Bu yuzalarda eng bo'rtib chiqqan joylarni qutblar deyiladi. Quyidagi qutblar farqlanadi: peshona qutbi – oldiga qarab eng bo'rtib chiqqan joy, ensa qutbi – orqadan chiqib turgan qismi, chakka qutbi – chakka pallasining eng bo'rtib chiqqan joyi aytiladi.

Har bir yarimsharning ustki – oldingi lateral, medial va ostki yuzalarida ko'p sonda pushtalar va egatlar aniqlanadi. Uchta asosiy egat har bir yarimsharni pallalarga ajratadi. Markaziy egatdan old tomonda peshona palla, orqa tomonida esa tepa palla joylashadi. Lateral (yon) egat ostida chakka palla va tepa-ensa egat ostida ensa palla joylashadi. Agar lateral egatning tubi ochilsa, beshinchi palla – orolchani ham ko'rish mumkin. Har bir pallaning sathida o'ziga xos pushta va egatlar joylashgan.

**Peshona pallada** markaziy egat bilan markaziy egat oldi o'rtasida oldingi markaziy pushta yotadi. Gorizontal holda joylashgan ustki va ostki peshona egatlari ham yaxshi ko'rinadi. Bu ikkala egat tufayli yuqorigi, o'rta va ostki peshona pushtalar bir-biridan ajralgan. Peshona pallasining pastki yuzasida hid biluvchi egatni aniqlash mumkin. Bu yerda hid bilish piyozchasi, hid bilish yo'llari joylashadi.

**Chakka palla** yuzasidan ikkita bo'ylama ketgan, ustki va o'rta chakka egatlar chakka pallasini yuqorigi, o'rta va ostki pushtalarga ajratadi.

**Tepa palla** old tomonidan markaziy egat, orqa tomondan tepa-ensa egat va pastki tomondan yon egat vositasida qolgan pallalardan chegaralanib turadi. Tepa pallaning markaziy orqa egati markaziy egatning orqa tomonida joylashadi. Markaziy orqa egat ko'ndalang yo'nalgan ichki tepa egat bilan qo'shilib, tepa pallani uchta pushtaga: orqa markaziy pushta, ustki tepa pushta, ostki tepa pushtaga bo'ladi.

**Ensa pallaning** tashqi yuzasidagi egatlar bilan pushtalar soni va yo'nalishi doimiy emas. Egatlardan doimiysi ko'ndalang ensa egatidir.

**Orolchali palla** lateral egatning tubida joylashgan. Chuqur aylanma egat orolchani boshqa qismlardan ajratib turadi.

**Yarimsharlarning ichki (medial) yuzasi** hosil bo'lishida yarimsharlarning orolchadan tashqarida qolgan hamma pallalari ishtirok etadi. Qadoqsimon tana ustidagi egat qadoq tananing ustidan aylanib o'tib, uni belbog' pushtadan ajratadi, so'ng pastga yo'nalib, *dengiz oti egati* (gippokamp) nomini oladi. Belbog' pushta ustidan belbog' egati o'tadi. *Belbog' egati* qadoqsimon tananing oldingi tomonidan boshlanib, qadoqsimon tana ustidagi

egatga parallel holda joylashadi. Qadoqsimon tananing tizzasi-dan belbog' egatidan chetki shoxi tarmoqlanib chiqadi va markaziy egat orqasidan yarim shar qirg'og'igacha ko'tariladi. Belbog' egatining o'zi esa *tepa osti egatiga* davom etadi. Belbog' egatining ustida peshona pushtasi joylashadi. Belbog' pushtasi, dengiz oti pushtasi va ularning orasidagi toraygan qism birlashib, gumbaz shakliga kiradi va bularni qo'shib, *gumbaz pushtasi* deyiladi.

**Yarimsharlarning ostki yuzasi** murakkab sathni hosil qiladi. Old tomondan peshona pallasining ostki yuzasi, undan orqada – chakka qutbi va chakka bilan ensa pallalarni ostki yuzalari joylashgan. Peshona pallasining ostki sathida, uzunasiga ketgan yoriqqa parallel holda hidlov egati o'tadi. Unda hidlov piyozchasi (sugoni) va hidlov yo'li joylashgan bo'lib, bu yo'ning davomi hidlov uchburchagida tugaydi. Uzunasiga ketgan yoriq bilan hidlov egati orasida *to'g'ri pushta* joylashadi. To'g'ri pushta ustki peshona pushtasining pastdagi davomi hisoblanadi. Hidlov egatining tashqi tomonida ko'z kosasining ustki devoriga tegib turuvchi bir nechta egatlar va ular orasida ko'z pushtasi va boshqa pushtalar joylashgan. Ensa pallaning *til pushtasi* kollateral (aylanma) egat bilan chegaralangan. Bu egat chakka pallaning ostki yuzasiga o'tib, *paragippokampal pushtani* medial ensa-chakka pushtasidan ajratadi. Kollateral egatdan old tomonda burun-simon egat joylashib, *paragippokampal pushtani* oldingi uchida

joylashgan ilmoqni chegaralab turadi. Ensa-chakka egatining tashqi tomonida chakka pushtasining pastki qismi, ensa-chakka egati bilan yon egat o'rtasida ensa-chakka yon pushtasi joylashgan.

Yarimsharlarning medial va ostki yuzalarida bir nechta tuzilma *limbik tizimini* tashkil etadi. Peshona pallasining ostki yuzasida joylashgan hidlov sugoni, hidlov yo'li, hidlov uchburchagi, oldingi ilma-teshik modda, bel pushtasi, dengiz oti pushtasi ilmog'i bilan birgalikda va tishsimon pushtasi limbik tizimini hosil qiladi.


### **Miya po'stlog'ining tuzilishi**

Miya po'stlog'ini hosil bo'lishi evolyutsiya yo'nalish-laridan aromorfozlarga kirib, birinchi marta reptiliyalarda paydo bo'lgan. Miya po'stlog'i yaxlit organizmni tashkil etuvchi turli morfofunktsional tizimlarning faoliyatini, ayni vaqtda tizimni tashkil etuvchi har bir a'zoning mustaqil faoliyatini idora etish bilan ayni vaqtda tashqi va ichki muhitdan qabul qilingan ta'sirotlarni analiz va sintez qiladi.

Oxirgi miya kulrang va oq moddadan iborat. Kulrang modda tashqaridan joylashib, miya po'stlog'ini hosil qiladi, uning qalinligi yarimsharlarning turli sohalarida 1,3-5 mm ga yetishi mumkin.

Oxirgi miya po'stlog'ining sathi 1800-2200  $sm^2$  ga teng bo'lib, 14-16 mlrd nerv hujayralaridan iborat. Kiyevlik anatom

V.A. Bets fikriga ko'ra miya po'stlog'ida neyronlarning tuzilishi, joylashuvi miyaning sitoarxitektonikasini ifodalaydi (51-rasm).



51-rasm. Oxirgi miya po'stlog'ining tuzilishi (chizma).

**A. Hujayra qavatlarini. B. Hujayra turlari. V. Tolalarning qavatlarini.**

*I. Molekulyar qavatni. II. Tashqi donali qavatni. III. Tashqi piramidal qavatni.*

*IV. Ichki donali qavatni. V. Ichki piramidal qavatni. VI. Turli shaklli qavatni.*

*VII. Molekulyar qavatning tasmasi. VIII. Tashqi donali qavatning tasmasi.*

*IX. Ichki donali qavatning tasmasi. X. Ichki piramidal qavatning tasmasi.*

Bir-biriga o'xshash hujayralar ma'lum qatlamlarni hosil qiladi. Oxirgi miya po'stlog'i mikroskop ostida tekshirilganda nerv hujayralari 6 qavat bo'lib joylashganligi ko'rinadi.

1. Molekulyar qavat – miyaning tashqi qavati bo'ilib, asosan mayda gliya hujayralaridan, assotsiativ neyronlardan va bu qatlam ostida joylashgan neyronlarning oxirgi shoxlangan tolalaridan iborat.

2. Tashqi donador qavat mayda multipolyar neyronlardan tashkil topgan.

3. Piramidal qavat – turli hajmli piramidal hujayralardan iborat.

4. Ichki donador qavatda mayda yumaloq, poligonal yoki yulduzsimon shaklga ega bo'lgan hujayralar joylashgan.

5. Ichki piramidal hujayralar qavati 1874 yilda V.A. Bets tomonidan birinchi marta tasvirlangan. Piramidal nerv hujayralari yirik bo'lib, hajmi 125 *mkm* ga teng.

6. Polimorf hujayralar qavati har xil shaklga ega bo'lgan, mayda neyronlardan tashkil topgan.

### **Bosh miya po'stlog'ida markazlarning joylashuvi**

Tashqi va ichki muhitdan qabul qilingan ta'sirotlar miya po'stlog'ida analiz va sintez qilinadi. Organizm tomonidan bajariladigan turli vazifalarning miya po'stlog'ida o'z joylari yoki markazlari bor ekanligi aniqlangan. I.P. Pavlov miya po'st-

log'ining yuzasi – bu barcha analizatorlar oxirgi bo'limlarining yig'indisidan iborat deb tasdiqladi. Analizator ta'sirotlarni qabul qiluvchi maxsus nerv oxirlari – retseptorlar, oraliq va markaziy nerv hujayralari va ularni bog'lovchi tolalardan tashkil topgan nerv tizimining bir qismi deb aytiladi. Har bir analizatorning ishi retseptorlardan boshlanib, tashqi va ichki muhitdan qabul qilingan ta'sirotni nerv impulsi holiga aylantirib, maxsus neyronlar zanjiri orqali bosh miya yarimsharlariga yetkaziladi. Olimlarning o'tkazgan tadqiqotlariga asoslanib, odam miyasining po'stlog'ida markazlarning joylashish tartibi belgilangan va miya xaritasi tuzilgan. Miya po'stlog'ida ba'zi bir analizatorlarning joylashuvini ko'rib chiqamiz.

1. Harakatlantiruvchi analizator markaz oldi pushtasida joylashgan. Miya po'stlog'ining bu sohasi asosan propriotseptiv, kinestetik sezgilarni muskul paylaridan, boylamlardan, qisman teridan, skelet muskulaturasidan yetkazadi. Harakatlantiruvchi analizator turli sezgi ta'sirotlar ta'siri ostida harakatlantiruvchi shartli reflekslarni hosil bo'lishini ta'minlaydi.

2. Teri sezgilari analizatorining yadrolari orqa markaziy pushtada joylashgan. Bu pushtaning eng tepasida oyoq terisining analizatorlari, eng pastida esa bosh terisining analizatori turadi. Teri sezgisining bir qismi paypaslab bilish (ko'zni yumgan holda narsalarni qo'l bilan ushlab aniqlash) sezgisini analizatori tepa



bo'lakning ustki qismida (o'ng qo'lniki chap yarim sharda, chap qo'lniki o'ng yarim sharda) turadi.

3. Eshituv analizatori yadrosi ustki chakka pushtasining o'rtasida, orolchaga qaragan yuzasida joylashgan.

4. Ko'ruv analizatorining yadrosi miyaning ensa qismida, tepa-ensa egati sohasida joylashgan.

5. Yozma nutqning harakatlantiruvchi analizatori o'rta peshana pushtasini orqa bo'limida joylashgan.

6. Nutq bilan bog'liq bo'lgan harakatlarni harakatlan-tiruvchi analizatori pastki peshana pushtasini orqa bo'limida joylashgan.

7. Nutqning eshituv analizatorining yadrolari umumiy eshituv analizatoriga o'xshash ustki chakka pushtasining orqa-sida joylashgan.

Boshqa turdagi analizatorlar ham farqlanadi. Ulardan ayniqsa nutqni amalga oshirish bilan bog'liq bo'lgan analizatorlar muhim ahamiyatga ega.

**Oxirgi miyaning markaziy kulrang tugunlari (bazal yadrolar)** yarimsharlarning ko'ndalang kesmasi medial qismida, miyaning tubiga yaqin sohada oq modda ichida, kulrang moddaning to'plamlarini – tugunlar holida aniqlash mumkin. Bu tugunlarni bazal yadrolari deyiladi.

1. Ularning ichidan eng kattasi *targ'il tana* bo'lib, o'z navbatida dumli va yasmiqsimon yadroga bo'linadi:

a) *dumli yadro* uch qismdan – boshcha, tana va dumdan tashkil topgan. Old tomondagi kengaygan qismi boshi – yarimsharning peshana bo'lagiga kiradi. O'rtadagi tana qismi yarimsharning tepa bo'lagi ostida, yon qorinchaning pastki devorida joylashgan. Dum qismi asta-sekin toraya borib, ko'ruv bo'rtig'ini uch tomondan o'rab oladi.

b) *yasmiqsimon yadro* yonida turgan dumli yadrodan ichki kapsula bilan ajralib turadi. Uning orqa tomoni ko'ruv bo'rtig'iga, tashqi yuzasi yarimsharlarning tashqi yuzasiga qaragandir. Yasmiqsimon yadro ichki oq qatlam orqali uch qismga bo'linadi. Tashqi tomondagi bo'lagi yadroning qobig'i deyiladi. Qolgan ikkita bo'lakchasi rangpar shar deb ataladi. Bu yerdan eng yirik o'tkazuvchi yo'llar o'tadi va bosh miya po'stlog'idan uzunchoq miyaga va orqa miyaga o'tadi. Targ'il tanani yadrolari ekstrapidamida tizimiga kirib, muskul tonusini saqlashda va harakatlarni idora etishda ishtirok etadi.

2. *Bodomsimon tana* yarimsharlari chakka pallasining oq moddasi ichida joylashgan.

3. *To'siq* yarimsharning oq moddasi ichida kulrang moddadan tuzilgan yupqa plastinka bo'lib, yasmiqsimon yadro bilan orolcha po'stlog'i orasida joylashgan.

**Yon qorinchalari** deb oxirgi miyaning qoldiq holdagi tor bo'shlig'iga aytiladi. Har bir yarimsharda yon qorinchasi bo'lib,

qadoqsimon tanadan bir oz pastroqda joylashgan. Yon qorincha markaziy qism va oldingi, orqadagi va pastki shoxlarga bo'linadi: a) *markaziy qismi* yarimsharning peshana qismida, yon qorinchaning III qorincha bilan tutashtiradigan teshikning orqasida joylashgan. Markaziy qismida gumbazning davomini va yon qorinchaning pastki shoxiga o'tishini ko'rish mumkin. Yon qorinchaning markaziy qismida tomirli chigal joylashgan bo'lib, bu III qorincha chigalining davomidir; b) yon qorinchaning oldingi shoxi peshana pallasida kengaymani hosil qilib, uni ichiga dumli yadroni boshi joylashadi. Bu soha yon qorinchani qisman pastki va tashqi devorlari bo'ladi. Oldingi shoxning medial devori tiniq pardadan iborat; v) orqa shox ensa pallagacha davom etadi. Orqa shoxning medial devorida qush panjasini eslatuvchi do'ng turtib chiqqan bo'ladi; g) pastki shox chakka pallagacha davom etadi. Ichki tomonda dumli yadroni dumi turadi. Medial yuzasida joylashgan katta bo'rtmalardan dengiz otini ko'rsatish mumkin.

Yon qorinchaning bo'shlig'i ichida orqa miya suyuqligi bo'lib, uni bo'shliq yuzasini qoplovchi hujayralar bilan tomirli chigal ishlab chiqaradi.

### **Markaziy nerv tizimining o'tkazuvchi yo'llari**

Nerv tizimining turli bo'limlari bir-biri bilan o'tkazuvchi yo'llar vositasida bog'lanadi.

Markaziy nerv tizimining o'tkazuvchi yo'llari sinapslar yordamida bir-biri bilan bog'langan neyronlar zanjiridan iborat.

O'tkazuvchi yo'llarning hammasi bajaradigan funksiyasiga ko'ra assotsiativ, komissural va proyeksion o'tkazuvchi yo'llarga bo'linadi.

1. Assotsiativ o'tkazuvchi yo'llar bitta yarimshar sohasidagi turli qismlarni bir-biri bilan birlashtiradi. Bu yo'llar kalta va uzun bo'lishi mumkin. Kalta yo'llar yonma-yon joylashgan pushtalar neyronlarini birlashtiradi. Uzun yo'llar miya yarimsharining turli pallalarini bir-biri bilan birlashtiradi. Assotsiativ o'tkazuvchi yo'llarga quyidagi nerv tolalarining to'plamlari kiradi:

A) yuqori bo'ylama to'plam – bu o'tkazuvchi yo'llar peshona, ensa va chakka pallalarini bog'laydi;

B) pastki bo'ylama to'plam – ensa va chakka pallalarini bog'laydi;

V) ilmoqsimon to'plam – peshona va chakka pallalarini bog'laydi.

II. Komissural o'tkazuvchi yo'llar bosh miyaning chap va o'ng miya yarimsharlarini bir-biri bilan simmetrik ravishda birlashtiradi. Komissural o'tkazuvchi yo'llarning asosiy qismi qadoqsimon tananing hosil bo'lishida ishtirok etadi. Qadoqsimon tananing oldingi tolalari miya yarimsharlarining peshona

pallalarini, o'rta tolalari tepa va chakka pallalarni, orqa tolalari esa ensa pallalarini bir-biri bilan bog'laydi.

III. Proyeksion o'tkazuvchi yo'llar miya yarimsharlar po'stlog'ini bosh miya sopini tashkil etuvchi bo'limlari bilan, hattoki orqa miya markazlari bilan ham bog'laydi. Bu bog'lanish ikki tomonlama bo'lib, kelayotgan impulslarni yo'nalishiga ko'ra proyeksion o'tkazuvchi yo'llar – sezuvchi yoki yuqoriga ko'tariluvchi yo'llarga va harakatlantiruvchi yoki pastga tushuvchi yo'llarga bo'linadi.

1. Sezuvchi yoki yuqoriga ko'tariluvchi yo'llar impulslarni periferiyadan bosh miya bo'limlariga, po'stlog'igacha yetkazib beradi. Bosh miyagacha yetib boruvchi sezuvchi nerv yo'llarining hammasi 3 ta neyronlar zanjiridan iborat. Birinchi neyron orqa miya tugunlarida yoki bosh miya nervlarining sezuvchi yo'llarida joylashgan. Ikkinchi neyron – orqa miyaning sezuvchi yo'llarida joylashgan. Uchinchi neyron ko'ruv do'ngligining tarkibida bo'ladi.

Sezuvchi yo'llar ta'sirotni retseptorlardan qabul qiladi. Har bir retseptor faqat ma'lum turdagi ta'sirotni qabul qiladi. Ichki a'zolar va to'qimalarda joylashgan retseptorlar – interoretseptorlar deyiladi. Terida, suyaklarda, muskullarda, paylarda uchraydigan retseptorlar proprioretseptorlar deyiladi. Og'riq, temperatura va taktil sezgirlarni maxsus retseptorlar qabul qiladi.

Sezuvchi yoki yuqoriga ko'tariluvchi yo'llar kalta va uzun bo'lishi mumkin.

a) sezuvchi kalta proyeksion yo'llarga ko'ruv, eshituv, vestibulyar, hid bilish va ta'm sezuvchi o'tkazuvchi yo'llar kiradi;

b) sezuvchi proyeksion uzun yo'llarga orqa miya bilan ko'rish bo'rtig'i o'rtasidagi yo'l – bo'yin, ko'krak, qorin va oyoqlar terisi sezgisini o'tkazuvchi yo'llardir. Bundan tashqari ko'rish bo'rtig'i bilan po'stloq o'rtasidagi yo'lni nozik va ponasimon tutamlar tashkil etadi.

Orqa miyani miyacha bilan bog'laydigan yo'llarga oldingi tomondan va orqa tomondan o'tgan yo'llar kiradi.

Nozik tutam bu muskul – bo'g'im sezgi ixtiyoriy yo'l bo'lib, propriotseptiv sezgini oyoq-qo'llardan, gavdadan bosh miya po'stlog'iga yetkazadi. Bu yo'l 3 neyronli hisoblanadi: birinchi neyron orqa miya tugunlarida joylashgan, neyron aksonlari kulrang moddaga o'tmasdan, orqa tizimchalarga kiradi va u yerdan uzunchoq miyada joylashgan ikkinchi neyronlar bilan birikadi. Ikkinchi neyron o'simtalari qarama-qarshi tomonga o'tib, ko'ruv do'ngligiga joylashgan uchinchi neyron tomon yo'naladi. Uchinchi neyrondan impulslar bosh miya po'stlog'ining markaz orqasidagi pushtaga yetkazib beriladi.

Turli sport harakatlarini aniq va tez bajarishda, tanani muvozanatda saqlashda, tayanch-harakat aparati holatini aniq

sezishda nozik va ponasimon tutamlardan tashqari orqa miyani miyacha bilan bog'laydigan oldingi tomondan va orqa tomondan o'tgan yo'llar katta ahamiyatga ega. Bu yo'llar ixtiyorsiz muskul – bo'g'imlardagi hosil bo'lgan impulslarni miyachaga yetkazib beradi. Birinchi neyron tanalari orqa miya tugunlarida joylashadi. Neyron o'simtalari esa orqa miyaning kulrang moddasiga kirib, bu yerda ikkinchi neyron bilan sinapslar yordamida birikadi. Ikkinchi neyronlarning aksonlari orqa miyaning oq moddasidagi yon tizimchalari bo'ylab miyachaga yetib boradi.

2. Pastga tushuvchi yoki harakatlantiruvchi yo'llar ikki neyronli bo'ladi. Piramida yo'li yoki po'stloqdan orqa miyadan boradigan yo'l miya po'stlog'ida markaziy egat oldida joylashgan pushtadan boshlanadi. Harakatlantiruvchi yo'llarni ikkinchi neyroni kulrang moddaning oldingi shoxlarida yoki bosh miya nervlarini harakatlantiruvchi yadrolari tarkibida uchraydi. Harakatlantiruvchi yo'llar ham kalta va uzun bo'ladi.

A) harakatlantiruvchi kalta yo'llariga po'stloq bilan miyacha o'rtasidagi yo'l kiradi.

Po'stloq bilan nerv yadrolari o'rtasidagi yo'l markaziy egat oldidagi pushta bosh miya po'stlog'ining harakatlantirish yadrolari bilan bog'lanadi.

Po'stloq bilan miyacha o'rtasidagi yo'l katta yarim sharlar po'stlog'ini miyacha bilan bog'laydi.

B) harakatlantiruvchi uzun yo'llarga qizil yadro bilan orqa miya o'rtasidagi yo'l, vestibulyar apparat bilan orqa miya o'rtasidagi yo'l va to'rt tepalik bilan orqa miya o'rtasidagi yo'l kiradi.

Qizil yadro bilan orqa miya o'rtasidagi yo'l orqali ta'sirotlar miya po'stlog'idan va targ'il tananing qizil yadro bilan bog'langan yadrolaridan orqa miyaga boradi. Bu yo'l muskul tonusini tartibga soluvchi impulslarini o'tkazadi.

Vestibulyar apparat bilan orqa miya o'rtasidagi yo'l muvozanat a'zoning vestibulyar apparatini orqa miya oldingi shoxlarining hujayralari bilan bog'laydi. Impulslar bu yo'l orqali vestibulyar apparatidan muskullarga boradi va tana muvozanatini saqlaydi.

To'rt tepalik tomi bilan orqa miya o'rtasidagi yo'l – birinchi neyron to'rt tepaligida joylashgan. Ikkinchi neyron – orqa miyaning oldingi shoxlarida joylashgan.

Pastga tushuvchi yoki harakatlantiruvchi yo'llar murakkab reflektor harakatlarni idora etadi va shu bilan birga muskullarni statik ishini ma'lum bir tartibda bajarishini ta'minlaydi.

### **Bosh miyani o'rovchi pardalar**

Bosh miya uch parda bilan o'ralgan: qattiq parda, to'r parda va tomirli parda. To'r va tomirli pardalarni birlashtirib yumshoq parda deyiladi.



*I. Bosh miyaning qattiq pardasi* kalla suyagining sirtqi yuzasi suyak ustki pardasi bo'lib, ayni vaqtda bosh miyaning tashqi pardasi ham bo'ladi. Qattiq parda kalla suyaklarining asos sohasida mahkam yopishib turadi, kallaning gumbazida esa bo'sh va g'ovak holda birikadi. Qattiq miya parda pishiq shakllangan biriktiruvchi to'qimadan tuzilgan bo'lib, ichki tomondan yassi hujayralari bilan qoplangan. Bosh miyaning pardasi bir qator o'simtalar hosil qilib, ular yarimsharlar orasidagi bo'ylama yoriq ichiga, ensa pallalar bilan miyacha o'rtasidagi ko'ndalang yoriqqa kiradi. Bundan tashqari nerv-larning yo'nalishi bo'yicha ham o'simtalar beradi va qattiq pardaning eng muhim o'simtlariga kiradi:

1. Miya o'rog'i chap va o'ng yarimsharlarning sagittal sathida joylashadi, lekin qadoq tanaga yetmaydi. Bu o'simta g'alvirsimon suyakning yuqorigi qirrasiga, yuqorigi sagittal kavakning chetiga birikadi, so'ng tepa suyaklarning birlashgan joyidagi yoysimon egatning ikki chetidan o'tadi va orqadan miyacha chodiriga davom etadi.

2. Miyacha chodiri keng parda, ensa palla bilan miyachani ustki yuzasi orasida joylashgan. Bu o'simta ensa suyagi ko'ndalang sinusining egatiga, old tomondan chakka suyagining toshsimon qismiga birikadi.

3. Egar tuskini qattiq pardaning o'simtasi bo'lib, ponasimon suyak tanasi ustidagi turk egaridan, ponasimon suyakning kichik

qanotlar asosidan boshlanadi. Diafragma markazidan kulrang do'mboqchanning oyog'i o'tadigan teshik joylashgan. Bu oyoqqa gipofiz birikadi. Kalla suyagining ba'zi joylarida qattiq parda ikki varaqqa ajralib, bularning orasida bo'shliqlar hosil bo'ladi. Bu bo'shliqlarga kalla ichidan va miyadan qon yig'iladi va natijada bo'shliqlar venoz kavaklar vazifasini bajaradi. Bosh miya qattiq pardasining eng muhim kavaklariga yuqorigi va pastki sagittal sinuslar yoki kavaklar, ko'ndalang kavak, sigmasimon kavak, halqa kavak kiradi.

II. *To'r parda* juda yupqa, bosh miyani hamma tomondan qoplaydi, lekin egatlar ichiga kirmaydi. To'r pardaning qon tomirlari bo'lmaydi. Qattiq parda bilan to'r parda orasida subdural yoriqsimon bo'shliq hosil bo'ladi. To'r parda ostidagi barcha bo'shliqlar va havzalar faqat bir-biri bilangina emas, balki orqa miyaning to'r pardasi ostidagi bo'shliq va miya tarkibidagi to'rtta qorinchalar bilan tutashgan.

III. *Tomirli parda* butun sathi bilan bosh miya yuzasiga yopishadi va barcha miya sathidagi egatlar va pushtalarga kiradi. Tomirli parda yupqa, yumshoq parda bo'lib, biriktiruvchi to'qimadan tuzilgan. Tomirli pardadan bosh miya to'qimasiga mayda o'simtalar va ular bilan birga qon tomirlari kiradi. Bu qon tomirlari miyaning asos qismida joylashgan katta miyaning oldingi, o'rta va orqa arteriyalarning shoxlaridir. Qon tomirlari ko'p

joylarda, ayniqsa qorinchalar ichida tomir chigallarini hosil qiladi. To'r parda bilan tomirli parda orasida orqa miya suyuqligi bilan to'lgan to'r osti bo'shlig'i joylashadi. Bu suyuqlik qorinchalar bo'shliqlarida ham bor. Orqa miya suyuqligi bosh miya hujayralari uchun juda zarur bo'lgan muhit bo'lib, undan o'ziga oziqa olib, modda almashinish jarayonida hosil bo'lgan keraksiz moddalarni suyuqlikka ajratadi. Bosh miyada limfa tomirlari bo'lmaganligi uchun miya hujayralarini tozalash funk-siyasini o'ziga orqa miya suyuqligi olgan. Orqa miya suyuqligi qorinchalar bo'shlig'ida tomirli chigallar tomonidan hosil bo'ladi. Orqa miya suyuqligi yon qorinchalardan uchinchi qorinchaga, so'ng to'rtinchi qorinchaga, u yerdan to'r osti bo'shliqqa va keyin yana bir qancha yirik bo'shliqlardan harakatlanib o'tadi.

### **PERIFERIK NERV TIZIMI**

Periferik nerv tizimi tarkibiga 31 juft orqa miya nervlari va 12 juft bosh miya nervlari, orqa miya, bosh miya, vegetativ nerv tugunlari va retseptorlar kiradi. Har bitta nerv miyelinli va miyelinsiz nerv tolalaridan iborat. Bir nechta nerv tolasi ustidan alohida endonevriy – biriktiruvchi to'qimali nozik parda bilan o'ralgan bo'ladi. Nerv tutamlari perinevriy bilan qoplangan. Yaxlit nerv – epinevriniy eng qalin pardasi bilan atrofdan o'ralgan. Bajaradigan funksiyasiga qarab, sezuvchi, harakat-lantiruvchi va aralash nervlar farqlanadi. Odamda periferik nerv tizimida

ko'pincha aralash nervlar uchraydi. Sezuvchi nervlar bosh miya nervlarining sezuvchi tugunlaridan yoki orqa miya tugunlaridan hosil bo'ladi. Harakatlantiruvchi nervlar tarkibiga bosh miya nervlarining harakatlantiruvchi yadrolarida yoki orqa miyaning oldingi tizimchalaridagi neyronlar o'simalari kiradi. Vegetativ nervlar hosil bo'lishida bosh miya nervlarining vegetativ tugunlaridagi yoki orqa miyaning yon tizimchalari neyronlarining o'simalari ishtirok etadi.

Periferik nerv tizimi tuzilishida o'ziga xos qonuniyatlar kuzatiladi:

1. Nervlar juft bo'lib, tananing o'rta chizig'idan simmetrik ravishda bosh miya va orqa miyadan ikki tomonlama tarqaladi.

2. Nervlar arteriyalar kabi a'zolarga kalta yo'l orqali yo'naladi. Agar embrional taraqqiyot davrida a'zo o'z joyini o'zgartirsa, nerv ham a'zo tomon yo'nalib, uzunlashadi.

3. Muskullarni innervatsiyasida ishtirok etuvchi nervlar shu muskullarni kelib chiqqan miyotomlaridan rivojlanadi.

4. Arteriyalar, venalar, limfatik tomirlarni kuzatib boruvchi nerv stvollari oyoq-qo'llarning bukuvchi yuzalarida joylashib, fassial qinlar va muskullar bilan yaxshi himoyalangan bo'ladi.

### **Bosh miya nervlari**

Bosh miya sopidan 12 juft bosh miya nervlari chiqadi. Bosh miya nervlarini o'rganishda har bir nerv juftining raqamini,

nervining funksiyasi, joylashuvini va nerv tolalari bilan ta'minlanadigan sohalarini bilish kerak. Sezuvchi nervlarni doim markazga tomon intiluvchi yo'nalishda, harakatlantiruvchi va aralashgan nervlarni esa markazdan qochuvchi yo'nalishda ko'rib o'rganish lozim.

Bosh miyadan 12 juft nerv chiqadi: I – hid bilish nervi, II – ko'ruv nervi, III – ko'z soqqasini harakatlantiruvchi nerv, IV – g'altaksimon nerv, V – uchlamchi nerv, VI – uzoqlashtiruvchi nerv, VII – yuz nervi, VIII – dahliz-chig'anoq nervi, IX – til-yutkin nervi, X – adashgan nerv, XI – qo'shimcha nerv, XII – til osti nervi.

Yuqoridagi nervlar bosh miyaning turli bo'limlari bilan bog'langan bo'ladi: I – hid bilish nervi – katta miya yarim-sharlarining hid bilish markazi bilan bog'liq, II – ko'rish nervi oraliq miyaning ko'rish bo'rtigi bilan bog'langan, III-IV – ko'z soqqasini harakatlantiruvchi nerv va g'altaksimon nervi o'rta miya bilan bog'liq. V, VI, VII, VIII juft nervlari – uchlamchi, uzoqlashtiruvchi, yuz va dahliz-chig'anoq nervlarining chiqish joyi – ortki miyaning Varoliy ko'prigi va rombsimon o'yiqning tubi hisoblanadi, IX, X, XI, XII – til-yutkin, adashgan, qo'shimcha va til osti nervlari uzunchoq miyadan boshlanadi, bo'yinturuq teshigidan chiqib, nerv tolalariga ajralib ketadilar.

Bajaradigan funksiyasi jihatidan I, II, VIII juftlar sezuvchi nervlar, III, IV, VI, XI, XII – faqat harakatlantiruvchi nervlari hisoblanadi, uchinchi xili – V, VII, IX, X juftlari aralash nervlar bo'lib, ularning tarkibida ham sezuvchi, ham harakatlantiruvchi nervlardir.

Kalla suyagi asosida miya nervlarini kirish va chiqish joylarini ko'rsata bilish kerak:

**I juft – hid bilish nervi** burun shilliq pardasining hid bilish sohasida hidlov retseptor hujayralarining o'simtalaridan tashkil topgan. Bu o'simtalar 15-20 ga qadar ipga o'xshash oq tolalar to'plami bo'lib, hid bilish nervi hisoblanadi. Ipchalar holidagi hidlov nervi g'alvirsimon suyakning g'alvir plastinka teshiklari orqali kalla suyagi bo'shlig'iga kirib, oldingi miyaning hid bilish piyozchasida tugallanadi. Hid bilish nervi turli hid ta'sirotlarini burun bo'shlig'idan miyaga yetkazadi.

**II juft – ko'ruv nervi** ko'zning to'r pardasidagi ganglioz hujayralarining o'simtalaridan hosil bo'ladi. Hidlov nervidan farqli nerv ipchalardan tashkil topmay, bitta yaxlit nerv stvolini hosil qiladi. Bu nerv ko'z soqqasining orqa tomonidan ko'ruv teshigidan chiqib, kallani ichiga kiradi hamda chap va o'ng ko'ruv nervlariga ajraladi. Miya tubida chap va o'ng nerv tolalarining bir qismi kesishadi va kesishishdan keyin ko'ruv yo'llariga davom etadi.

**III juft – ko'zni harakatlantiruvchi nerv** – uning yadrolari Silviy kanalining tubida yotadi. Miya oyoqchalaridan chiqib, g'ovakaro kavakning yon devoridan o'tadi. Ko'z soqqasiga kirishdan oldin nerv ustki harakatlantiruvchi shoxga va pastki aralash shoxga bo'linadi. Ustki shox ustki qovoqni ko'taruvchi muskullar va ustki to'g'ri muskullarga boradi. Pastki aralash shoxdan vegetativ parasimpatik tolalar kiprik tanasiga boradi va u yerdan kiprik muskul bilan ko'z qorachig'ini toraytiruvchi muskullarga boradi. Bundan tashqari pastki shox pastki qiyshiq muskul, pastki va ichki to'g'ri muskullarga boradi.

**IV juft – g'altak nerv** harakatlantiruvchi va eng ingichka nerv. Miya chodirining orqa tomonidan chiqib, miya oyoqchasini aylanib o'tadi, so'ng g'ovakaro kavakning yon devoridan o'tib, ko'z kosasining yuqorigi yorig'idan ko'z kosasi ichiga kiradi. G'altak nerv ko'z soqqasining usti qiyshiq muskuliga boradi.

**V juft – uchlamchi nerv** bosh miya nervlari ichida eng yirigi bo'lib, aralashgan nerv hisoblanadi. Ko'prikdan chiqishda ikkita ildizcha hosil qiladi: katta ildizchasi – sezuvchi, kichik shoxchasi harakatlantiruvchi bo'ladi. Sezuvchi ildizcha yirik uchlamchi tugunni hosil qiladi. Uchlamchi tugun sezuvchi neyronlardan tashkil topib, uning tubida harakatlantiruvchi tugun

yotadi. Uchlamchi tugundan uchta nerv chiqadi: ko'z nervi, ustki jag' nervi, ostki jag' nervi.

**1. Ko'z nervi** sezuvchi nerv bo'lib, ko'z kosasining ustki yorig'idan ko'z kosasiga o'tadi va uchta tarmoqqa bo'linadi: peshona nervi, ko'z yoshi nervi, burun-kiprik nervi.

A) *Peshana nervining* tarmoqlari ko'z kosasining ustki qirg'og'idagi teshigi orqali peshanaga chiqadi va peshana terisida tarqaladi. Yana bir tarmog'i ko'z soqqasining ustki qiyshiq muskuliga va yuqorigi qovoqqa boradi.

B) *Ko'z yoshi nervi* ko'z soqqasining tashqi yonidan chiqib, ko'z yosh beziga borib, sezuvchi nerv tolalari bilan uni ta'minlaydi.

V) Burun-kiprik nervining shoxlari kiprik tuguniga va burun bo'shlig'ining shilliq pardasiga, qovoqlarga, ko'z yoshi xaltasiga kiradi.

**2. Ustki jag' nervi** uchlamchi nerv tugunidan chiqib, ponasimon suyakning katta qanotdagi yumaloq teshik orqali qanot-tanglay chuquriga chiqadi va o'zidan quyidagi shoxlarni beradi:

A) *ko'z kosasi pastidagi nerv* ustki jag' nervining to'g'ridan-to'g'ri davomi bo'lib, pastki ko'z kosa yorig'i orqali ko'z kosasi ichiga kiradi. U yerdan ko'z ostki kanali orqali tashqari yuzaga chiqadi va mayda tarmoqchalarga bo'linib ketadi. Bu nerv pastki



qovoqni, burunning yon devorlarini, yuqorigi labni va ustki jag'ning tishlari va milklari uchun nerv shoxchalarini beradi.

B) *qanot-tanglay nervlari* kalta nerv tolalaridan iborat bo'lib, qanot-tanglay tugunining tarkibiga kiradi.

V) *yonoq nervi* ko'z kosasining yuqorigi yorig'i orqali ko'z kosasiga kiradi va bu yerdan o'z shoxlari bilan parasimpatik tolalarni ko'z yoshi beziga yuboradi. So'ng yonoq nervi yonoq suyagi yuzasiga chiqib, ikkita shoxga ajralib ketadi. Birinchi shoxi chakka chuqurchasi bilan ko'zning tashqi burchagini, ikkinchi shoxi yonoq va lunj sohasidagi terini nerv tolalari bilan ta'minlaydi. Ustki jag' nervining tugunli shoxlari qanotsimon-tanglay tuguniga yo'nalib, tarkibini sezuvchi va vegetativ tolalari tashkil etadi. Qanotsimon-tanglay tuguni vegetativ nerv tizimining parasimpatik qismini tashkil etib, tugundan chiqqan shoxlar burun bo'shlig'ining shilliq pardasini, qattiq va yumshoq tanglayni nerv tolalari bilan ta'minlaydi.

**3. *Pastki jag' nervi*** uchlamchi tugunning sezuvchi va harakatlantiruvchi nerv tolalaridan tashkil topgan. Kalla bo'shlig'idan uzunchoq teshik orqali chiqadi va bir nechta shoxlarga ajralib ketadi. Harakatlantiruvchi mayda shoxlari chaynov muskullariga, chakka muskuliga, ichki va tashqi qanotsimon muskullarga, eshituv pardani taranglovchi muskuliga va tanglay chodirini taranglovchi muskuliga boradi. Sezuvchi tolalardan

quyidagi to'rtta nerv: lunj nervi, til nervi, quloq-chakka nervi, pastki katakchalar nerviga ajraladi.

A) *Lunj nervining* tolalari lunj muskulida va shilliq pardasida tarqaladi.

B) Til nervi sezuvchi tolalardan tashkil topib, tilning shilliq pardasining yarimidan ko'p qismini, og'iz bo'shlig'ining shilliq pardasini innervatsiyasida ishtirok etadi. Til nerviga yuz nervidan parasimpatik tolalari qo'shilib, til osti va jag' osti so'lak bezlariga boradi.

G) *Quloq-chakka nervi* pastki jag' nervidan ajralib, avval ikkiga ajraladi, so'ng qaytadan birlashib, quloq osti bezidan o'tadi, tashqi eshituv yo'lidan yuqoriga ko'tarilib, chakka sohasidagi terini innervatsiyasida ishtirok etadi.

D) *Pastki katakchalar nervi* aralashgan nerv bo'lib, pastki jag' nervining eng yirik tarmog'i hisoblanadi. Bu nerv ikki qanotsimon muskullar o'rtasida, til nervining orqasida keladi, tashqi qanotsimon muskulning oldingi yuzasida pastki jag'-til osti nerviga tarmoqlanadi.

Pastki jag'-til osti nerv o'zini nomidagi muskulni va ikki qorinchali muskulni nerv tolalari bilan ta'minlaydi va pastki jag' kanaliga kiradi. Kanal ichida bu nerv pastki jag' tishlariga, ularning ildizlari orqali shoxchalarini bittadan beradi.

**VI juft – uzoqlashtiruvchi nerv** harakatlantiruvchi nerv bo'lib, bu nervning yadrolari IV qorincha tubida joylashgan. Harakatlantiruvchi neyronlarning aksonlaridan tashkil topib, uzoqlashtiruvchi nerv ko'prik bilan uzunchoq miyaning orasidagi egatdan chiqadi, ko'z kosasining ustki yorig'i orqali ko'z kosasining tashqi tomoniga o'tadi va u yerda ko'z olmasining tashqi to'g'ri muskulini innervatsiya qiladi.

**VII juft – yuz nervi** aralash bo'lib, ikki nervning qo'shilishidan – xususiy yuz nervi va oraliq nervidan hosil bo'ladi. *Oraliq nervi* sezuvchi (ta'm biluvchi) va parasimpatik nerv tolalaridan iborat. Oraliq nervining sezuvchi tolalari chakka suyagining piramida qismidagi, yuz kanalida joylashgan, tizza tugunidagi hujayralarning periferik o'simtalaridan hosil bo'ladi. Oraliq nervning tolalari ko'z yosh bezini katta toshsimon nerv va qanotsimon tugun orqali, jag' osti va til osti bezlarni eshituv to'ri orqali innervatsiyasida ishtirok etadi.

*Yuz nervi* miya sopidan, ko'prik va uzunchoq miya orasi-dagi egatdan chiqib, chakka suyagining piramida qismida joylashgan ichki eshituv teshigi orqali ichki eshituv yo'liga kiradi. Chakka suyagining yuz kanalidan o'tib bigiz-so'rg'ichsimon teshikdan chiqadi. Yuz kanalida yuz nervi tizza tugunini hosil bo'lishida ishtirok etadi va quyidagi shoxlarga ajraladi:

A) *Katta toshsimon nervining* tolalari tizzasimon tanadan chiqadi. Uning tarkibiga yuqorigi soʻlak ajratuvchi yadrodan chiqqan parasimpatik tolalar ham kiradi. Katta toshsimon nervining tolalari qanot-tanglay tuguniga, undan koʻz yoshi beziga, qolgan nerv tolalari eshituv toriga davom etadi.

B) *Eshituv tori* aralash nerv boʻlib, yuqorigi soʻlak ajratuvchi yadrodan chiqqan parasimpatik tolalardan va tizza tugunidan chiqqan sezuvchi tolalardan tashkil topgan. Eshituv tori yuz nervining kanalidan chiqib, oʻrta quloq boʻshligʻiga chiqadi, nogʻora pardani ichki yuzasi orqali tashqariga chiqadi. Soʻng oldga va pastga yoʻnalib, til nervi bilan qoʻshiladi. Nerv tarkibidagi tolalari tilning oldingi qismini va parasimpatik tolalari esa til osti va jagʻ osti bezini innervatsiya qiladi.

V) *Uzangi nervi* harakatlantiruvchi tolalardan tashkil topib, nogʻora boʻshligʻida uzangisimon muskuliga boradi. Yuz muskuli bigiz-soʻrgʻichsimon teshikdan chiqib, quloq oldi beziga kiradi va bir nechta muskullarga kiradigan shoxchalarga ajraladi: ensapshana muskulining orqa qorinchasiga, ikki qorinchali muskulning orqa qorinchasiga, quloq suprasini orqasida joylashgan muskullarga. Quloq oldi bezining ichida yuz nervi yelpigʻichsimon tarqalib, katta *gʻoz panjasini yoki quloq oldi bezi chigalini* hosil qiladi. Bu chigal faqat harakatlantiruvchi nerv tolalaridan iborat boʻlib, undan chiqqan tarmoqlari quyidagi muskullarga

boradi: a) *chakka tarmoqlari* yuqoriga ko'tarilib, quloq orqasida joylashgan muskullarni, ensa-peshana muskulining oldingi qorinchasiga boradi; b) *lunj tarmoqlari* yonoqning katta va kichik muskuliga, og'iz burchagini ko'taruvchi muskuliga, yuqori labni ko'taruvchi muskuliga, kulgi muskuliga, *lunj muskuliga*, og'izning doiraviy muskuliga boradi; v) *yonoq tarmoqlari* yuqoriga ko'tarilib, ko'zning doiraviy muskuli va yonoqning katta muskuliga o'tadi.

**VIII juft – dahliz-chig'anoq** nervi sezuvchi nerv bo'lib, eshituv a'zosidan va muvozanat saqlash a'zosidan chiqqan nerv tolalaridan hosil bo'lgan. Dahliz-chig'anoq nervi miya sopidan chiqib, ko'prikdan orqaroqdan, yuz nervidan chetroq o'tadi va ichki eshituv yo'lida ikki qismga bo'linadi: dahliz va chig'anoqli qismga.

1. *Dahliz qismini* hosil qiluvchi neyronlar tanalari eshituv yo'lining tubida, dahliz tugunida joylashgan. Har bitta neyron tanadan, markaziy va periferik o'simtalaridan tashkil topgan. Neyronlarning periferik o'simtalarini pardali labirintdagi yarim to'garak kanallarida retseptorlar hosil qilib tugallanadi. Markaziy o'simtalarini nervning dahliz qismi bo'lib, kalla bo'shlig'iga ichki quloq teshigi orqali kirib, rombsimon chuqurchaning dahliz yadrolarida tugallanadi. Bu nervning dahliz qismi bosh, gavda va

qo'l-oyoqlar holatlarini fazoda saqlashni idora etadi, turli harakatlarni koordinatsiyasini boshqaradi.

2. Chig'anoqli qismi – labirintning chig'anoqli qismida joylashgan chig'anoq tuguni tarkibidagi neyronlardan tashkil topgan. Bu neyronlarning periferik o'simtalari chig'anoq ichidagi eshituv a'zosi – Korti a'zosiga boradi. Markaziy o'simtalari miyaga borib, rombsimon chuqurchaning chig'anoq yadrolarida tugallanadi.

**IX juft – til-yutkin nervi** aralash nerv bo'lib, tarkibiga sezuvchi, harakatlantiruvchi va parasimpatik tolalar kiradi. Til-yutkin nervi uzunchoq miyadan chiqib, bo'yinturuq teshigi orqali kalla bo'shlig'idan chiqib ketadi. Chakka suyagining bigizsimon o'simtasiga birikkan muskullarning yo'nalishi bo'yicha pastga va oldinga qarab tushadi, halqumda, tilning ildiz qismining shilliq pardasida, tanglay murtaklarida tarmoqlanib ketadi. Bu nervning sinusli tarmog'i orqali uyqu koptokchasidan sezuvchi impulslar yetkazadi. Til-yutkin nerv bo'yinturuq teshikka kirmasdan oldin *ustki tugunni* hosil qiladi, ikkinchi *ostki tugun* kattaroq bo'lib, teshikdan pastroqda joylashgan. Ikki tugun sezuvchi nervlardan tashkil topgan. Harakatlantiruvchi tolalar bu tugunlarga kirmasdan, yonidan o'tib ketadi. Til-yutkin nervi adashgan nervning tarmoqlari va simpatik stvolining tarmoqlari bilan qo'shilib, halqum chigalini hosil bo'lishida ishtirok etadi. Bu chigaldan

chiqadigan nervlar nafaqat halqum muskullarini, uning shilliq pardasini ham innervatsiya qiladi. Til-yutkin nervining tilga boruvchi asosiy tarmoqlardan tashqari yon tarmoqlarni ham beradi. Nog'ora bo'shlig'idan o'tib, nog'ora nervi va quloq chigalini hosil qiladi. O'rta quloq bo'shlig'idan nog'ora nerv kalla ichiga kiradi va uning davomi kichik toshsimon nerv deb ataladi. Toshsimon nervdan sekretor tolalar o'tadi, keyinchalik tarqalib, quloq oldi bezi ichida ham kiradi.

**X juft – adashgan (sayyor) nerv** aralash nerv bo'lib, tarkibiga sezuvchi, harakatlantiruvchi va vegetativ nerv tolalari kiradi. Bosh miya nervlari ichida adashgan nerv eng uzun nerv bo'lib, uning tarmoqlari turli sohalarga – bo'yin, ko'krak va qorin bo'shliqlarida tarqalib ketgan. Adashgan nerv 10-15 ildizchalar bilan boshlanib, nerv tolalari bir-biri bilan tutashib, bo'yinturuq teshigiga va uning sohasida joylashgan, sezuvchi tolalardan tarkib topgan ustki va ostki tugunlar tomon yo'naladi. Nervning boshlanish qismidan yuqori tugungacha bo'lgan qismi bosh qismi deyilib, undan chiqadigan shoxchalar orqa miya chuqurchasi sohasidagi bosh miyaning qattiq pardasini, tashqi eshituv yo'lining teri qismini va quloq suprasini innervatsiya qiladilar. Tananing bo'yin qismida esa adashgan nerv tomirli-nerv tutami tarkibida yo'nalib, umumiy uyqu arteriyasi va ichki bo'yinturuq venalari orasida joylashadi. Adashgan nervning bo'yin qismidan

halqumning shilliq qavatini va qisuvchi muskullarini, yumshoq tanglay muskullarini (tanglay chodirini taranglashtiruvchi muskuldan tashqari), hiqildoqning shilliq qavati va muskullarini, kekirdakni, qizilo'ngachni innervatsiya qiladigan shoxchalari hamda yurak chigaliga boruvchi yuqorigi va pastki bo'yin yurak shoxchalari tarqaladi. Ko'krak qafasiga kirish yo'li orqali adashgan nerv ko'krak qafasi ichira kirib boradi, o'pka ildizlari orqasi bo'ylab pastga yo'naladi. Nervning chap qismi qizil-o'ngachning old yuzasi, o'ng qismi esa orqa yuzasi bo'ylab o'tayotganda, ulardan chiqqan shoxchalar o'zaro birlashib, qizilo'ngach chigalini hosil qiladi. Qizilo'ngach chigalidan esa ikkita, ya'ni oldingi va orqa adashgan nerv ustunlari chiqib, diafragmaning qizilo'ngach teshigi orqali qorin bo'shlig'iga kirib boradi. Adashgan nervning ko'krak bo'limidan yurak chigaliga boruvchi ko'krak yurak shoxlari; simpatik stvoli bilan birlashib o'pka chigalini hosil qiluvchi bronxial shoxlar; qizilo'ngach chigalini hosil qiluvchi shu nomli shoxchalar chiqadi. Qorin bo'shlig'ida esa adashgan nerv stvollari oxirgi shoxchalarga bo'linadi. Oldingi stvol shoxlanishi natijasida oldingi oshqozon va jigar shoxchalari, orqa stvol shoxlanishidan esa – oshqozon va qorin nervlari hosil bo'ladi. Bu shoxlar qorin chigali tomon yo'llanib, undan o'tadi va simpatik tolalari bilan birgalikda qorin bo'shlig'idagi a'zolar ichida sigmasimon chambar ichakka qadar tarqaladi.



**XI juft – qo'shimcha nerv** harakatlantiruvchi nervga kiradi, bosh miya nervi bilan bir vaqtda orqa miya nervi ham hisoblanadi. Qo'shimcha nervning ustki ildizchalari uzunchoq miyadan, pastki ildizchalari orqa miyaning V-VI bo'yin segmentlari sohasidan chiqadi. Orqa miya shoxlari yuqoriga ko'ta-rilib, katta ensa teshigi orqali kalla bo'shlig'iga kiradi. U yerda bosh miya ildizchalari bilan qo'shilib, yaxlit qo'shimcha nerv tarkibida kalladan tashqariga bo'yinturuq teshigi orqali qayta chiqadi va shu ondayoq ichki va tashqi tarmoqqa bo'linadi. Ichki tarmog'i adashgan nervga qo'shilib ketadi, bo'yindan pastga o'tib, to'sh-o'mrov-so'rg'ichsimon muskulga va orqadagi trapetsiyasimon muskulga tarmoqlarini hosil qiladi.

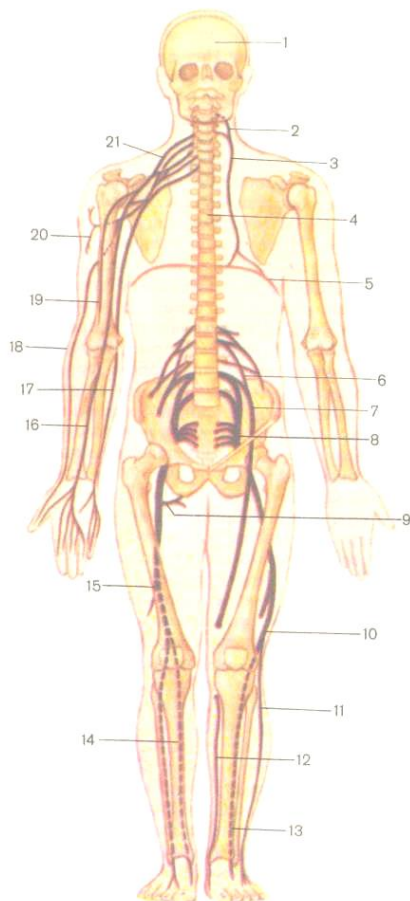
**XII juft – til osti nervi** harakatlantiruvchi nerv tolalaridan iborat. Nervning ildizchalari uzunchoq miyaning oliva va piramida orasidan chiqadi. Til osti nervi ensa suyagining til osti kanali orqali bo'yinga chiqadi. Bo'yindan pastga va old tomonga tushib, bo'yinning oldingi muskullarini va tilning hamma muskullarini nerv tolalari bilan ta'minlaydi. Til osti nervi ichki bo'yinturuq venani oldingi devorida bo'yin chigalining oldingi shoxlari bilan anastomoz hosil qiladi. Bu anastomoz bo'yin qovuzlog'i deyiladi. Til osti nervi asosan tilni innervatsiyasida ishtirok etishi bilan yana bir xususiyatga ega. Uning tarmoq-laridan – pastga tushuvchi shoxining tolalari til osti nervining tolalaridan emas, aksincha

birinchi va ikkinchi orqa miya nervlarining tolalaridan hosil bo'lgan.

### **ORQA MIYA NERVLARI**

31 ta juft orqa miya nervlari orqa miyadan chiqadigan nerv ildizchalaridan hosil bo'ladi va quyidagicha taqsimlanadi: 8 jufti bo'yin, 12 jufti ko'krak, 5 jufti bel, 5 jufti dumg'aza va dumda – 1 juft. Har bir juft orqa miya nervi orqa miyaning segmentlariga mos keladi (52-rasm).

Har bir nerv segmentining tana segmentlariga mosligi embrional rivojlanish davrida shakllanadi va bu moslik butun hayot davomida saqlanadi. Orqa miyadan chiquvchi har bir orqa ildizcha va orqa miya nerv tuguni teri segmenti bilan bog'liq hamda o'ziga xos dermatomlardan shakllanadi. Oldingi ildizchalar esa o'ziga xos miotomlardan shakllangan muskullar bilan bog'liq. Ammo, terining har bir segmenti nafaqat o'z seg-



52-rasm. Orqa miya nerv chigallarining ko'rinishi (chizma).

- 1 – kalla suyagi ichidagi bosh miya, 2 – bo'yin chigali, 3 – diafragmal nerv,  
 4 – umurtqa pog'onasi ichidagi orqa miya, 5 – diafragma, 6 – bel chigali, 7 – son nervi, 8 – dumg'aza chigali, 9 – quymich nervining muskulli shoxlari,

10 – kichik boldirning umumiy nervi, 11 – kichik boldirning yuza nervi,  
12 – boldirning teri osti nervi, 13 – kichik boldirning chuqur nervi, 14 – katta boldir nervi, 15 – quymich nervi, 16 – oraliq nerv, 17 – tirsak nervi, 18 – bilak nervi, 19 – muskul-teri nervi, 20 – qo'ltiq nervi, 21 – yelka chigali.

mentiga xos nerv bilangina emas, balki o'zidan yuqori va pastki segmentlar nervlari bilan ham ta'minlanadi.

Har bir orqa miya nervi aralash bo'lib, oldingi harakatlantiruvchi (efferent) va orqa sezuvchi (afferent) nerv ildizchalaridan iborat. Umurtqalararo teshiklarda harakatlantiruvchi va sezuvchi ildizchalar qo'shilib, orqa miya tugunlarini hosil qiladi. Orqa ildizchaga sezuvchi orqa miya tuguni yondoshadi. Bu tugunda diametri 100-120 *mkm* ga teng yirik neyronlar joylashadi. Neyronlar tuzilishi jihatidan yolg'on unipolyar bo'lib, kalta dendritlari chetga chiqib, retseptorlar bilan tugallanadi, uzun aksoni esa orqa ildizcha tarkibida orqa miyaning orqa shoxlariga kiradi. Orqa miya tugunidan orqa miya nervining ustuni chiqadi. Ikki xil ildizchalar (oldingi va orqa) aralash orqa miya nervlarini hosil qiladi. Aralash orqa miya nerv tarkibida sezuvchi (afferent), harakatlantiruvchi (efferent) va vegetativ (simpatik) nerv tolalari bo'ladi. Simpatik tolalar faqat VII bo'yin, barcha ko'krak va I-II bel orqa miya nervlarida uchraydi. Umurtqalararo teshiklardan

chiqqandan so'ng orqa miya nervi oldingi, orqa, biriktiruvchi va meningeal shoxchalarga tarmoqlanib ketadi. Meningial shoxcha shu ondayoq umurtqa pog'onasining kanaliga qaytib, orqa miyaning qattiq pardasini nerv bilan ta'minlaydi. Biriktiruvchi shoxcha simpatik tolalari bilan qo'shiladi va shuning uchun faqat VII bo'yin, barcha ko'krak va I-II bel segmentlari uchun xos bo'lib, ichki a'zolarga boruvchi shox ham deyiladi. Eng yirik orqa miya nervining shoxlaridan oldingi va orqa shoxlari hisoblanadi. Orqa shoxlar oldingi shoxlarga nisbatan kaltaroq bo'lib, chigallarni hosil qilmaydi. Orqa shoxlar segmentar yoki metamer tuzilishini saqlab, ensa sohasidagi terini, bo'yin, orqa, bel va dumba sohasidagi teri va muskullarni innervatsiyasida ishtirok etadi. Oldingi shoxlar bo'yin, ko'krak, qorin va qo'l-oyoqlarning teri va muskullarini nerv tarmoqlari bilan ta'minlaydi. Oldingi shoxlari metamerligini (segmentarligini) faqat ko'krak qismida saqlab, bu sohada qovurg'alararo nervlarni hosil qiladi, qolgan sohalarda bir-biri bilan qovuzlog'lar orqali tutashib, chigallar hosil qiladi. Bo'yin, yelka, bel, dumg'aza nerv chigallaridan periferik nervlar chiqib ketadi.

### **Orqa miya nervlarining orqa shoxlari**

Orqa miya nervlarining orqa shoxlari bo'yindan ensaga qadar sohani innervatsiya qiladi.

#### **1. Bo'yin qismidan chiquvchi nervlarning orqa shoxlari:**

A) Birinchi bo'yin orqa miya nervining orqa shoxi *ensa osti nervi* deyilib, uning proyeksiyasini ensa osti chuqurchasidan, yuqorigi ensa sohasidagi muskullargacha o'tkazish mumkin. Nervning tarmoqlari boshning orqa katta to'g'ri muskuli, boshning orqa kichik to'g'ri muskuli va boshning pastki qiyshiq muskulini innervatsiyasida ishtirok etadi.

B) Ikkinchi bo'yin orqa miya nervining orqa shoxi *katta ensa nervi* deyiladi. Bu nerv atlantning orqa ravog'i bilan ikkinchi bo'yin umurtqasi orasidan chiqib, boshning pastki qiyshiq muskulini aylanib o'tadi va teri ostida joylashib, ikkinchi bo'yin umurtqasidan yuqorida joylashgan ensa sohalarini o'z tarmoqlari bilan ta'minlaydi.

**2. Ko'krak qismidan chiquvchi nervlarning orqa shoxlari** ustki va ostki umurtqalarning ko'ndalang o'simtalari orasidan o'tib, tashqi va ichki tarmoqlarga bo'linadi. Bu tarmoqlar teriga va trapetsiyasimon muskul bilan orqaning serbar muskuli tolalari ichidan o'tadi.

**3. Bel qismidan chiquvchi nervlarning orqa shoxlari** teri va muskullar orasida tarmoqlanadi. Belning yuqori qismidan chiquvchi I, II, III juft nervlarning orqa shoxlarining tarmoqlari dumba sohasining ustki yuzasida tarqaladi.

**4. Dumg'aza qismidan chiquvchi nervlarning orqa shoxlari** dumg'aza suyagining to'rt juft teshiklaridan chiqib, tashqi

va ichki tarmoqlarga ajraladi. Tashqi tarmoqlar dumg'aza terisi ustida tarqaladi va o'zidan *o'rtta quymich nervlarini* beradi. Ichki tarmoqlari esa dumg'aza-yonbosh bo'g'imini innervatsiya qiladi.

**5. Dum qismidan chiquvchi nervlarning orqa shoxlari**  
dum suyagi kanalining pastki teshigi orqali chiqib, dum va orqa teshik nervlariga qo'shilib ketadi.

### **Orqa miya nervlarining oldingi shoxlari**

Orqa miya nervlarining oldingi shoxlari chigallar hosil qiladi va u yerdan tananing ma'lum bir sohalariga ayrim nervlar chiqadi. Orqa miya nervlarining oldingi shoxlari bo'yin chigali, yelka chigali, bel chigali va dumg'aza chigali hosil qiladi. Ko'krak nervlarining oldingi tarmoqlari chigallar hosil qilmaydi, chunki ular qovurg'alararo oraliqdan segmentar holida o'tadi.

### **BO'YIN CHIGALI**

Bo'yin chigali yuqorigi 4 ta bo'yin nervlarining oldingi shoxlaridan hosil bo'ladi va bo'yinning ichki muskullarida joylashadi. Bo'yin chigalidan sezuvchi va harakatlantiruvchi nerv tolalari chiqadi. *Sezuvchi nervlarga* quloqning katta nervi, ensaning kichik nervi, bo'yinning ko'ndalang nervi, o'mrov ustki nervlari kiradi.

*1. Katta quloq nervi* to'sh-o'mrov so'rg'ichsimon muskulning tagidan chiqadi va quloq suprasi va tashqi eshituv yo'li tomon ko'tariladi va shu sohani nerv bilan ta'minlaydi.

2. *Kichik ensa nervi* quloq suprasining lateral tomonidan o'tib, ensa sohasining terisini va so'rg'ichisimon o'simta sohasini o'z tarmoqlari bilan ta'minlaydi.

3. *Bo'yinning ko'ndalang nervi* to'sh-o'mrov-so'rg'ichsimon muskulining oldingi yuzasidan o'tib, bo'yinning oldingi va tashqi yuzalaridagi terini nerv tarmoqlari bilan ta'minlaydi.

4. *O'mrov ustki nervlari* ko'krakning katta muskuli bilan deltasimon muskul orasidagi terisida tarqaladi.

Bo'yin chigalidan uchta *harakatlantiruvchi* nerv chiqadi. Ulardan muhim ahamiyatga ega bo'lgani va tarkibi jihatidan aralash bo'lgani diafragma nervidir.

1. *Diafragma nervining* proyeksiyasi oldingi narvonsimon muskulning oldingi yuzasiga to'g'ri keladi. So'ng bu nerv ko'krak qafasining yuqori teshigi orqali ko'krak bo'shlig'iga kiradi, plevra bilan perikard o'rtasidan o'tib, diafragma yetib boradi va u yerda tarmoqlanadi.

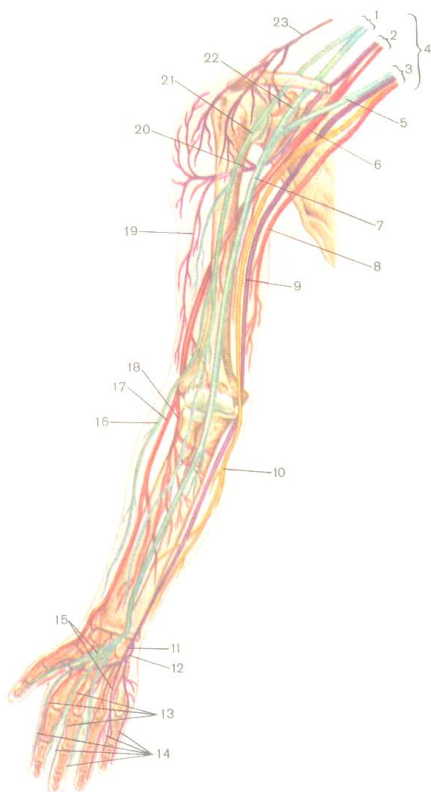
2. *Bo'yinning pastga tushuvchi nervi* ichki bo'yinturuq venasi bilan to'sh-o'mrov so'rg'ichsimon muskuli orasidan pastga tushadi, til osti nervining pastki tarmog'i bilan qo'shiladi va til osti nervi qovuzlog'ini hosil qiladi. Bu nervning tarmoqlari asosan bo'yinning o'rta guruh muskullari, til osti suyagi tagida joylashgan muskullari orasida tarqaladi.



3. *Muskullarga boruvchi tarmoqlar* bo'yin chigalining harakatlantiruvchi nervlari bo'lib, bo'yinning umurtqa oldi muskul-larini va chuqur muskullarini o'z tolalari bilan ta'minlaydi. Bu muskullarga oldingi, o'rtadagi va orqadagi narvon muskullari, bo'yinning uzun muskuli, boshning uzun muskuli, boshning oldingi tomondagi to'g'ri muskuli, boshning yon tomondagi to'g'ri muskullari kiradi.

### **Yelka chigali**

Yelka chigalini hosil bo'lishida bo'yinning pastki to'rtta orqa miya nervlarining oldingi shoxlari va ko'krak birinchi orqa miya nervining oldingi shoxi ishtirok etadi. Yelka chigali o'mrov ustidagi chuqurlikda, oldingi va o'rta narvonsimon muskullar oraligidan chiqadi (53-rasm).



53-rasm. Yelka chigali va qo'lning nervlari.

1 – tashqi poya, 2 – orqa poya, 3 – ichki poya, 4 – yelka chigali, 5 – oraliq nervning ichki ildizchasi, 6 – bilak nervi, 7 – oraliq nerv, 8 – yelkaning ichki tomondagi terisiga boruvchi sezuvchi nerv, 9 – tirsak nervi, 10 – bilakning ichki tomondagi terisiga boruvchi sezuvchi nerv, 11 – tirsak nervining yuza shoxlari, 12 – tirsak nervining chuqur shoxlari, 13 – yuza tomondagi barmoq nervlari, 14 – maxsus barmoq nervlari, 15 – umumiy barmoq nervlari, 16 – bilakning tashqi tomondagi terisiga boruvchi nerv, 17 – bilak nervining yuza shoxi,

*18 – bilak nervining chuqur shoxi, 19 – yelkaning tashqi tomondagi terisiga boruvchi nerv, 20 – qo’ltiq nervi, 21 – muskul-teri nervi,*  
*22 – oraliq nervning tashqi ildizchasi, 23 – o’rov osti nervlari.*

Yelka chigali 3 ta yo’g’on boylam holida qo’ltiq osti arteriyasi atrofida joylashgan. Yelka chigalini joylashuvini oson ajratish uchun o’rov suyagini olish mumkin. O’rov suyagi yelka chigalini o’rov usti va o’rov osti qismlarga ajratadi. Yelka chigalining *o’rov usti qismidan* kalta shoxlar yelka kamarining teri va muskullariga, bo’yinning bir qism muskullariga va yelka bo’g’imiga boradi. *O’rov osti qismi* qo’ltiq osti arteriyasi atrofida joylashgan uchta tutamlarga bo’linadi: medial tutamdan yelka va bilakning teri nervlari chiqadi. Lateral tutamdan oraliq nerv bilan muskul-teri nervi, orqa tutamdan esa bilak va qo’ltiq osti nervlari chiqadi.

*Yelka chigalidan 7 ta qisqa tarmoq chiqadi:*

1. *kurak orqasi nervi* – rombsimon muskul bilan kurakni ko’taruvchi muskulni innervatsiya qiladi;

2. *uzun kurak nervi* – ko’krakning oldingi tishli muskulida tarqaladi;

3. *o’rov osti nervi* – o’z nomidagi muskulga boradi;

4. *kurak ustidagi nerv* – kurakning o’siq usti va o’siq osti muskullarida tarqaladi;

5. *oldingi ko'krak nervlari* – o'mrov ostidan o'tib, katta va kichik ko'krak muskullariga boradi;

6. *kurak tagi nervlari* – kurak tagi muskuli bilan katta yumaloq muskullari ichida tarqaladi;

7. *ko'krak orqa devorining nervi* – orqadagi serbar muskul tolalari ichida tarqalib ketadi.

*Yelka chigalining uzun tarmoqlari ham 7 ta:*

1. *Qo'ltiq nervi* – sezuvchi va harakatlantiruvchi tolalardan tuzilgan. Yelka chigalining orqa poyasidan chiqadi, yelka suyagining xirurgik bo'yinchasidan o'tib, deltasimon muskulni, kichik dumaloq muskulni va yelka bo'g'imi kapsulasini innervatsiya qiladi.

2. *Bilak nervi* – yelka chigalining orqa tutamidan chiqadi, yelka suyagini aylanib, orqasiga o'tadi, yelka muskuli va yelka-bilak muskuli orasidagi kanaldan o'tib, uch boshli muskul tagida yotadi. So'ng tirsak egatiga chiqib yuza va chuqur shoxlarga bo'linadi. Yuza shoxi sezuvchi tolalardan iborat bo'lib, bilak egatidan o'tadi. Panjaning orqa tomonidan chiqib, orqa barmoq nervlariga bo'linadi. Innervatsiya etish sohaslariga I barmoqning asosidagi orqa va tashqi tomonining terisi, II-III barmoqlarning orqasidagi nervlar birinchi falanga sohasidan o'tmaydi. Chuqur shoxi harakatlantiruvchi tolalardan tashkil topib, asosiy tarmoq-

lariga yelka terisini orqa tomondagi nervi, bilak terisini orqa tomondagi nervi, muskulli tarmoqlari va chuqur tarmog'i kiradi.

a) Yelka terisini orqa tomondagi nerv yelkaning orqa va orqa-lateral tomonida joylashgan terisini nerv tarmoqlari bilan ta'minlaydi.

b) Bilak terisini orqa tomondagi nerv o'z nomiga muvofiq bo'lgan sohani innervatsiya qiladi.

v) Muskulli shoxlari yelkaning uch boshli va va tirsak muskuliga boradi.

g) Chuqur shoxi supinator muskulini teshib o'tib, uning davomi suyaklararo orqa nervi deyiladi. Bu shoxning tarmoqlari yelka-bilak muskuliga, bilak va panjani yozuvchi muskullari orasida tarqaladi.

3. *Yelkaning ichki tomondagi terisiga boruvchi nervi* yelka chigalining medial tutamidan chiqadi va yelka arteriyasini kuza-tadi. Yelkaning medial sathini tirsak bo'g'imigacha innervatsiya qiladi.

4. *Bilakning ichki tomondagi terisiga boruvchi nervi* yelka chigalining medial tutamidan chiqadi, yelka arteriyasiga yondoshib o'tadi, bilakka tomon yo'naladi. Bilakning medial tomondagi terisini nerv bilan ta'minlaydi.

5. *Tirsak nervi* yelka chigalining medial tutamidan boshlanadi, oraliq nerv bilan yelka arteriyasi joylashgan medial

egatidan o'tadi, so'ng yelka suyagini medial tomonidan aylanib o'tib, bilakni tirsak egatidan o'tadi va tirsak arteriyasi bilan birgalikda qo'l kaftigacha boradi. Tirsak nervi tarkibida sezuvchi va harakatlantiruvchi tolalari bo'lib, bilakda va panjada quyidagi sohalarni innervatsiya qiladi: tirsak bo'g'imini, bilak-kaft va qisman panja bo'g'imlarini, qo'l panjasini va barmoqlarni bukuvchi muskullarni, panja orqasidagi va panja yuzidagi muskullarni va terisini, birinchi barmoqni harakatga keltiruvchi muskullari bilan terisini. Panja orqasiga boruvchi tarmoqlar panja terisiga bitta shox ajratadi, barmoqlarning orqasiga 5 ta shox beradi.

6. *Oraliq nerv* yelka chigalining medial va lateral tutamlaridan chiquvchi ikki ildizdan hosil bo'ladi. Qo'ltiq osti arteriyasining atrofida joylashib, ikki boshli muskulning egatidan o'tadi. Tirsak chuqurchasidan chiqib, yumaloq pronator orasidan o'tadi va kaft usti kanali orqali kaftga chiqadi. Oraliq nervining muskulli tarmoqlari quyidagi muskullarni innervatsiyasida ishtirok etadi: yumaloq pronatorni, kvadrat pronatorni, I-II chuvalchangsimon muskullarini, katta barmoq do'ngining muskullarini, kaftni bilak tomonga bukuvchi muskulni, kaftni bilak tomonga bukuvchi muskulni, panjani bukuvchi yuza muskulini, bosh barmoqni bukuvchi uzun muskulni.

Oraliq nervining sezuvchi shoxlari quyidagi sohalarni innervatsiyasida ishtirok etadi: tirsak, bilak-kaft bo'g'irlarini va panja bo'g'irlarini qisman, I, II, III, IV barmoqlarning terisini bilak tomonidan, II-III barmoqlar o'rta va distal falangalarining terisining ustki tomonidan.

7. *Muskul-teri nervi* aralash nerv bo'lib, yelka chigalining lateral tutamidan chiqadi. Bu nerv tumshuqsimon – yelka muskuli orasidan o'tib, uning muskulli tarmoqlari ikki boshli muskul va yelka muskul orasidan o'tadi, sezuvchi tarmoqlari esa bilakning lateral yuzasiga chiqib, bilakning tashqi nervi deyiladi.

### **Ko'krak nervlari**

Ko'krak qismining I-XII ga qadar juft nervlari chigallar hosil qilmasdan, qovurg'aaro nervlari deyiladi. Ko'krak nervlari har bir qovurg'aning egatidan, tashqi va ichki qovurg'aaro muskullari orasidan o'tadilar. XII qovurg'a tagida yotgan nerv *qovurg'a osti nervi* deyiladi. Oltita yuqorigi qovurg'aaro nervlar to'sh suyagiga yetadi, oltita pastki nervlar esa qorin muskullar ichiga kirib, qorinning to'g'ri muskulining qini ichiga kiradi. Qovurg'aaro muskullar tarkibi jihatidan aralash bo'lib, ko'krak va qorin bo'shlig'ining ventral (qorin) devorida joylashgan muskullarini innervatsiyasida ishtirok etadi. Bu muskullarga tashqi va ichki qovurg'aaro muskullari, qovurg'a osti muskuli, ko'krakning ko'ndalang muskuli, qovurg'alarni ko'taruvchi muskullar,

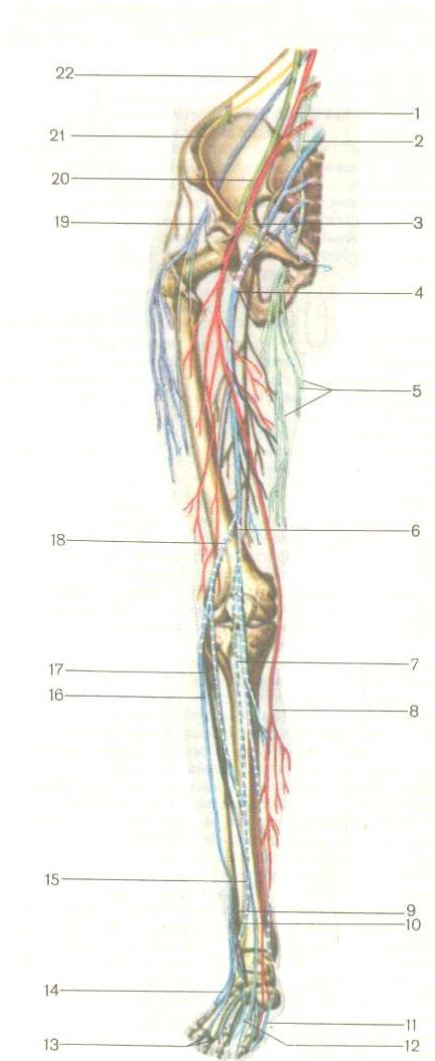
qorinning to'g'ri muskuli, qorinning tashqi va ichki muskullari, qorinning ko'ndalang muskuli kiradi. Shu bilan birga sut beziga va ko'krak bilan qorinning oldingi va yon yuzasidagi terisi ham nerv tolalari kiradi.

### **BEL CHIGALI**

Bu chigalni hosil bo'lishida I-IV bel orqa miya nervlari va XII ko'krak nervining oldingi tarmoqlari qatnashadi. Bel chigali katta bel muskulining orqasida, belning kvadrat muskulining oldingi yuzasida joylashgan (54-rasm). Bu chigaldan chiquvchi nervlar qorin oldingi devorining pastki qismini, qisman son, boldir, panja va tashqi jinsiy a'zolari innervatsiyasida ishtirok etadi. Muskulli tarmoqlari esa qorin devorining muskullariga va sonning medial va oldingi guruh muskullariga boradi. Bel chigali tarkibida kalta va uzun shoxlar farqlanadi. Bel chigalidan chiqadigan eng yirik nervlarni ko'rib chiqamiz.

1. *Muskulli tarmoqlar* bel chigalining oldingi shoxlaridan hosil bo'ladi va yaqin joylashgan muskullarga boradi: katta va kichik bel muskullariga, belning kvadrat muskuliga, belning ko'ndalangaro muskullariga.





54-rasm. Bel-dumg'aza  
chigali va o'ng oyoqning  
nervlari

(R.D. Sinelnikovdan).

1 – son nervi, 2 – yopiluvchi  
nerv,

3 – son nervining shoxi,

4 – quymich nervi, 5 –

yopiluvchi nervning teri

shoxi, 6 – boldirning teri

nervi, 7 – son nervining teri  
osti shoxi, 8 – teri osti nervi,

9 – kichik boldirning

ichkaridagi nervi, 10 – kichik  
boldir nervining teri shoxi,

11 – ichkaridagi tovon nervi,

12 – tashqaridagi tovon

nervi, 13 – oyoq panjasining  
yuz tomonidagi barmoq

nervlari,

14 – tashqi tomondagi kaft  
usti nervlari, 15 – ikrasimon

nerv, 16 – kichik boldirning

*yuza nervi, 17 – kichik boldirning chuqur nervi, 18 – umumiy kichik boldir nervi, 19 – sonning tashqi teri nervi, 20 – tanosil-son nervi, 21 – yonbosh-choy nervi, 22 – yonbosh-qorin osti nervi.*

3. *Yonbosh-qorin osti nervi* katta bel muskulining lateral qirrasidan chiqib, belning kvadrat muskul yuzasidan o'tadi, so'ng qorinning ko'ndalang muskulini teshib o'tadi va qorinning to'g'ri muskuliga boradi. Yonbosh-qorin osti muskulining tarmoqlari qorinning ichki va tashqi qiyshiq muskullariga, ko'ndalang muskuliga, qorinni oldingi devorining terisida tarqaladi.

3. *Yonbosh-choy nervi* yonbosh-qorin muskulining tagidan o'tadi va choy kanalidan o'tib, qov sohasini, erkaklarda yorg'oq, ayollarda katta uyatli lab terisiga tarqaladi.

4. *Tanosil-son nervi* katta bel muskulini teshib o'tadi, muskulning fassiyasi tagidan o'tib, ichki pupak halqasiga yo'naladi. Pupak kanalidan tashqi pupak halqasi orqali chiqib ketadi va pupak boylami ostidagi qismga tarqaladi. Sonli tarmog'i pupak boylami ostidagi son terisida tarqaladi. Tanosil tarmog'i erkaklarda yorg'oqning terisiga va ayollarda katta uyatli lab terisiga, bachadonning yumaloq boylamiga boradi.

5. *Sonning tashqi nervi* katta bel muskulining tashqi chetidan chiqib, yonbosh suyagining oldingi ustki qirrasiga yetganda, songa tushadi. Sonda tashqi tomondagi terisiga, tizza bo'g'imiga qadar tarqaladi.

6. *Yopiluvchi nerv* katta bel muskulining medial chetidan pastga tushadi va yopiluvchi kanal orqali sonning medial tomoniga chiqadi. Yopiluvchi nerv tarmoqlari tos-son bo'g'imi-ning kapsulasi ichiga, sonning medial yuzasidagi terisini, tashqi yopiluvchi muskulni, sonni olib keluvchi muskullarini orasida tarqaladi.

7. *Son nervi* bel chigalining eng yirik stvoli bo'lib, katta bel muskuli bilan yonbosh muskullar orasidan o'tadi va sonning tashqi tomoniga chiqadi. Son nervining uchta tarmog'i farqlanadi: muskulli tarmog'i, sonning oldingi teri tarmog'i, teri osti nervi. Muskulli tarmog'i to'rt boshli muskuli, tikuvchi yoki mashinachilar muskuli va taroqsimon muskullariga boradi. Son nervining ikkinchi va uchinchi tarmoqlari sonning oldingi yuzasidagi teri, tizza bo'g'imi sohasidagi teri, boldirning oldingi – medial yuzasining terisi bilan panjaning medial chetini innervatsiyasida ishtirok etadi.

### **DUMG'AZA CHIGALI**

Eng baquvvat chigallardan dumg'aza chigali bo'lib, ikkita oxirgi bel nervlarining oldingi shoxlaridan va to'rtta yuqorigi

dumg'aza nervlarining birlashishidan hosil bo'lib, noksimon muskulning oldingi yuzasida joylashgan.

Dumg'aza chigali tarkibida kalta va uzun tarmoqlar farqlanadi.

### **Kalta tarmoqlar:**

1. Muskulli tarmoqlar egizak muskullariga, ichki yopiluvchi muskulga, noksimon muskulga va sonning kvadratsimon muskuliga boradi.

2. Ustki dumba nervi dumba sohasida o'rta va kichik dumba muskullarida tarmoqlanadi.

3. Pastki dumba nervi tos bo'shlig'idan noksimon muskulning pastki teshigidan dumba sohasiga chiqadi. Bu nervning tarmoqlari katta dumba muskulida va tos-son bo'g'imi xaltasida tarqaladi.

### **Uzun tarmoqlari:**

1. *Son orqasining teri nervi* tosdan noksimon osti teshigi orqali chiqadi, katta dumba muskulining pastki chetidan sonni orqa yuzasiga chiqadi va tizza osti chuqurchasigacha yetadi. Bu nerv dumba sohasini, sonning orqa yuzasini va tizza osti chuqurchasini innervatsiya qiladi.

2. *Quyovich nervi* – eng yo'g'on stvol bo'lib, tosdan noksimon osti teshigi orqali chiqadi. Katta dumba muskulining tagidan o'tib, sonning orqa yuzasidan tizza osti chuqurchasiga

tushadi. Bu yerda ikkita asosiy shoxga – katta boldir nervi va kichik boldirning umumiy nervlariga ajralib ketadi. Quymich nervining tarmoqlari yarim payli, yarim pardali sonning ikki boshli muskul (uzun boshchasi) va sonni yaqinlashtruvchi katta muskul orasida tarqaladi.

3. *Katta boldir nervi* tizza osti chuqurchasidan boldirga chiqadi, yuza va chuqur bukuvchi muskullar orasidan o'tadi. Boldirdan pastga tushib, ichki to'piqni orqasidan o'tadi va ichki va tashqi kaft nervlariga bo'linadi. Katta boldir nervi tarmoqlari ikrasimon muskulni, kambalasimon, tizza osti, barmoqlarni bukuvchi uzun muskul, bosh barmoqni bukuvchi uzun muskul, katta boldirning orqa muskullaridan tashqari, tizza va boldir-panja bo'g'imlarini, boldirning orqa-medial yuzasidagi terisini ham innervatsiya qiladi.

4. *Umumiy kichik boldir nervi* quymich nervidan ajralgach, tizza chuqurchasidan kichik boldir suyakning boshchasi ustidan boldirning oldingi yuzasiga chiqadi va shu ondayoq yuza bilan chuqur kichik boldir nervlariga bo'linadi. Umumiy kichik boldir nervining muskulli va teri tarmoqlari boldirning tashqi yuzasi terisida, tizza bo'g'imining xaltasida va sonning ikki boshli muskulining kalta boshida tarqaladi.

a) *Kichik boldirning yuza nervi* faqat sezuvchi nerv tolalaridan iborat, ikki kichik muskullari orasidan pastga tushadi

va panja ustki tomonining o'rtasiga tushadi. Bu nervning tarmoqlari kichik boldir uzun muskuli, kichik boldir kalta muskuli, panjani ichki chetini, I barmoqning medial yuzasidagi terisini va II-V barmoqlarning qarama-qarshi yuzalarining sathlarini ichida tarqaladi.

b) *Kichik boldirning chuqur nervi* faqat harakatlantiruvchi nerv tolalaridan iborat. Oldingi katta boldir arteriyasi bilan birgalikda yo'naladi va panjaning yuza tomoniga o'tadi. Bu nervning tarmoqlari katta boldir oldingi muskuli, barmoqlarni yozuvchi uzun muskul, bosh barmoqni yozuvchi muskul, bosh barmoqni bukuvchi uzun muskul, barmoqlarni yozuvchi kalta muskul, bosh barmoqni yozuvchi kalta muskullar ichiga kirib tarqaladi. Nerv tolalari boldir-panja bo'g'imining xaltasini va I-II barmoqlarning bir-biriga qaratilgan yuzalardagi terisini innervatsiya qiladi.

5. *Oyoq panjasining kaft tomonidagi medial nerv* oyoq panja-sining ostki medial egati bo'ylab o'tadi va quyidagi muskullarni innervatsiyasida ishtirok etadi: barmoqlarni yozuvchi kalta muskul, bosh barmoqni bukuvchi muskul, I-II chuvalchangsimon muskullar, bosh barmoqni uzoqlashtiruvchi muskul. Bu nervdan kelayotgan tarmoqlari panja ichki chetida, I-IV barmoqlarning bir-biriga qaratilgan yuzalaridagi terida va oyoq panjasining bo'g'imlarida tarqaladi.

6. *Oyoq panjasining kaft tomonidagi lateral nerv* kaftning lateral egatidan o'tadi va uning tarmoqlari oyoq kaftining kvadrat muskuli, bosh barmoqni bukuvchi kalta muskul, jimjiloqni uzoqlashtiruvchi muskul, jimjiloqni bukuvchi kalta muskul, bosh barmoqni yaqinlashtiruvchi muskul, III-IV chivalchangsimon muskullar, kaft ustki va ostki suyakaro muskullarni orasida tarqaladi. Bundan tashqari oyoq panjasining kaft yuzasini, lateral chetini, IV-V barmoqlarning bir-biriga qaratilgan yuzalaridagi terisi bilan panja bo'g'imlarini inner-vatsiyasida ishtirok etadi.

**Dum chigali** ko'pincha dumg'aza chigalining bir qismi hisoblanib, beshinchi dumg'aza nervi bilan bitta dum nervining oldingi shoxlari qo'shilishidan hosil bo'lib, umurtqa pog'onasining dum qismi va orqa chiqaruv teshigi sohasidagi teri va muskullarini mayda nervlar bilan ta'minlaydi.

### **Nazorat savollari**

1. Immun tizimini xususiyati. Taloq va yirik limfa tugunlarini topografiyasi, tuzilishi va vazifalari.
2. Nerv tizimining umumiy anatomiyasi.
3. Nerv tizimining taraqqiyoti, rivojlanishining asosiy bosqichlari.
4. Nerv tizimini rivojlanishining asosiy bosqichlari.

5. Markaziy nerv tizimining ta'rifi. Orqa miyani ichki va tashki tuzilishi, joylashishi va vazifalari. Orqa miya pardalari.
6. Bosh miyani bo'limlari – uzunchoq, ortki, oraliq, o'rta va oxirgi miya ( topografiyasi, ichki va tashki tuzilishi, vazifalari).
7. Bosh miyani pardalari va bo'shliklari. Orqa miyani suyuqligi (likvor).
8. Bosh miyani qon bilan ta'minlanishi.
9. Nerv tizimining periferik qismi. Orqa miyaning anatomik ta'rifi.
10. Buyin chigalini xosil bo'lishi, uning asosiy tarmoqlari.
11. Elka chigalini xosil bulishi, uning asosiy tarmoqlari.
12. Bel chigalini xosil bulishi, uning asosiy tarmoqlari.
13. Dumgaza chigalini xosil bulishi, uning asosiy tarmoqlari.
14. Dum chigalini xosil bulishi, uning asosiy tarmoqlari.
15. Bosh miya nervlarini anatomik ta'rifi, ularning klassifikatsiyasi (sezgi, xarakatchan va aralash bosh miya nervlari).

## **VEGETATIV NERV TIZIMI**

Ma'lumki, nerv tizimi somatik va vegetativ nerv tizimlarga bo'linadi.

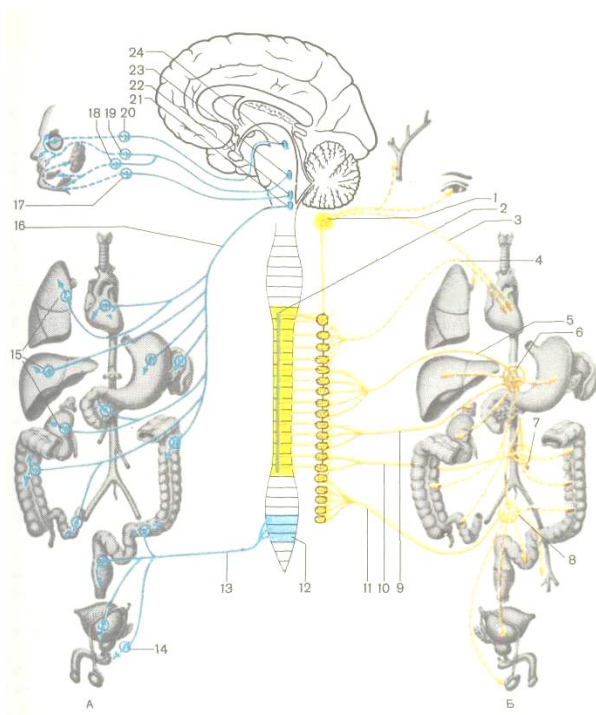


Oldingi tasavvurlar bo'yicha vegetativ nerv tizimi faqat vegetativ funksiyalarni – odam ongiga bo'ysinmaydigan vazifalarni, aynan ichki a'zolari, chunonchi, nafas olish, qon aylanish, ajratish, ichki sekretiya bezlarini, siydik-tanosil tizimini, silliq muskulatura ishini tartibga soladi. Ammo keyinchalik vegetativ nerv tizimini ko'ndalang-targ'il muskul to'qimasini innervatsiyasini ta'minlashi, unda modda almashinish jarayonlarini ham idora etishi isbotlandi. Demak, vegetativ nerv tizimi organizm-dagi barcha a'zolari innervatsiyasida ishtirok etadi. Bundan tashqari, vegetativ nerv tizimi butun organizmda modda almashinuv jarayonlari, ichki muhitni barqarorligini saqlaydi, to'qimalarning funksional faolligini boshqaradi. Shu bilan birgalikda barcha vegetativ funksiyalar markaziy nerv tizimiga, birinchi navbatda miya po'stlog'iga bo'ysinadi. Ma'lumki, miya po'stlog'i ichki a'zolar bilan ikki tomonlama kortikovisseral bog'lanishlar orqali bog'langan.

Vegetativ nerv tizimi faoliyatini boshqaradigan markazlar gipotalamusda, qoramtir tanada, miyachada, uzunchoq miyada joylashgan. Oliy vegetativ markazlar oxirgi miya yarimsharlarining po'stlog'ida joylashgan bo'lib, turli ta'sirotlarga organizm yaxlit tizim sifatida javob beradi (55-rasm).

Vegetativ nerv tizimi somatik nerv tizimi bilan bog'liq, lekin tuzilishi jihatidan, nervlarni chiqib ketish xususiyatlari bilan

farqlanadi. Somatik reaksiyalar ixtiyoriy ravishda vujudga kelib, to'g'ridan-to'g'ri bosh miya po'stlog'i ostida idora etiladi. Somatik nerv tizimiga qarashli nervlar bosh miya va orqa miyadan bir tekisda chiqadi, vegetativ nerv tizimining tolalari esa bosh va orqa miyada joylashgan vegetativ markazlardan chiqadi.



55-rasm. Avtonom (vegetativ) nerv tizimining tuzilishi (chizma).

Parasimpatik (A) va simpatik (B) qismi.

1 – simpatik poyaning ustki bo'yin tuguni, 1 – orqa miyaning yon shoxi,

3 – ustki yurak nervi, 4 – yurakka va o'pkaga boruvchi nervlar, 5 – ichki a'zolarga boruvchi katta nerv, 6 – qorin yoki quyosh chigali, 7 – pastki tutqich tuguni, 8 – ustki tutqich tuguni, ustki qorin osti chigali, 9 – ichki a'zolarga boruvchi kichik nerv, 10 – bel qismidan chiquvchi ichki nervlar, 11 – dumg'aza qismidan chiquvchi ichki tolalar, 12 – dumg'azaning parasimpatik yadrolari, 13 – tosning ichki nervlari, 14 – tosning parasimpatik tugunlari, 15 – a'zolar tarkibidagi parasimpatik tugunlar, 16 – adashgan nerv, 17 – quloq tuguni, 18 – jag' osti parasimpatik tuguni, 19 – asosiy suyakning qanotsimon o'siqchasi bilan tanglay suyagi orasida joylashgan qanot-tanglay tuguni, 20 – kiprikli (parasimpatik) tugun, 21 – adashgan nerovning dorzal yadrosi, 22 – pastki so'lak ajratuvchi yadro, 23 – ustki so'lak ajratuvchi yadro, 24 – ko'zni harakatga keltiruvchi nerovning qo'shimcha yadrosi. Ko'rsatkichlar yordamida nerv impulslarining a'zolariga boradigan yo'nalishi ko'rsatilgan.

Vegetativ nerv tizimi nerv tolalarining yo'lida neyronlardan tarkib topgan tugunlar joylashgan. Shu tugunlarga yetgach, vegetativ nerv tolalar uziladi, somatik nerv tolalar esa markazdan periferiyagacha yetguncha hech qayerda uzilmaydi.

Vegetativ nerv tizimining xususiyatlaridan biri – bu efferent yo'lining ikki neyronli bo'lishi, birinchi neyronning tanasi markaziy qismda (bosh miya yoki orqa miyadagi vegetativ yadrolar), ikkinchi neyron vegetativ gangliyda bo'ladi. Vegetativ

nerv tizimi somatik nerv tizimidan reflektor yoyini tuzilishi bilan ham farqlanadi.

Vegetativ nerv tizimi simpatik va parasimpatik qismlarga bo'linadi. Ular bir-biridan morfologik, funksional va farmakologik jihatdan farqlanadi:

1. Morfologik yoki tuzilish jihatidan quyidagi farqli belgilarni ko'rsatish mumkin:

a) simpatik va parasimpatik qismlar markaziy nerv tizimining turli bo'limlari bilan bog'liq. Simpatik qismning markazlari *orqa miya ko'krak bo'limining yon shoxlarida* va *qisman bel bo'limida* bo'lsa, parasimpatik qismining markazlari *o'rta miya, uzunchoq miyada va orqa miyaning dumg'aza bo'limida* joylashgan;

b) simpatik va parasimpatik qismlardagi preganglionar va postganglionar neyronlarining aksonlari uzunligi jihatidan bir-biridan farqlanadi. *Simpatik qismdagi preganglionar tolalar* orqa miyaning yon shoxlarida joylashgan neyronlarning aksonlari bo'lib, dastlab harakatlantiruvchi ildizchalar tarkibida chiqadi, so'ng bir qismi ajralib, umurtqa pog'onasi bo'ylab joylashgan simpatik stvoliga kiradi, qolgan qismi esa simpatik stvol tugunidagi hujayralariga o'tadi. Simpatik tugunlar tarkibidagi neyronlar tanalaridan chiqqan aksonlari postganglionar tolalar deyilib, qo'shuvchi shoxlar tarkibida orqa miya nervlariga qo'shiladi va

barcha a'zo va to'qimalarda tarmoqlanib, innervatsiyasida ishtirok etadi. Orqa miyaning yon shoxlaridagi birinchi neyron-larning aksonlari esa simpatik tugunlaridan uzilmasdan tranzit holda o'tib, simpatik stvollarning tarmoqlari tarkibida qorin bo'shlig'ida va to'sda joylashgan simpatik chigallarga kiradi.

*Parasimpatik qismining preganglionar tolalari* periferik nervlar tarkibida to'g'ridan-to'g'ri ichki a'zolarga (yurakka, oshqozonga, ichaklarga, siydik qopiga) boradi va a'zo devori ichida joylashgan intramural tugunlarda tugallanadi. Postganglionar tolalar intra-mural tugundan boshlanib, shu a'zoning ichidagi to'qimalarga boradi. Demak, parasimpatik qismini postganglionar tolalarining yo'li juda kalta bo'ladi – a'zoning devori ichidagi tugundan shu a'zoning to'qimalarigacha.

2. Funktsional farqli belgilarga simpatik va parasimpatik qismlarni organizmga qarama-qarshi bo'lgan ta'sirini ko'rsatish mumkin. Masalan, simpatik qismidan chiqqan nerv tolalari ko'z qorachig'ini kengaytiruvchi muskulni, parasimpatik nervi esa qorachig'ni toraytiruvchi muskulni innervatsiya qiladi.

3. Farmakologik farqlarga simpatik va parasimpatik nervlar qo'zg'olish jarayonida har xil kimyoviy tarkibga ega bo'lgan mediator moddalarni ishlab chiqaradi. Simpatik nervlarda *noradrenalin*, parasimpatik nervlar esa *atsetilxolin* ishlab chiqariladi.

## SIMPATIK QISMI

Simpatik qismi markaziy va periferik qismlarga bo'linadi. Markaziy qismi orqa miyaning III bo'yin segmentidan boshlanib, barcha ko'krak, III bel segmentigacha bo'lgan masofada orqa miya kulrang moddasining yon shoxlarida joylashadi. Periferik qismi umurtqa pog'onasining ikki yonida joylashgan chap va o'ng simpatik stvolidan iborat. Har bir simpatik stvol umurt-qalararo shoxlari bilan tutashgan umurtqalar oldi tugunlar zanjiridan tashkil topgan (55-b rasm). Simpatik stvollar umurtqa pog'onasining kalla suyagi asosidan to dumgacha bo'lgan masofada joylashib, har bir stvolda 3 ta bo'yin, 10-12 ta ko'krak, 4 ta bel va 4 ta dumg'aza nerv tugunlari farqlanadi. Simpatik stvolining tugunlari markaziy nerv tizimi bilan preganglionar nerv tolalardan tashkil topgan oq qo'shuvchi tolalari yordamida bog'lanadi, periferik somatik tizimi bilan esa postganglionar nerv tolalardan tuzilgan kulrang qo'shuvchi tolalari bilan tutashgan. Nihoyat, har bir tugundan chiquvchi simpatik nervlar tarkibida somatik sezuvchi nerv tolalari bo'ladi. Simpatik stvolida joylashgan tugunlardan tashqari oraliq tugunlar ham farqlanadi. Bu tugunlar simpatik stvol bilan a'zo orasidagi yo'lda joylashgan. Bunday tugunlarga quyosh chigalining tugunlari, tutqichning tugunlari kiradi.

Simpatik tizimning bo'yin qismida faqat 3 ta tugun, undan eng yirigi *ustki tugun* bo'lib, umurtqa pog'onasining II-III bo'yin

umurtqalari ko'ndalang o'simtalarining old tomonida joylashgan. Ustki tugun adashgan nerv va bo'yin chigalining tolalari bilan tutashadi. Bu tugundan chiqqan shoxlari yuqoriga – (ichki uyqu nerv) va pastga yo'naladi, bo'yin ichidagi a'zolarga va yurakka. Ichki uyqu nervi ichki uyqu arteriyasi tomon yo'llanib va arteriyani atrofidan o'rab olgan ichki uyqu chigalini hosil bo'lishida ishtirok etadi. Eslatib o'tish lozim, simpatik qismining nervlari arteriyalar bilan yonma-yon yo'naladi. Shunday qilib, ustki tugundan chiqqan nerv tolalari bosh miya, so'lak bezlari, ko'z soqqasi ichida joylashgan a'zolari oziqlantiruvchi arteriyalarni kuzatib boradi.

*O'rta bo'yin tuguni* hajmi jihatidan ustki tugundan ancha kichik. Ba'zan uni mayda tugunchalarga ajralib ketishi ham mumkin. O'rta bo'yin tugundan chiqqan nervlari umumiy uyqu arteriyasi bo'ylab pastga yo'naladi va yurak ustidagi chigalni hosil qilishda ishtirok etadi. Umumiy uyqu arteriyasi atrofida ham chigalni hosil qiladi. Bir qism tolalari pastki bo'yin chigaliga kiradi.

Pastki bo'yin chigali uncha katta emas, ba'zan simpatik stvolning yuqorigi ko'krak tuguni bilan qo'shilib, bo'yin-ko'krak tugunini yoki yulduzsimon tugunni hosil qiladi. O'rta va pastki tugunlar orasida yaxshi ifodalangan o'mrov osti qovuzlog'i degan anastomozi hosil bo'ladi. Yulduzsimon tugundan chiqqan shoxlar yelka chigaliga va undan qo'l bo'yicha tomirlarga, teriga va

muskullarga tarqaladi. Alohida chiquvchi mayda shoxlar o'mrov arteriyasi va umurtqa arteriyasi atrofida chigallar hosil qiladi. Demak, bo'yin tugunlaridan chiqadigan shoxlar qon tomirlariga, ular orqali bo'yindagi a'zolarga, ko'krak qafasida joylashgan yurak va aortaga boradi.

Simpatik tizimining ko'krak qismida tugunlarning soni 10-12 ta bo'ladi. Bu qismning segmentar tuzilishi boshqa bo'limlarga nisbatan yaxshi ifodalangan. Ko'krak qismining nerv tugunlari qovurg'alarning boshchalari ustida joylashib, qovurg'aaro nervlari bilan kulrang qo'shuvchi nervlari orqali tutashadi. Ko'krak bo'limidan ikkita yirik nerv – ichki a'zolarga boruvchi katta va kichik nervlar chiqadi. Ichki a'zolarga boruvchi katta nerv 6-9 ko'krak tugunlaridan, ichki a'zolarga boruvchi kichik nerv 10-11 tugunlardan chiqadi. Ikki nerv pastga tomon yo'nalib, diafragmadan o'tadi va quyosh chigaliga kiradi. Quyosh chigalidan so'ng davom etuvchi tolalar qon tomirlari, me'daga hamda ichaklarga boradi. Bir qism nerv tolalari qovurg'aaro nervlari bilan qo'shilib ketadi. Ko'krak qismining pastki tugunlaridan chiqqan shoxlari aorta, o'pkalarga borib, atrofida chigallarni hosil qiladi.

**Bel qismida** to'rttadan tuguni bo'lib, ular umurtqa tanalarining old tomonida joylashadi. Qarama-qarshi tomondagi chap va o'ng tugunlar bir-biri bilan nafaqat uzunasiga ketgan nerv tolalari yordamida, balki ko'ndalang tolalari orqali ham qo'shiladi. Bel



tugunining shoxlariga tugunlararo shoxlar va aorta atrofidagi chigalda ishtirok etuvchi tolalar va tugunlararo ko'ndalang shoxlari kiradi.

**Tos qismi** dumg'aza va dum sohalaridan iborat. Dumg'aza sohasida chap va o'ng simpatik stvollar tarkibida to'rt juft tugunlari bo'lib, ikki stvol pastga tomon yo'nalib, dum qismida tutashadi va umumiy bitta simpatik dum tuguni hosil bo'ladi. Demak, dumg'aza va dum qismida 9 ta tugun hosil bo'ladi. Tos qismidagi nerv tugunlari orasidagi tolalar xuddi bel qismidagiga o'xshash yo'naladi.

Ma'lumki, simpatik stvol tugunlaridan chiqadigan shoxlar asosan qon tomirlari atrofida, ichki a'zolar devorida chigallar hosil qiladi. Eng yirik chigallardan *quyosh chigali* hisoblanadi.

**Quyosh chigali** qorin chigali deb ham nomlanadi, I bel umurtqasi ro'parasida, qorin aortaning qorin stvoli atrofida joylashgan. Quyosh chigali ikki yirik chap va o'ng qorin tugunlaridan iborat. Chigalning chap va o'ng tugunlari qorin stvolining ikki yonida joylashgan va anastomozlar yordamida bir-biri bilan tutashadi. Qorin chigalidan chiquvchi ko'p sonli shoxlar qon tomirlarning yo'nalishi bo'yicha kuzatadi. Qorin chigalining qorin bo'shlig'ida chuqur joylanishiga qaramay, kuchli zarb tushganda bu tugun og'ir jarohatlanadi va nokaut holatiga kelishi mumkin. Bunda nerv impulsi ichki a'zolariga boruvi katta va kichik

nervlar orqali orqa miyaga kuzatiladi, so'ng uzunchoq miyaga o'tib, u yerda joylashgan adashgan nervning yadrosiga yetadi. Keyin qo'zg'olish qayta yo'nalishda ketadi, adashgan nervdan yurakka va boshqa a'zolargacha yetadi. Bunday hollarda nafas tizimining reaksiyasi turlicha bo'lishi mumkin: ba'zan nafas olish keskin tezlashsa, o'zga hollarda to'xtash darajasigacha ham susayishi mumkin. Quyosh chigalidan chiqadigan postganglionar tolalar yirik arteriyalar atrofida va shu arteriyalar nomi bilan ataluvchi chigallarni hosil qiladi.

Bel qismining yirik tugunlariga ustki va ostki charvi chigallarini ko'rsatish mumkin. Ularning joylashuvi aortadan ustki va ostki charvi arteriyalarni chiqish sohasiga to'g'ri keladi. Yuqorida aytilganidek, simpatik stvol orqa miyaning faqat bo'yin va bel segmentlari bilan bog'liq. Shuning uchun simpatik stvolning bo'yin, dumg'aza va dum sohasidagi tugunlar to'g'ridan-to'g'ri orqa miya bilan bog'lanmagan. Bog'lanish aylanma yo'l orqali ko'krak va bel qismidagi tugunlardan o'tib ketuvchi preganglionar tolalari va tugunlararo shoxlari ishtirokida hosil bo'ladi. Qorin aortani atrofida hosil bo'lgan simpatik chigalning shoxlari, aorta tarmoqlaridan qorin bo'shlig'idagi a'zolargacha davom etadi. Oyoq-qo'llardagi qon tomirlarining yonlarida kuzatuvchi somatik nervlar bilan birga simpatik nervlari ham shu sohalarni innervatsiyasida ishtirok etadi.

## PARASIMPATIK QISMI

Parasimpatik qismining markazlari bosh miyaning uzunchoq miya bilan oʻrta miyada va orqa miyaning dumgʻaza boʻlimida joylashgan. Vegetativ nerv tizimi haqida umumiy maʼlumotlar berilganda, parasimpatik qismidagi preganglionar nerv tolalari uzun boʻlishi, markazda (oʻrta miya, uzunchoq miya yoki orqa miyaning dumgʻaza qismi) joylashgan yadrolardan boshlanib, ichki aʼzogacha yoki aʼzo ichidagi intramural tugunlargacha uzilmasdan yetadi, soʻng intramural tugundan (gangliy) kalta shu aʼzoni oʻziga boruvchi postganglionar tolalar boshlanadi (55-a rasm).

**Oʻrta miyada joylashgan parasimpatik yadrolar** Silviy kanali ostida joylashgan koʻzni harakatlantiruvchi nerv yadrosi yonida vegetativ Yakubovich yadrosi joylashgan. Oʻrta miya boʻlimidagi vegetativ parasimpatik yadro faqat koʻzni harakatlantiruvchi nerv bilan bogʻliq boʻladi, chunki shu nervga taalluqli sohani innervatsiyasida ishtirok etadi. Parasimpatik tolalar koʻzni harakatga keltiruvchi nerv tarkibida kiprik tuguniga yetadi va undan postganglionar tolalar koʻz olmasida kiprik muskullari bilan koʻz qorachigʻini toraytiruvchi muskullar ichida tarqaladi.

**Uzunchoq miyada joylashgan parasimpatik yadrolar** bosh miya nervlaridan yuz, til-yutkin va adashgan nervlar tarkibiga qoʻshiladi. Yuz nervi tarkibida ketuvchi parasimpatik tolalar koʻz yosh beziga, til osti va jagʻ osti bezlariga boradi. Yuz nerviga

qarashli ustki so'lak ajratuvchi va pastki so'lak ajratuvchi yadrolardan chiquvchi parasimpatik nervlar burun ichi, yutkin, shilliq bezlarini, ko'z yoshi bezini va quloq oldi bezini innervatsiyasida ishtirok etadi.

Adashgan nerv aralash bo'lib, uning tarkibida eng ko'p parasimpatik tolalar bo'ladi, chunki tolalarning asosiy qismi ichki a'zolariga yo'naladi. Parasimpatik tolalar oshqozon-ichak yo'lga olib kelgan impulslari tufayli ichak devorlarining peristaltikasi tezlashadi, hazm bezlarini sekreksiya jarayonlari faollashadi. Adashgan nervdan chiqqan parasimpatik tolalar yurakka borib, uning qisqarish ritmini susaytiradi, qon tomirlar teshiklarini toraytiradi.

**Dumg'aza bo'limida joylashgan parasimpatik markaz** uncha katta hajmga ega emas. Uning orqa miya markazlari 2-3 ta orqa miya dumg'aza segmentlarining yon shoxlarida joylashgan. Shunga qaramasdan, bu bo'lim vegetativ nerv tizimining ko'p chigallarini hosil bo'lishida ishtirok etadi. Qorin va tos bo'shliklarida joylashgan quyi chamber ichak, sigmasimon ichak, to'g'ri ichak, bachadon, qovuq va kichik tosga tegishli a'zolarida parasimpatik va simpatik nervlar chigallar va a'zolar ichida joylashgan intramural tugunlarni hosil qiladi.

### **Nazorat savollari**

1. Vegetativ nerv tizimini anatomik ta'rifi.
2. Vegetativ nerv tizimini simpatik kismi.
3. Vegetativ nerv tizimini parasimpatik kismi.
4. Vegetativ va periferik tizimlari yaxlit tizimlari sifatida.

### **SEZGI A'ZOLARI**

Sezgi a'zolari deyilganda maxsus tuzilishlarga ega bo'lgan, ichki hamda tashqi muhit tomonidan bo'ladigan turli ta'sirotlarni sezish, ularni nerv impulsiga aylantirish va bosh miya po'st moddasiga uzatish qobiliyatiga ega bo'lgan a'zolar tushuniladi. Har bir sezgi a'zosi faqat o'ziga xos bo'lgan ta'sirotni sezish qobiliyatiga egadir. Masalan, ko'rish a'zosi faqat yorug'lik nuri ta'sirini, eshitish a'zosi – tovush to'lqinlarini, ta'm bilish va hid bilish a'zolari esa kimyoviy moddalar ta'sirini seza oladilar.

*Analizator* deb ta'sirotlarni qabul qiluvchi maxsus nerv oxirlari – retseptorlar, oraliq va markaziy nerv hujayralari va ularni bog'lovchi tolalardan tashkil topgan nerv tizimining bir qismiga aytiladi. Har bir analizatorning ishi retseptorlardan boshlanib, tashqi va ichki muhitdan qabul qilingan ta'sirotni nerv impulsi holiga aylantirib, maxsus neyronlar zanjiri orqali bosh miya yarim sharlariga yetkaziladi. Analizatorning asosiy komponentlaridan biri nerv oxirlari – retseptor apparatidir.

Retseptorlar turli to'qimalar va a'zolarida joylashgan, chunonchi ko'zda, quloqda, ta'm bilish, hid bilish a'zolari va boshqa maxsus sezgi a'zolarida. Analizatorlar faoliyati orqali organizmga ta'sir etuvchi tashqi va ichki muhit faktorlar yig'indisi turli hislar va sezgilar holida aks ettiriladi.

Analizator quyidagi tarkibiy qismlardan tashkil topgan:

1. Retseptor.
2. Markazga intiluvchi nerv.
3. Miya po'stlog'i yoki miya po'stloq osti markazlari.

Har bir qismda o'ziga xos ish bajariladi:

1. Retseptorlar orqali tashqi va ichki muhitdan ta'sirotlar qabul qilinadi.

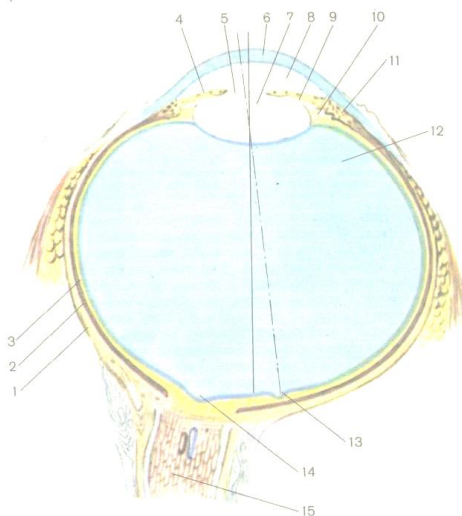
2. Markazga intiluvchi nerv orqali nerv impulsi markaziy nerv tizimiga yetkaziladi.

3. Bosh miyaning po'stlog'ida yoki po'stloq osti markazlarida qabul qilingan informatsiya (axborot) analiz, sintez qilinadi va javob impulsiga aylanadi.

## **KO'RISH A'ZOSI**

Ko'rish a'zosi – ko'z ko'rish analizatorining periferik qismi bo'lib, 85% tashqi muhit haqidagi axborot, shu a'zoni ishi tufayli ma'lum bo'ladi. Ko'rish – muhim fiziologik jarayon bo'lib,

jismlarni rangi, shakli, o'zaro joylashuvi va masofasi haqida tasavvurlarni shakllantiradi. Ko'rish a'zosi ko'z soqqasi va yordamchi apparatlardan tashkil topgan va ko'z kosasining ichida joylashgan. Ko'z soqqasi sharsimon shaklga ega bo'lib, oldingi va orqa qutblari farqlanadi (56-rasm).

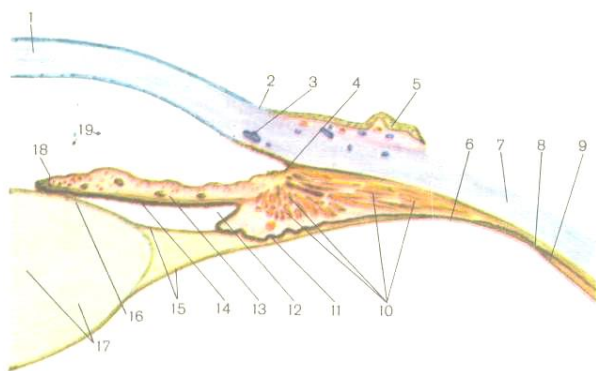


56-rasm. Ko'z soqqasining gorizontaal kesmasi (sxema).

- 1 – ko'zning fibroz qavati, 2 – ko'zning tomirli pardasi, 3 – to'r parda,  
 4 – ko'zning yoyi, 5 – ko'z qorachigi, 6 – shox pardasi, 7 – gavhar,  
 8 – ko'z soqqasining oldingi kamerasi, 9 – ko'z soqqasining orqa kamerasi, 10 – kiprikli belbog'cha, 11 – kiprikli tana, 12 – shishasimon tana, 13 – sariq dog',  
 14 – ko'ruv nervining diski, 15 – ko'ruv nervi.

1. Oldingi qutb joylashishi shox pardaning markaziga yoki bo'rtib turgan joyiga to'g'ri kelsa, orqa qutbi esa ko'rish nervining ko'z soqqasiga kirish joyidan bir oz lateral joylashgan. Ikki qutbni shartli ravishda qo'shuvchi chiziq, ko'zning tashqi o'qi deyiladi. Uning uzunligi 24 mm gacha yetishi mumkin. Ko'z soqqasi pardalardan va maxsus sindiruvchi muhitlardan iborat. Tashqi pardaga fibroz parda, o'rta – tomirli parda va ichki pardani – nur sezuvchi yoki to'r parda deyiladi (56-rasm).

2. **Fibroz parda** o'z navbatida orqa tomonda joylashgan oqsilli pardadan yoki skleradan va old tomonda joylashgan shox pardadan iborat. *Sklera* yoki oqsilli parda oq rangda bo'lib, qalinligi 0,3-0,4 mm ga teng, zich tolali biriktiruvchi to'qimadan



57-rasm. Ko'z soqqasining old-yon qismining tuzilishi (R.D. Sineļnikovdan olingan).



1 – ko'zning shox pardasi, 2 – shox pardaning qirrasi, 3 – oq pardasining venoz sinusi, 4 – ko'z yoyi bilan shox pardasi orasida hosil bo'lgan burchak,  
5 – kon'yuktiva, 6 – to'r pardaning kiprikli qismi, 7 – oq parda, 8 – tomirli parda, 9 – to'r pardaning tishli qirrasi, 10 – kipriksimon muskul,  
11 – kiprikli o'simtalar, 12 – ko'z soqqasining orqa kamerasi, 13 – yoyi,  
14 – ko'z yoyining orqa yuzasi, 15 – kiprikli belbog'cha, 16 – gavhar kapsulasi. 17 – gavhar, 18 – ko'z qorachig'ini toraytiruvchi muskul, 19 – ko'z soqqasining oldingi kamerasi.

tuzilgan. Sklerani orqa tomonini g'alvirsimon plastina chegaralaydi va undan ko'rish nervining tolalari o'tadi. Skleraning ichida bir-biri bilan tutashgan bo'shliqlar sklerani venoz kavagini (Shlemm kanali) hosil qiladi.

Fibroz pardaning tiniq, nurni o'tkazish qobiliyatiga ega bo'lgan qismiga *shox parda* deyiladi. Shox pardani shakli soat oynasiga o'xshash bo'lib, qalinligi markazda 1-1,1 mm, chetda esa – 0,8-0,9 mm ga teng. Shox parda 5 qavatdan tashkil topgan: oldingi epiteliy, oldingi chegarali plastinka, xususiy modda, orqadagi chegarali plastinka va orqadagi epiteliy. Oldingi epiteliy – ko'p qavatli yassi, muguzlanmaydigan, doim ko'z yosh suyuqligi bilan namlangan. Bu qavat nihoyatda nerv oxirlariga boy bo'ladi. Oldingi chegarali plastinka bir-biri bilan tutashgan kollagen

tolalardan tuzilgan. Xususiy modda nozik biriktiruvchi to'qimali plastinkalardan iborat bo'lib, bularning orasida yassi-lashgan fibroblastlar uchraydi. Orqadagi chegarali plastinka kollagen tolalardan tuzilgan. Orqadagi epiteliy – bir qavat ko'p burchakli shakldagi hujayrlardan tuzilgan. Shox pardada qon tomirlar bo'lmaydi, uni oziqlanishi diffuziya yo'li bilan limb tomirlari orqali va ko'zning oldingi kamera suyuqligi hisobidan ro'y beradi.

2. **Tomirli parda** fibroz pardaga nisbatan ichkarida joylashgan bo'lib, tarkibi ko'p miqdorda qon tomirlar va pigment hujayralardan iborat. Tomirli parda tarkibiy qismlarining akkomodatsiya funksiyasi bajarilishi tufayli gavharni yuza qiyshiqligi, qorachig' hajmi o'zgarib turadi. *Akkomodatsiya* deb turli uzoqlikda joylashgan jismlarni aniq ko'rish qobiliyatiga aytiladi. Tomirli parda to'r pardaning old tomonida joylashib, ko'zning retseptor apparatining oziqlanishini ta'minlaydi. Tomirli parda 3 qismdan iborat: orqa tomonda joylashgan xususiy tomirli qismi, kiprikli tana va rangdor parda (57-rasm).

A) *Xususiy tomirli parda* – tomirli pardaning katta qismini egallab, qalinligi 0,1-0,2 *mm* ga teng. Uning negizi tomirli plastinkadan iborat bo'lib, tarkibida bir-biri bilan tutashib ketgan qon tomirlari va orasida pigmentli hujayralariga boy bo'lgan siyrak tolali biriktiruvchi to'qima joylashgan. Tomirli parda bilan sklera orasida bir qancha bo'shliqlar tomir oldi bo'shlig'ini hosil qiladi.

Old tomondan xususiy tomirli parda halqa shaklidagi kiprikli tanaga o'tadi.

B) *Kiprikli yoki siliar tana* – tomirli pardaning qalinlashgan o'rta qismi hisoblanadi. Kiprikli tana ikki qismdan iborat: mezenximadan rivojlangan muskul-biriktiruvchi to'qimali va to'r pardadan rivojlangan epiteliy-neyroglial qismlaridan. Siliar tananing negizini kiprikli muskul tashkil etadi. Kiprikli muskulning tutamlari – aylanma, radial va meridional yo'nalishda joylashgan. Kiprikli muskulning qisqarishi tsin boylamini bo'shashtiradi. Natijada, gavhar yumaloqlashadi va nurni sindirish kuchi oshadi. Kiprikli tana yuzasidan radial yo'nalishda 70-80 ga yaqin o'simtalar chiqadi. O'simtalar ustidan tashqi va ichki qavatlarni hosil qiluvchi epiteliy bilan qoplangan. O'simtalarning tashqi qavati ko'z to'r pardasi pigmentli qavatining davomidir. Ko'z gavhari kipriksimon muskullar yordamida ikki yon tomondan tomirli pardaga tortilib turadi (57-rasm).

V) *Rangdor parda* tomirli pardaning old qismi hisoblanib, gavharning oldida joylashgan. Rangdor pardaning markazida yumaloq disk shaklida teshigi bor. Bu teshik ko'z qorachig'ini hosil qiladi. Qorachig'ni hajmi doim o'zgarib turishi, rangdor pardani diafragma kabi vazifani bajarishi – qorachig'dan o'tayotgan nur oqimining miqdorini idora etishi bilan bog'liq. Rangdor pardada mioneyral to'qimadan qorachig'ni torayti-ruvchi

va kengaytiruvchi muskullar joylashgan, rangdor pardada oldingi epiteliy va pigmentli hujayralardan tuzilgan tashqi chegarali qavat farqlanadi. Ana shu qavat pigmentining miqdo-riga qarab qora, zangori yoki pigmenti butunlay bo'lmasa unda qizil rangdor parda namoyon etiladi.

**3. Nur sezuvchi yoki to'r parda** embrional taraqqiyot davrida miya po'stlog'ining maxsus qismidan rivojlanib, uchinchi oyni oxirida neuroblastlardan (dastlabki, hali yetilmagan yosh nerv hujayralari) yirik ganglioz hujayralar vujudga keladi. Ularning o'simalari ko'z poyachasiga o'sib kirib, ko'rish nervini hosil qiladilar. Bolani tug'ilishidan oldin ko'zning to'r pardasida eng oxiri bo'lib, kolbachali va tayoqchali ko'rish hujayralari paydo bo'ladi. To'r pardada neuroblastlardan tashqari spongi-oblastlar ham rivojlanadi. Ularning keyingi mutaxassislanishi natijasida gliya hujayralari vujudga keladi. To'r pardaning butun qalinligi bo'yicha yuqori darajada mutaxassislashgan Myuller tolalari kezadi.

Ko'zning to'r pardasida ko'rish va ko'r qismlar farqlanadi. Ko'rish qismi bilan ko'r qismi orasidagi chegara notekis bo'lib, tishli qirrani hosil qiladi. Shakllangan to'r parda qavatli tuzilishga ega bo'lib, 10 qavatdan tuzilgan. To'r pardada qavatlarni joylashuvi quyidagicha: 1. Pigmentli qavat. 2. Tayoqchalar va kolbachalar qavati. 3. Tashqi chegara membranali qavat. 4. Tashqi

donador qavat. 5. Tashqi to'rsimon qavat. 6. Ichki donador qavat. 7. Ichki to'rsimon qavat. 8. Ganglioz nerv hujayralari qavati. 9. Nerv tolalari qavati. 10. Ichki chegara membranali qavat. Ko'rsatilgan qavatlardan eng muhimlari pigmentli qavat bilan tayoqchalar va kolbachalar qavatlaridir. Pigmentli epiteliotsitlar shakli olti qirrali prizmagga o'xshash. Ularning asos qismlari tomirli pardaning shishasimon membranasi ustida yotadi, hujayralarning uchlaridan esa o'zida pigment saqlovchi «soqoldek» o'simtalar tutami chiqadi. Kunduzi, yorug' yerda o'simtalar ichida pigmentning miqdori oshadi. Qorong'iroqda esa o'sim-talar ichidagi pigment kiritmalari pigment saqlovchi hujayra-larning o'simtalar tayoqcha va kolbochkali hujayralarni o'rab oladi va bir-biridan ajratadi va shu orqali yorug'likni tarqalishiga olib keladi.

Ko'rish yoki fotoretseptor hujayralarida markaziy va periferik o'simtalar farqlanadi. Neyronlarning tanalari to'r pardaning tashqi donador qavatida joylashgan. Periferik o'sim-taning shakli tayoqchaga yoki kolbochkaga o'xshash bo'ladi. Shu sababli, ba'zan hujayralarni qisqacha tayoqchalar yoki kolbochkalar deb nomlanadi. *Tayoqchali hujayralar* yadro saqlovchi qismidan va fotoretseptor – tayoqcha qismidan iborat. Tayoqcha tarkibida tashqi va ichki segmentlari bo'ladi. Ichki diskda ko'p miqdorda mitoxondriyalar, ribosomalar, endoplazmatik retikulum va Goldji to'r apparati aniqlanadi. Tashqi segmentda esa qo'sh

membranalar to'p-to'p joylashgan disklarni hosil qiladi. Disklar tez almashinish va yangilanish xususiyatiga ega. Yangi disk paydo bo'lib, tayoqchani erkin uchiga siljiydi. Tashqi segmentning membranalari ko'rish pigmenti – rodopsindan tashkil topgan. Tayoqchali hujayraning uzunligi 60 *mkm* gacha yetib, to'r pardada tayoqchalarni umumiy miqdori 130 *mln* ga teng. Tayoqchalar qora-oq ranglarni qabul qiluvchi retseptorlar hisoblanadi va qorong'ida jismlarni shaklini ajratadilar.

*Kolbasimon hujayralar* o'zining tashqi va ichki segmentlarining tuzilishi bilan farqlanadi. Kolbochkalarning tashqi segmenti yarim disklardan tuzilgan. Yarim disklarni tarkibida yodopsin ko'rish pigmenti aniqlanadi. Yarim disklarni membranalari tayoqchalar disklariga o'xshash beto'xtov yangilanmaydi. Kolbachalar uch xil bo'ladi – qizil, ko'k va yashil rangni retseptorlar qabul qiladi. Ularda faqat yarim diskalardagi membranalarda oqsillar yangilanadi. Kolbasimon hujayralarning umumiy soni 7 *mln*.

To'r pardaning chuqur joylashgan «Ganglioz nerv hujayralari qavatidan» ko'ruv nervi qismi hosil bo'ladi.

### **Ko'rish analizatorining o'tkazuvchi yo'li**

Ko'rish analizatorining o'tkazuvchi yo'llari to'rtta neyron zanjiridan iborat. I, II, III neyronlar ko'zning to'r pardasida joylashgan. Birinchi neyron hujayralari ko'rish hujayralari yoki

yuqorida ko'rsatilgan to'r pardaning tayoqchalari va kolbachalari hisoblanadi. Bu hujayralarning o'siqchalarida ko'ruv purpuri – rodopsin joylashgan bo'lib, u yorug'lik ta'sirotni nerv impulsiga aylantirib beradi. Tayoqchalar va kolbachalar (I neyron) tushgan yorug'lik ta'sirotni nerv impulsiga aylantirib beradi va impulsni to'r pardaning bipolyar neyronlariga (II neyron) uzatadi, ya'ni bipolyar hujayralarning dentritlariga yetkazib beradi. So'ngra impuls ikkinchi neyron aksonlari orqali uchinchi neyronga, ya'ni ganglioz hujayralarning dentritlariga (III neyronga) o'tkaziladi. Ganglioz hujayralarning aksonlari yig'ilib, *ko'ruv nervini* hosil qiladi. Ko'z nervi ko'ruv teshigi orqali bosh miya qutisining ichiga kirib, bosh miya peshana bo'lagi asosidan o'tadi. So'ng ko'ruv nervi turk egari tepasida chala kesishib, *ko'ruv nervining kesishmasini (xiazmasini)* hosil qiladi. Ko'rish yo'llarining bir qismi uzilmasdan oraliq miyaning tashqi tizzasimon tanalariga yetadi va o'rta miyaning ustki ikki tepaligining neyronlarida sinapslar hosil qilib, tugallanadi. O'rta miyaning to'rt tepalikning ustki *ikki tepaligi ko'rish analizatorining po'stlog' osti markazlari* hisoblanadi. Ustki tepalikdan nerv impulslari ko'z soqqasini harakatlan-tiruvchi nervga boradi. O'tkazuvchi yo'llarining yana bir qismi ikki tepalikdan davom etib, ensa pallasining po'stlog'ida, ko'ndalang egat sohasida tugallanadi. Shunday qilib, *ko'rish*

*analizatorining po'stlog' markazlari* bosh miya ensa pallasining po'stlog'ida joylashgan.

Quyosh to'liqlari ta'sirida ko'z qorachig'i torayadi, ko'z olmalari esa nur tushgan tomonga qaratiladi.

### **Ko'zning nur sindiruvchi apparati**

Ko'zning nur sindiruvchi apparatiga shox parda, gavhar va shishasimon tana, oldingi va orqa kameralar suyuqligi kiradi. Ko'zning shox pardasi va gavharining anatomik tuzilishi yuqorida bayon etildi.

*Shishasimon tana* rivojlanishida uch bosqich tafovut etiladi. Dastlabki rivojlanish bosqichida birlamchi shishasimon tana mezenxima hujayralaridan rivojlanadi. Ikkilamchi shishasimon tananing rivojlanishida mezenxima hujayralari reduksiyaga uchraydi va neyrogliya hujayralari tomonidan tiniq modda sintezlanadi va natijada shakllangan uchlamchi shishasimon tana hosil bo'ladi. Shishasimon tana dildiroq tiniq moddadan iborat bo'lib, uni 99% suv va zich qoldig'i vitrein oqsili bilan gialuron kislotasi tashkil etadi. Shishasimon tana asosiy nur sindiruvchi apparat, shu bilan birga, ko'z ichida ma'lum darajali bosimni saqlab turuvchi tarkibiy qism hisoblanadi. To'r parda modda almashinuv jarayonlarida ham ishtirok etadi. Shishasimon modda tarkibida nervlar va qon tomirlari bo'lmaydi.



Rangdor parda shox pardani gavhar bilan kiprikli tana orasidagi bo'shliqni ikki kameraga ajratadi. Shox parda bilan rangdor parda orasidagi bo'shliq *oldingi kamera* deb ataladi. Rangdor parda bilan ko'z gavharining oldingi yuzasi orasida hosil bo'lgan bo'shliqqa ko'zning *orqa kamerasi* deyiladi. Ikki kamera bir-biri bilan ko'z qorachig'i orqali tutashadi. Oldingi va orqa kameralarda suvsimon tiniq suyuqlik bo'lib, u ko'z ichida oqib yuradi. Suvsimon suyuqlikni sekretiya yo'li bilan hosil bo'lishi va suyuqlikni qayta so'rilish jarayonlari orasida ma'lum muvozanat saqlanadi, uning natijasida ko'z bosimi bir me'yorda saqlanib turadi. Suvsimon suyuqlik juda suyuq bo'lib, tarkibida faqat 0,02% ga yaqin oqsili bo'ladi. Unda fibrinogen oqsili bo'lmaganligi sababli suvsimon suyuqlik quyilib qolmaydi. Rangdor pardaning cheti bilan shox parda orasida *oldingi kameraning burchagi* hosil bo'ladi.

Shunday qilib, quyosh nurlari shox pardadan, suvsimon suyuqlikka, ko'z qorachig'i orqali gavharga, undan shishasimon tanaga va nihoyat, ko'zni to'r pardasining eng o'tkir ko'rish nuqtasiga – *sariq dog'ga* tushadi. Ko'z soqqasining tubida ikkinchi dog'ni ham aniqlash mumkin. Ko'rish nervi ko'z soqqasidan chiqish yerida oqimtir dumaloq dog' ko'rinadi. Bu yerdagi to'r qavatida tayoqchalar va kolbochkalar bo'lmaydi va bu soha butunlay ko'rmaydi va *ko'r dog'* deb ataladi.

## Ko'zning yordamchi apparatlari

Ko'zning yordamchi apparatlariga ko'z soqqasini harakatlantiruvchi muskullar, ko'z qovoqlari, ko'z yosh bezi va kon'yuktiva kiradi. Odamda ko'z muskullari tuzilishi jihatidan ko'ndalang-targ'il muskul to'qimadan iborat bo'lib, ko'z soqqasini harakatga keltirish funksiyasini bajaradi. Ko'zni harakatga keltiruvchi muskullar oltita bo'lib, bular 4 ta to'g'ri, 2 ta qiyshiq muskullardan iborat. Bulardan deyarli hammasi (ostki qiyshiq muskuldan tashqari) ko'z kosasi tubidan, ko'ruv nervi bilan ko'z arteriyasini o'rab turuvchi payli halqadan boshlanib, ko'z soqqasini turli joylariga birikadi. *Ostki qiyshiq muskul* ko'z soqqasini quyi devoridan, burun-ko'z yoshi kanali teshigi yonidan boshlanadi. Barcha to'g'ri muskullar skleraga, ko'z soqqasi ekvatorining old tomondagi turli sohalariga birikadi. *Ko'zning ostki to'g'ri muskuli* ko'rish teshigining halqali, payli halqaning ostki chetidan boshlanib, ko'z soqqasi ekvatorining ostki chetiga birikadi. *Ko'zning medial to'g'ri muskuli* ko'z kosasining ichidan, ko'z kosasi ekvatorining medial chetiga birikadi.

*Ko'zning lateral to'g'ri muskuli* ko'z kosasi tubidan boshlanib, ko'z soqqasi ekvatorining lateral chetiga birikadi.

Ko'z soqqasining to'g'ri muskullari qisqarishi natijasida o'zini nomiga muvofiq yo'nalishda ko'z soqqasi va qorachiqni tortadi. Ko'zning qiyshiq muskullari ko'z soqqasini sagittal o'q

atrofida harakatga keltiradi: ustkisi ko'z soqqasini va ko'z qorachig'ini pastga va tashqariga, ostkisi esa ko'z qorachig'ini yuqoriga va tashqari tomon tortadi.

Qovoqlar ko'z olmasini old tomondan himoyalaydi. Ustki va pastki qovoqlar teri burmalari bo'lib, ko'z yorig'ini pardaga o'xshash ochilib-yopilishini ta'minlaydi. Ustki va ostki qovoqlar ikki yon tomonida medial va lateral bitishmalar orqali tutashadi. Bitishmalarni birikish joylarida, ikki chetida o'tkir lateral burchak va dumoqlashgan medial burchak hosil bo'ladi. Medial burchakda ko'z yoshi kuli joylashgan, uning tubida yarimoyli parda – qushlardan qolgan uchinchi qovoqning rudimentar qoldig'ini ko'rish mumkin. Ustki qovoq o'tkir ko'z usti qirrasidan peshanaga o'tish joyida qosh ravog'i hosil bo'ladi. Ko'z ochishda ostki qovoq o'z og'irligi tufayli bir oz pastga tortiladi. Ustki qovoq ostkisiga qaraganda ancha katta bo'lib, qoshlar ostidan boshlanib, unga ustki qovoqni ko'taruvchi muskul keladi. Bu muskul to'g'ri muskullar bilan birga payli halqadan boshlanib, qovoqni ustki tog'ayiga birikadi. Aslida qovoq tog'ayi tayanch vazifasini bajaradigan pishiq biriktiruvchi to'qimadan tuzilgan plastinkadir. Qovoqlarning old tomoniga yaqin ko'zning doiraviy muskuli joylashgan.

Ko'z yoshi apparati tarkibiga ko'z yoshi bezi va ko'z yoshi yo'llari kiradi. Ko'z yoshi bezlari alveolyar-naysimon seroz bezlari

bo'lib, peshana suyagining ko'z yoshi chuqurchasida, ko'z soqqasining ustki lateral qismida joylashgan. Ko'z yoshi zaif ishqoriy muhitga ega bo'lib, asosan suv va unda 1,5% erigan NaCl, 0,5% albumin va shilliq moddalar tarkibini tashkil etadi. Bundan tashqari ko'z yoshi tarkibida bakteritsid xususiyatlarga ega bo'lgan lizotsim moddasi bo'ladi. 5-12 gacha chiqaruv naychalari kon'yuktivani yuqorigi qubbasiga ochiladi.

Ko'zning medial chetida ko'z yoshi yo'li atrofida ustki va ostki ko'z yoshi so'rg'ichlari joylashgan bo'lib, uchlarida teshiklari yoki ko'z yoshi nuqtasi aniqlanadi. Bu nuqtadan uzunligi 1 *sm* ga teng tor ko'z yoshi kanali boshlanadi. Ustki va ostki ko'z yoshi kanalchalari ko'z yoshi qopchasiga ochiladi. Uning berk uchi yuqoriga qaratilgan, tubi esa burun-ko'z yoshi yo'liga ochiladi. Ko'zni doiraviy muskulining ko'z yoshi qismi ko'z yoshi qopi devori bilan bitishib ketgan, uning qisqarishi tufayli ko'z yoshi qopi kengayadi va ko'z yoshi naylaridan ko'z yoshi qop ichiga so'riladi.

### **DAHLIZ-CHIG'ANOQLI A'ZO**

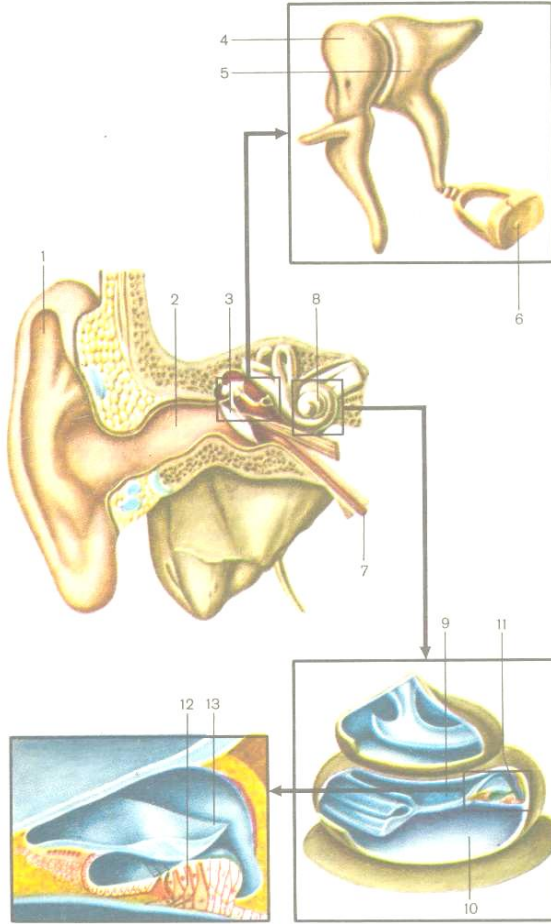
Odamda eshitish bilan muvozanat a'zolari bir-biri bilan qo'shilib, morfologik va funksional jihatdan farqlanadigan uch bo'limdan tashkil topgan murakkab tizimni hosil qiladi. 1. *Tashqi quloq* suprasi va tashqi eshituv yo'lidan iborat. 2. *O'rta quloq* nog'ora bo'shlig'i, eshitish nayi va so'rg'ichsimon o'simtaning

katakalaridan tashkil topgan. 3. *Ichki quloqqa* chakka suyagining piramida qismida joylashgan suyakli labirint, uni shaklini takrorlovchi pardali labirint va ularni ichidagi eshitish a'zosi bilan muvozanat a'zosi kiradi. Tashqi va o'rta quloq tovush o'tkazuvchi qismga kiradi. Ichki quloq eshitish a'zosi yoki Korti a'zosi tovushni qabul qiluvchi qismi va yarim halqasimon kanallari – tana muvozanatini saqlashda ishtirok etuvchi qismlardan tashkil topgan (58-rasm).

*Tashqi quloq* – quloq suprasidan va tashqi eshitish yo'lidan iborat. Quloq suprasi teri bilan qoplangan va elastik tog'aydan tuzilgan. Quloqning pastki bo'limi quloq yumshog'i deyiladi, unda tog'ay to'qimasi bo'lmasdan, yog' to'qimasidan iborat. Quloq suprasining cheti qayrilib, quloq suprasining burmasi deyiladi. Quloq suprasining botiq yuzasida burmaga parallel holda qarshi burma hosil bo'ladi. Qarshi burmaning old tomo-nida quloqning chig'anog'i joylashib, uning tubida quloqning tashqi teshigi o'rnamshadi. Tashqi eshitish yo'li bir oz qiyshiq kanal bo'lib, tog'ay va suyak bo'limlaridan iborat. Odamda quloq suprasi kichik, tovush yo'nalishini tutish funksiyasi yo'qotilgan va uni harakatchanligini ta'minlovchi muskullar rudimentar holda bo'ladi. Sut emizuvchilarda, ayniqsa tungi hayot kechi-ruvchi hayvonlarda quloq suprasi yaxshi rivojlangan bo'lib, tovush chiqqan tomonga harakatlanadi.

*Tashqi eshitish yo'li* bir oz qiyshiq kanalning uzunligi 33-35 mm bo'lib, quloqning tashqi teshigi bilan quloq nog'ora pardasi orasida joylashgan. Kanalning yo'lida S-simon burmasi bo'lib, nog'ora pardani ko'rish uchun quloq suprasini yuqoriga va orqa tomonga tortish kerak. Tashqi eshitish yo'li tashqi tog'ay va ichki suyak qismlaridan iborat. Tashqi eshitish yo'lining ustki yuzasi ko'p qavatli yassi epiteliy bilan qoplangan. Uning tarkibida yog' bezlari bilan bir qatorda maxsus naysimon bezlari bo'lib, oltingugurtga boy moddani ishlab chiqaradi.

*Nog'ora pardasi* tashqi quloqni o'rta quloqdan ajratadi. Nog'ora parda chakka suyagi nog'ora qismining egatida joylashgan fibroz halqaga birikkan. Nog'ora parda ellips shaklidagi, ikki qatlam kollagen tolalardan tuzilgan plastinka bo'lib, tashqi qavatda tolalar radial, ichki qavatda aylanma holda joylashgan. Uning tashqi yuzasi ko'p qavatli yassi epiteliydan, ichki yuzasi bir qavatli kubsimon epiteliy bilan qoplangan. Nog'ora pardaning qalinligi 0,1 mm bo'lib, cheti markazga qaraganda qalinroqdir. Markazida botig'i bo'lib, nog'ora pardaning kindigi deyiladi. Nog'ora kindigi bolg'achani birikish joyi hisoblanadi. Nog'ora pardaning yuqorigi kichikroq qismi bo'shq, qolgan qismi tarang tortilgan bo'ladi.



58-rasm. Eshitish a'zosi.

- 1 – quloq suprasi, 2 – tashqi eshitish yo'li, 3 – quloq nog'ora pardasi,  
 4 – bolg'acha, 5 – sandoncha, 6 – uzangi, 7 – eshitish nayi, 8 – chig'anoq,  
 9 – dahliz narvooni, 10 – nog'ora narvooni, 11 – chig'anoq suv yo'li,  
 12 – dahliz narvooni, 13 – chig'anoq suv yo'li

13 – Korti a'zosi, 14 – qoplovchi membrana.

**O'rta quloq.** Nog'ora bo'shlig'ining hajmi  $1 \text{ sm}^3$ , chakka suyagining piramida qismining asosida joylashgan. Bo'shliqning shilliq pardasi bir qavatli yassi epiteliydan tuzilgan. Bu epiteliy asta-sekin bir qavatli kubsimon, ba'zi joylarda bir qavatli silindrsimon epiteliyga aylanadi. Nog'ora bo'shlig'ining oltita devori farqlanadi:

1. Yuqori devori nog'ora bo'shlig'ini kalla bo'shlig'idan ajratib turadi.

2. Ostki devori yoki bo'yinturuq venaga qaragan devor, nog'ora bo'shlig'ini tubini hosil qiladi.

3. Nog'ora bo'shlig'ining medial devori – nog'ora bo'shlig'ini ichki quloqning suyakli labirintidan ajratadi. Bu devor tarkibida labirint dahliziga ochiladigan darcha va chig'anoqqa ochiladigan darcha bo'ladi. Dahliz darchasining eshitish suyagi uzangichaning asosini berkitib turadi. Chig'anoq bo'shlig'iga ochiladigan darcha ikkilamchi nog'ora pardasi bilan qoplangan. Dahliz darchaning yuqorirog'idan yuz nervi kanalidan yuz nervi ko'rinib turadi.

4. O'rta quloqning tashqi yoki lateral devori nog'ora pardasi va uning atrofida joylashgan chakka suyagining bo'lim-laridan tashkil topgan.



5. Oldingi – uyqu devori nog'ora bo'shlig'ini ichki uyqu arteriyasi kanalidan ajratib, bu devorda eshitish nayining nog'ora teshigi ochiladi.

6. Orqa devori chakka suyagining so'rg'ichsimon o'sig'iga qaratilgan, ust tomonida mayda teshikchalari bo'lib, bular nog'ora bo'shlig'ini so'rg'ichsimon o'siq ichidagi havo saqlovchi kataklar bilan bog'lab turadi.

Uchta mayda eshitish suyakchalari bo'g'imlar yordamida birikib, suyakli zanjirni hosil qiladilar va nog'ora parda bilan dahliz darchasi orasida joylashadi (58-rasm). Suyakchalar tovush to'lqinlarini nog'ora pardadan dahliz darchasiga yetkazib beradi. Birinchi eshitish suyagi bolg'achaga o'xshashligi uchun bolg'acha deyiladi. Bolg'achaning dastasi nog'ora parda devori bilan bitishib ketgan. Bolg'achaning boshchasi ikkinchi eshitish suyagi – sandonchaning tanasi bilan harakatchan birikib, bo'g'im hosil qiladi. Bo'g'im nozik boylamlar bilan mustahkamlangan. Sandonchani uzun va kalta oyoqchalari farqlanadi. Uzun oyoqchasi uchinchi eshitish suyagi – uzangini boshchasi bilan birikib, bo'g'im hosil qiladi. Uzangining asosi esa dahliz darchasiga kiradi. Suyakchalar ustidan shilliq parda bilan qoplangan. Nog'ora pardani taranglashtiruvchi muskulning payi bolg'achani dastasiga birikadi, uzangi muskul esa uzangini boshchasiga yaqin joyiga

birikadi. Bu muskullarning qisqarishi tufayli suyaklar harakatlari ta'minlanadi.

*So'rg'ichsimon katakchalar* so'rg'ichsimon g'or orqali nog'ora bo'shlig'i bilan tutashadi.

*Eshitish nayi yoki Evstaxiy nayining* uzunligi 3,5 sm gacha yetadi, suyakli va tog'ayli qismlardan tuzilgan. Shilliq pardasi ko'p qatorli silindrsimon, hilpillovchi epiteliy bilan qoplangan. Eshitish nayining yutkin teshigi halqum yon devorining burun qismida ochilib, yutish jarayonida ochiladi. Eshitish nayining muhim vazifasi – nog'ora bo'shlig'i ichidagi bosimni tashqi muhit bosimi bilan tenglashtirish.

*Ichki quloq* chakka suyagining piramida qismida joylashgan. Ichki quloqni hosil qilishda suyakli va pardali labirintlar ishtirok etadi (58-rasm).

*Suyakli labirintning* ichki yuzasi pishiq suyak usti pardasi bilan qoplangan, devori esa zich tolali suyak to'qimasidan tuzilgan. Suyakli labirint ichida uning shaklini takrorlovchi pardali labirint joylashgan. Ikkita labirint orasidagi tor bo'shliq ichidagi tiniq suyuqlik *perilimfa* deyiladi. Suyakli labirint nog'ora bo'shlig'i bilan ichki eshituv yo'li orasida joylashgan bo'lib, uch qismdan – suyak yarim halqasimon kanallaridan, chig'anoqdan va dahlizdan tashkil topgan. *Suyakli dahliz* – yarim halqasimon kanallari bilan tutashgan ovalsimon bo'shliq bo'lib, lateral

devorida – *dahlizning darchasi*, chig'anoqni boshlanish joyida esa *chig'anoqning darchasi* joylashgan. Dahlizning medial devorida *dahlizning suv yo'li* boshlanib, piramidani orqa yuzasida ochiladi.

*Suyak yarim halqasimon kanallar uchta*: oldingi, orqa va lateral yarim halqasimon kanallar farqlanadi. Suyak yarim halqasimon kanallari bir-biriga nisbatan uchta perpendikulyar bo'lgan tekisliklarda joylashgan: oldingi yarim halqasimon kanal – sagittal tekislikda, lateral yarim halqasimon kanal – gorizontal tekislikda va orqadagi yarim halqasimon kanal – frontal tekislikda yotadi. Har bitta suyak yarim halqasimon kanalining oldingi va orqa oyog'i bo'ladi. Har bir oyoqcha dahlizga ochilishdan oldin noksimon kengayib, ampulani hosil qiladi. Oldingi va orqa kanallarning qo'shni oyoqchalari qo'shilib, umumiy suyakli oyoqchani hosil qiladi. Shuning uchun uchta kanal dahlizi beshta teshiklar bilan ochiladi.

Suyakli labirint quloq dahlizida sferik va ellipssimon chuqurliklar hosil qiladi. Eliptik chuqurlik 5 ta teshik orqali yarim aylana kanallar bilan birikadi. Sferik chuqurlik esa chig'anoq kanali bilan tutashadi.

*Suyakli chig'anoq* ko'ndalang joylashgan o'q – *duk* atrofida 2,5 aylanadan tuzilgan suyakli spiralsimon plastinka bo'lib, plastinka teshiklaridan dahliz-chig'anoq nervi chig'anoq qismining tolalari o'tadi. Chig'anoqning keng qismi asos deyiladi va ichki

eshitish yo'lini berkitadi, toraygan yuqorigi qismi chig'anoq qubباسi deyiladi va nog'ora bo'shlig'i tomon qaratilgan. Suyakli plastinkaning asosida yotgan spiral kanali ichida spiralli nerv tuguni joylashgan. Suyakli plastinka chig'anoqli yo'li bilan birgalikda chig'anoq bo'shlig'ini ikkiga: dahlizga olib kiruvchi dag'liz narvoni va chig'anoq teshigi orqali nog'ora bo'shlig'iga olib kiruvchi narvonga bo'linadi. Ikkala dahliz va nog'orali narvonlar bir-biri bilan chig'anoqning qubباسida joylashan teshik orqali tutashadi.

***Pardali labirintning*** devori biriktiruvchi to'qimadan tuzilgan, uning yuzasi bazal membrana ustida yotgan yassi epiteliy bilan qoplangan. Parda labirint ichida endolimfa suyuqligi bo'ladi. Parda labirintning vestibulyar qismi statokinetik analizatorining periferik bo'limi (muvozanat a'zosi) bo'lib, ichki quloq dahlizida bir-biri bilan tutashgan ellipssimon bachadoncha va sferik qopchani hosil qiladi. Bachadoncha bilan qopchani tutashtiruvchi ingichka kanalchadan bosh suyagining ichiga o'tib turuvchi endolimfa yo'li chiqadi. Pardadan tuzilgan yarim halqasimon kanallar suyak yarim halqasimon kanallarining shaklini takrorlaydi, lekin ulardan uch marta tor bo'ladi. Yarim halqa kanallarining oyoqlari kengayib, parda ampulani hosil qiladi. Har bir parda yarim halqa kanalining ikkala uchi bachadonchaga ochiladi. Parda ampulaning ichki yuzalarida burmalar shaklida qirrali joylashgan

bo'lib, bu qirralar sohasidan muvozanat nervining oxirlari boshlanadi. Qopchani turlari sohasida dog'lar deb nomlanadigan maxsus sezuvchi hujayralardan tashkil topgan. Dog'lar epiteliysi tayanch hujayralaridan va retseptor tukli hujayralardan tashkil topgan. Har bir tukli hujayraning apikal, ustki yuzasida labirint bo'shlig'i tomon qaratilgan 60-80 sochga o'xshash mikrovarsinkalar bo'ladi. Mikrovarsinkalardan tashqari hujayra tarkibida bitta harakatchan xifchini bo'ladi. Epiteliy yuzasida shilliqsimon modda bilan qoplangan nozik tutamli membrana joylashgan bo'lib, uning tarkibida kaltsiy karbonatning mayda kristallari – statolitlar aniqlanadi. Retseptor tukli hujayralarning asoslari nerv oxirlari bilan tutashadi. Dog'lar tarkibidagi retseptor tukli hujayralari og'irlik kuchi va chizma tezlanishi o'zgarishi bilan bog'liq bo'lgan qo'zg'olishlarni qabul qiladi. Ampula tarkibidagi qirralar dog'larga o'xshash sezuvchi tukli va tayanch hujayralaridan iborat bo'lib, burchakli tezlanishning o'zgarishi bilan bog'liq bo'lgan qo'zg'olishlarni qabul qiladi. Og'irlik kuchini o'zgarishida, boshning burilish harakatlarida, turli tezlanishlarda otolitli membrana bilan qubba siljiydi. Natijada, retseptor hujayralarning tuklarida (mikrovarsinkalarda) hosil bo'lgan zo'riqish, hujayrada turli fermentlarning faolligini o'zgarishiga olib keladi. Hosil bo'lgan qo'zg'olish sinapslar orqali ichki quloq yo'lining tubida yotgan dahliz oldi nerv tugunining

hujayralariga (I neyronga) uzatiladi. Bu neyronlarning aksonlari dahliz-chig'anoq nervining dahliz qismini tashkil etadi. Ichki eshitish teshigi orqali dahliz qismi bilan chig'anoq qismining tolalari qo'shilib, VIII juft bosh miya nervi – dahliz-chig'anoq nervini hosil qiladi. Miyacha bilan ko'prik orasida hosil bo'lgan burchakda bu nervning tolalari miya to'qimasidan o'tib, rombsimon chuqurchaning tubida joylashgan vestibulyar yadrolarga (II neyronlar) yetib boradi. Yadro tarkibidagi neyronlarning aksonlari miyachaning cho'qqi yadrosiga boradi (III neyron). Bu yerdan bir qism nerv tolalari bosh miyaning dorsal tutami tarkibida orqa miyaga chiqadi. Vestibulyar tolalarning bir qismi rombsimon chuqurchaning kulrang moddasiga kirmasdan, to'g'ridan-to'g'ri miyacha tugunchasiga boradi. Undan yana bir qism tolalari kesishib III neyronlar joylashgan sohaga – talamusga yetadi. Talamusdan impulslar tepa va chakka pallalarining stato-kinetik analizatorining po'stlog' markazlariga yo'naladi va shu yerda tugallanadi.

Pardali labirint asosan Kortiyev a'zosidan tashkil topgan. Pardali labirint ko'ndalang kesmada uchburchak shaklga ega. Pardali labirintning pastki devorini bazilyar membrana hosil qilib, nog'ora narvonidan ajratib turadi. Pardali labirintning tashqi devori spiralli boylamdan iborat. Membrananing pardali kanalga qaragan ustki yuzasini qoplovchi hujayralar spiral (Korti) a'zoni tashkil

etadi. Spiral a'zoning o'rta qismida ustun hujayralari joylashgan. Bu hujayralarning tubi keng, uch tomoni esa ingichkalashgan bo'lib, bir-biriga yopishadi. Shu yo'sinda ikki hujayra qatori orasida tor kanal – tunnel hosil bo'ladi. Bu hujayralar orasidagi sezuvchi yoki tukli hujayralar retseptorlar hisoblanadi, eshituv nervi shu tukchalardan boshlanadi. Eshituv markazi esa oraliq miyaning ichki tizzasimon tanalarida va o'rta miyaning ostki tepalarida joylashgan.

***Chig'anoqli labirint*** eshitish analizatorining periferik qismi bo'lib, ichida eshitish a'zosi joylashgan. Dahlizning chig'anoq ichidagi va uchi berk bo'lgan bo'rtmasiga *chig'anoq yo'li* deyiladi. Chig'anoq yo'li uzunligi 3,5 *sm* ga teng bo'lgan biriktiruvchi to'qimali qop bo'lib, ichida endolimfa bo'ladi. Chig'anoq yo'li suyakli spiral kanalini uch qismga bo'lib, o'zi o'rta qismini egallaydi. Yuqorigi qismini dahliz narvoni, pastki qismini nog'ora narvoni tashkil etadi. Chig'anoqning qubbasida ikkala narvon chig'anoq teshigi orqali bir-biri bilan tutashadi. Nog'ora narvoni chig'anoqning asosigacha yetib, chig'anoqning yumaloq darchasi yonida tugallanadi. Yumaloq darcha ikkilamchi nog'ora parda bilan yopilgan. Dahliz narvoni dahlizning perilimfatik bo'shlig'i bilan tutashadi.

Chig'anoq yo'li ko'ndalang kesmada uch burchak shaklga ega. Chig'anoq yo'lining *yuqorigi dahlizli devori* dahliz narvoniga

qaragan, ichki yuzasi bir qavatli yassi epiteliy bilan, tashqi yuzasini endoteliy qoplaydi. Epiteliy va endoteliy orasida yupqa biriktiruvchi to'qimali qavat joylashgan. Chig'anoq yo'lining *tashqi devori* suyakli chig'anoqning suyak usti pardasi bilan qo'shilib ketgan va har chig'anoqning o'ramalarida joylashgan spiral boylamlari mavjud. Boylam yuzasida tomirli tasmacha bo'lib, uning tarkibida kapillyarlar endolimfani hosil qiluvchi kubsimon hujayralar joylashgan. Ostki devori yoki nog'ora devor nog'ora narvoniga qaragan va juda murakkab tuzilgan. Bazilyar membrana ustida tovushlarni qabul qilish vazifasini bajaradigan Korti a'zosi joylashgan. Bazilyar membrana bir uchi bilan spiralsimon suyak plastinkaga, qarama-qarshi uchi bilan spiral boylamga birikadi. Membrana nozik radial yo'nalishda joylashgan 24 mingga yaqin kollagen tolalardan tashkil topgan. Bazilyar membrana ustida tashqi va ichki tayanch hujayralari joylashgan bo'lib, ularning ustida esa retseptor tukli hujayralar joylashgan va ular bazal membranagacha yetmaydi. Tashqi tayanch hujayralari spiralsimon suyak plastinkani chetidan uzoqroq, ichkisi esa yaqinroq joylashadi. Retseptor hujayralari ham ikki xilga bo'linadi: ichkisi kolbasimon shaklda, tashqisi silindrsimon shaklga ega. Ichki va tashqi tayanch hujayralari o'tkir burchak ostida tutashadi, natijada uch burchakli kanal yoki ichki korti tunneli hosil bo'ladi. Korti kanali Korti a'zosidan spiralsimon o'tib, ichida endolimfa



bo'ladi. Tunnel ichida spiral nerv tugunidan chiquvchi miyelinsiz nerv tolalari joylashgan. Retseptor hujayralarining ustki yuzasidan tukchalar-mikrovor-sinkalar bilan qoplangan. Tukli hujayralar ustidan qoplovchi membrana joylashadi. Uning bir uchi suyak spiralsimon plastinkaga birikadi, ikkinchi uchi esa chig'anoq yo'lining bo'shlig'ida erkin osilgan holda tugallanadi.

Afferent neyronlarning tanalari (I neyronlar) spiralsimon plastinka ichidagi spiral tugunida joylashgan. Tashqi retseptor tukli hujayralar ichki tukli hujayralarga nisbatan baland tovushlarga sezgir bo'ladi. Baland tovushlar chig'anoqning pastki o'rama sohasida joylashgan hujayralarni qo'zg'otadi. Past tovushlarni asosan chig'anoqning qubbasi sohasidagi hujayralar qabul qiladi.

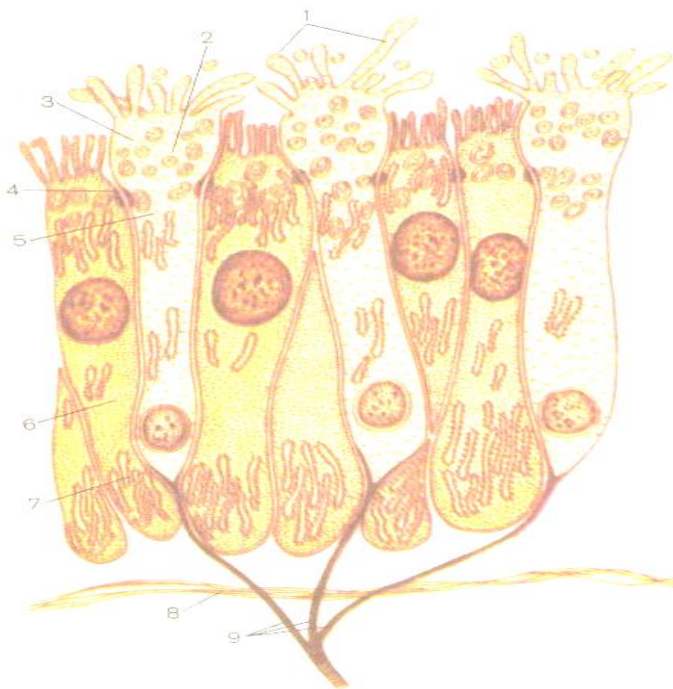**Quloq analizatorining funksiyasi.** Eshituv jarayonida quloq supراسi deyarli ahamiyatga ega emas. Tovush to'lqinlari tashqi eshitish yo'li orqali nog'ora pardaga uzatiladi va unda mexanik tebranishini uyg'otadi. Nog'ora pardaning mexanik tebranishlari bir-biri bilan ketma-ket bog'langan eshitish suyakchalari orqali dahliz darchasining pardasiga uzatiladi. Dahliz pardasiga bog'langan uzangisimon suyakchani tebranishlari tufayli dahliz narvoni ichidagi perilymfaning tebranishlari vujudga keladi hamda chig'anoq uchidagi teshikcha orqali bu tebranish nog'ora narvonidagi perilymfaga, u orqali esa chig'anoq darchasiga uzatiladi. Perilymfa tebranishlari endolimfaga uzatiladi.

Endolimfaning tebranishlari natijasida bazilyar membrana tovush kuchi va amplitudasiga ko'ra to'liqsimon, butun uzunasi bo'ylab tebrana boshlaydi. Shu tebranishlar tufayli qoplovchi membrana tukli retseptor hujayralari orasida kontakt vujudga keladi va hujayralar ichida nerv impulslari hosil bo'ladi. Bu impulslar spiral tugunda joylashgan neyronlarning dendritlari orqali bazal membranaga uzatiladi, aksonlari esa dahliz-chig'anoq nervi chig'anoqli qismi tarkibida uzunchoq miyaning rombsimon chuqurchasi sohasida joylashgan ventral yadrolarda (II neyronlarda) tugallanadi. Bu yadrolar tarkibidagi ikkinchi neyron aksonlari yuqorigi oliva sohasida qarama-qarshi tomondan kelayotgan xuddi shunday tolalar bilan kesishib, lateral qovuzloq tarkibiga qo'shiladi. So'ng lateral qovuzloq ichidagi eshitish yo'li tolalari to'rt tepalikning ostki tepaliklarida va medial tizzasimon tanada tugallanadi va bu yerda joylashgan III neyronlari bilan sinapslar hosil qiladi. To'rt tepalikning ostki tepaliklaridan va medial tizzasimon tanalardan boshlangan III neyron aksonlari ichki kapsuladan o'tib, miya po'stlog'idagi yuqorigi chakka pushtasida tugallanadi. Demak, eshituv anali-zatorining po'stloq markazi miya po'stlog'ining yuqorigi chakka pushtasida joylashgan.

### **HID BILISH ANALIZATORI**

Hid bilish a'zosi burun bo'shlig'i shilliq qavatining hid bilish sohasida joylashgan. Yuqorigi burun chig'anog'i va unga

yondoshgan burun to'sig'i bazal membrana ustida joylashgan hid bilish epiteliy bilan qoplangan. Epiteliy uch xil hujayralar – hid bilish retseptor hujayralar, tayanch hujayralar va bazal hujayralardan tashkil topgan. *Tayanch hujayralari* hid bilish hujayralari orasida joylashib, kalta kiprikchalari bo'lib, sekretor xususiyatlariga ega. *Bazal hujayralar* chuqurroq, bazal membrana ustida joylashgan va hid bilish retseptor hujayralari aksonlarini o'rab turadi. Bazal membrana ostida naysimon – alveolyar bezlar joylashib, ularning chiqaruv naylari shilliq parda yuzasiga ochiladi.



59-rasm. Hid bilish epiteliyning elektronmikroskopik tuzilishi

(V.G. Eliseyevdan).

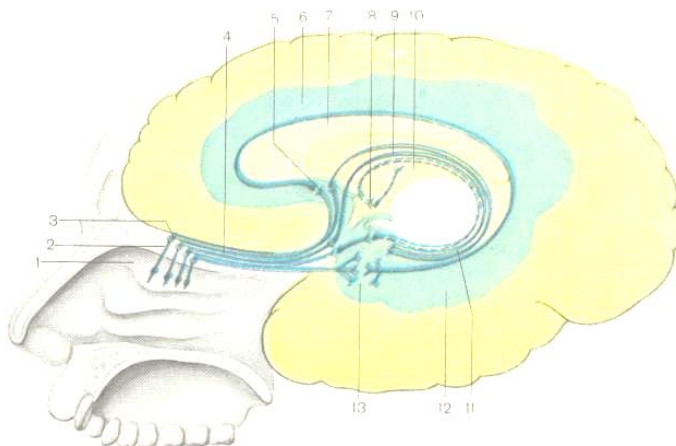
1 – mikrovorsinkalar, 2 – pufakchalar, 3 – hid bilish kengaymasi, 4 – desmosoma, 5 – hid bilish hujayrasining tanasi, 6 – tayanchli hujayra,

7 – endoplazmatik to‘r, 8 – bazal membrana, 9 – hid bilish ipchalari – hid

*bilish neyrosekretor hujayralarning aksonlari.*

*Hid bilish retseptor hujayralarida* uzun markaziy va kalta periferik o‘simtalari bo‘ladi. Odamda hid bilish hujayralarning soni 40 mln, hid bilish a‘zosi yaxshi rivojlangan hayvonlarda bu hujayralarning soni 200 mln gacha yetishi mumkin. Periferik o‘simta – dendrit o‘z uchida yo‘g‘onlashgan dendrik piyozchasi bilan tugallanadi. Bu piyozchaning uchida 10-12 harakatchan kiprikchalari bo‘ladi, har bir kiprikcha 9 juft periferik va 2 juft markaziy mikronaychalardan tuzilgan. Bu tuzilmalar hid ajratuvchi moddalarni qabul qiladi. Markaziy o‘simtalar – ak-sonlar, neyrofibrillalardan va mitoxondriyalardan tuzilgan, ta-yanch hujayralari orasida joylashib, 20-40 ta hid bilish ipchalarini hosil qiladi (59-rasm). Hid bilish ipchalari g‘alvirsimon suyakning g‘alvirsimon plastinka orqali kalla bo‘shlig‘iga kiradi. Hid ajratuvchi moddalar hid bilish bezlarining molekulalarida erib,

kiprikchalarning retseptor oqsillari bilan kimyoviy birikish reaksiyasiga kirishadi va natijada nerv impulsi vujudga keladi.



60-rasm. Hid bilish a'zosining o'tkazuvchi yo'li.

1 – burunning yuqorigi chig'anog'i, 2 – hid bilish nervlari, 3 – hid bilish piyozchasi, 4 – hid bilish yo'li, 5 – qadahosti tana, 6 – belbog'li pushta, 7 – qadahsimon tana, 9 – talamus, 11 – tishsimon pushta, 12 – gippokamp pushtasi, 13 – ilmoq.

Nerv impulsi hid bilish nervlari orqali hid bilish piyozchalariga uzatiladi (60-rasm). Bu yerda II neyron tanalari joylashgan. II neyron aksonlari hid bilish yo'lini hosil qilib, hid bilish uchburchagi tomon yo'naladi va oldingi ilma-teshik moddadan o'tadi. Nerv impulsi murakkab yo'lni o'tib, hid bilish

analizatorining po'stlog' markaziga yetadi. Hid bilish analizatorining markazi miya po'stlog'ining ilmoq va paragippokampal sohalarida joylashgan bo'lib, shu yerda qabul qilingan impulslar tahlil qilinadi.

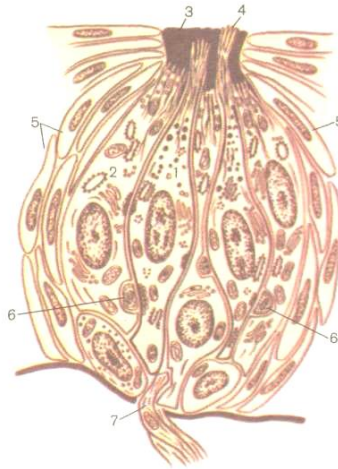
### **TA'M BILISH ANALIZATORI**

Ta'm bilish a'zosi ektodermadan taraqqiy etadi. Ta'm bilish a'zosi turli kimyoviy moddalarni va asosan ovqat moddalarining mazasini bir-biridan ajrata olish funksiyasini bajaradi. Sodda tuzilgan hayvonlarda maxsus sezgi a'zolari bo'lmaydi, lekin harorat, kimyoviy va mexanik ta'sirlarni yaxshi sezadigan teri hujayralarida nerv tolalari bo'ladi. Bu tolalar nerv tugunlari bilan bog'liq. Umurtqasizlarga mansub bo'lgan hasharotlar ta'mni yaxshi farqlay oladi. Masalan kapalaklar 0,008% lik shakar eritmasini toza suvdan farq qiladi. Asalarilar og'iz atrofi, oyoqlari va uzun mo'ylovlarida joylashgan retseptorlari orqali to'rt xil ta'mni farqlaydi. Ba'zi umurtqalilarda ta'm bilish retseptorlari og'iz bo'shlig'idan tashqari tilda va tanglayda, boshda va dumda ham uchrashi mumkin. Odamda ta'm bilish a'zosi 2000 mingga yaqin ta'm bilish piyozchalaridan tashkil topgan. Ta'm bilish piyozchalari asosan tarnovsimon, zamburug'simon, qisman bargsimon so'rg'ichlarda, yumshoq tanglayda va halqumda joylashgan. Til so'rg'ichlari tashqi tomondan ko'p qavatli yassi epiteliy bilan qoplangan. So'rg'ich asosini biriktiruvchi to'qima

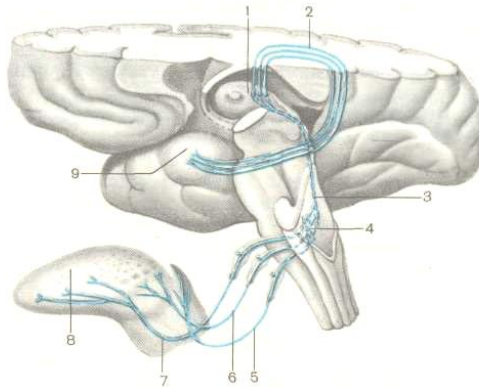
tashkil qilib, epiteliy ichiga ko'p sonli burtmalar yoki ikkilamchi so'rg'ichlar tarzida o'sib kiradi. So'rg'ich yon devorining epiteliysida ta'm bilish piyozchalari yotadi. Tilda ta'm bilish retseptorlar orqali achchiqni, shirinlikni, nordonni va sho'rni ajrata olishi mumkin. Har bitta ta'm bilish piyozchasi duksimon shaklga ega bo'lib, markazda retseptor hujayralari, atrofida tayanch hujayralari va asos qismida bazilyar hujayralar yotadi (61-rasm).

Ta'm bilish piyozchasining uchida teshigi bo'ladi va bu teshikdan retseptor hujayralarning yuqorigi uchlaridan tashkil topgan ta'm bilish chuqurchasi hosil bo'ladi. Har bir retseptor hujayraning yuzasida chuqurcha tomon qaratilgan ustki yuzasidan mikrovorsinkalar hosil bo'ladi. Mikrovorsinkalar erigan moddalar bilan kontaktga kirib, ta'm bilish retseptor hujayrasida qo'zg'olishni hosil qiladi.

Qo'zg'olish yaqin yotgan nerv oxirlariga tarqalib, nerv impulsini vujudga keltiradi. Nerv tolalaridan nerv impulsini retseptor hujayralarning atrofida joylashgan hujayralarga tarqaladi. Nerv impulsini tilning oldingi uchidan til nervining tolalari, tarnovsimon so'rg'ichlardan, yumshoq tanglaydan va



61-rasm. Ta'm bilish piyozchasining tuzilishi.



62-rasm. Ta'm bilish a'zosining o'tkazuvchi yo'li.  
 1 – talamus, 2 – talamus bilan ilmoqni tutashtiruvchi tolalar,  
 3 – talamusni yolg'iz yo'l yadrosi bilan tutashtiruvchi tolalar,  
 4 – yolg'iz yo'lning yadrosi, 5 – hiqildoq nerv tarkibidagi ta'm  
 bilish



*tolalari, 6 – til-yutkin nerv tarkibidagi ta'm bilish tolalari, 7 –  
nog'ora  
parda tarkibidagi ta'm bilish tolalari, 8 – til, 9 – ilmoq.*

tanglay ravoqlaridan til-yutkin nervi tolalari, hiqildoq usti tog'aydan adashgan nerv tolalari orqali tarqaladi. I neyronlar tanalari VII, IX, X juft bosh miya nervlarining tugunlarida joylashgan bo'lib, uzunchoq miyada joylashgan yolg'iz yo'lining sezuvchi yadrolarida tugaydi. Uzunchoq miyaning birinchi neyronlari tugagan yeridan II neyronlarning markaziy o'simtalari talamusga yo'naladi. Bu yerda III neyronlar tanalari joylashgan. III neyronlarning aksonlari miya po'stlog'i sohasida joylashgan paragippokamp pushta va ilmoqda tugaydi. Bosh miyaning bu sohasi ta'm bilish analizatorining po'stlog' markazi hisoblanadi (62-rasm).

### **TERI ANALIZATORI**

Teri tana yuzasini qoplab, xilma-xil funksiyalarni bajaradi. Teri nafaqat tashqi muhit ta'sirotlardan tanani himoya etadi, balki nafas olish, tana haroratini idora etish, almashinuv jarayonida hosil bo'lgan moddalarni ajratish vazifalarini bajaradi. Odam terisining sathi o'rta hisobda  $1,6-2 m^2$  ga teng bo'ladi. Bir sutka davomida odamda  $500 ml$  suv, tuzlar va oxirgi azotli birikmalar ter bilan birga organizmdan chiqib turadi. Teri vitaminlar almashinuvida

ham faol qatnashadi. Ultrafiolet nurlar ta'sirida terida vitamin D sintezlanadi. Terida joylashgan sezuvchi retseptorlar temperaturani, bosimni, og'riqni va boshqa ta'sirot-larni qabul qiladi. Ta'sirot xususiyatiga qarab sezuvchi nerv oxirlari mexanoretseptorlar, xemoretseptorlar, notsioretseptorlar va boshqa retseptorlarga bo'linadi. Tuzilishi jihatidan teridagi sezuvchi nerv oxirlari erkin va erkin bo'lmagan nerv oxirlariga bo'linadi. Erkin nerv oxirlari faqat nerv tolasining o'q silindrining oxirgi shoxlaridan iborat. Erkin bo'lmagan nerv oxirlarida nerv tolasining barcha tarkibiy qismlari bo'ladi, chunonchi o'q silindr va uning shoxlari, gliya hujayralari bo'ladi.

Terida retseptorlarning soni bir xil emas. Masalan, boldir sohasidagi terida  $10 \text{ mm}^2$  sathda 1 ta retseptor uchraydi, barmoqning uchlaridagi terida esa – 230 ta. Bu retseptorlar teri analizatorining perefirik qismlari hisoblanadi.

Mikroskop ostida teri tuzilishi o'rganilganda uch qavati – teri ustki qavati – epidermis, xususiy qavat – derma va teri osti yog' qavati farqlanadi.

**1. Teri epidermisi** ko'p qavatli yassi muguzlanuvchi epiteliydan tashkil topgan. Uning qalinligi 0,3 dan 4 mm gacha yetishi mumkin. Ishqalanishga ko'proq uchragan joylarda teri ancha qalin bo'ladi. Masalan, tovon terisi qovoqdagi teriga

qaraganda ancha dag'al bo'ladi. Teri epidermisi besh qavatdan tuzilgan:

A) *Bazal qavat* bazal membrana ustida joylashgan bazal hujayralaridan va melanotsitlardan tarkib topgan. Bazal hujayralari mitotik yo'l bilan faol bo'linishi sababli bu qavatni o'sish qavati deb ham nomlanadi. Melanotsitlar bazal hujayralar orasida joylashib, tarkibida melanin pigmenti bo'ladi, uning miqdoriga ko'ra terini rangi ifodalanadi. Melanin pigmenti terini ultraviolet nurlarini zararli ta'siridan himoyalaydi.

B) *Tikanakli qavat* ko'p burchakli shaklga ega bo'lgan hujayralaridan tashkil topgan. Yon hujayralari bir-biri bilan o'simtalar yordamida birikadi. Bu yerni hujayralarida hujayralarni bo'linishini kuzatish mumkin.

V) *Donador qavat* bir nechta qatlamni hosil qiluvchi hujayralardan tuzilgan. Hujayralar tarkibida yirik donador holda keratogialin uchraydi. Yuqoriga ko'tarilgan sari keratogialin keratin moddaga aylanadi.

G) *Yaltiroq qavat* 3-4 qatlamni hosil qiluvchi yassilashgan yadrosiz hujayralardan iborat. Hujayralar tarkibida nurni yaxshi sindiradigan eleidin oqsiliga boy bo'ladi.

D) *Muguzlanuvchi qavat* bir nechta qatlamni hosil qiluvchi muguzlangan qipiqchalardan iborat. Bu qavat tarkibida keratin oqsili va havo pufakchalari bo'ladi. Muguz qavatning o'ziga xos

tuzilishi bir qancha xususiyatlarni ifodalaydi. Masalan bu qavat suv o'tkazmaydigan, ma'lum zichlikka va qayishqoqlikka ega bo'lganligi tufayli undan mikroorganizmlar o'tmaydi. Muguzli qipiqchalar doim muguzlanib va o'rniga yangilanib turadi. Chuqur qatlamlarda joylashgan hujayralarni yuqoriga ko'tarilishi mobaynida muguzlanish jarayoni sodir bo'ladi. Masalan, odam tovonida epidermis hujayralarning muguzlanishi va to'liq yangi hujayralari bilan almashinishi 10-30 kun davomida ro'y beradi.

2. *Derma* yoki xususiy qavat qalinligi 1-2,5 mm, bazal membrananing ostida joylashadi va biriktiruvchi to'qimadan tuzilgan. *Derma so'rg'ichli va to'r qatlamlaridan* iborat.

A) *So'rg'ichli* qatlam bazal membrana ostida yotadi va siyrak tolali shakllanmagan biriktiruvchi to'qimadan iborat. *So'rg'ichli* qatlam bazal membranaga *so'rg'ichlar* holida bo'rtib kirib, natijada bazal membrana o'ziga xos to'lqinsimon shaklni hosil qiladi. Teri epidermisida qon tomirlari bo'lmaganligi uchun, uning oziqlanishi diffuz holda, dermaning *so'rg'ichsimo*n qatlamida joylashgan qon tomirlari hisobiga ro'y beradi. *So'rg'ichlarning* joylashuviga va soniga qarab, teri yuzasida qirralar va egatchalar hosil bo'ladi. Natijada, ayniqsa qo'l va oyoqlar terisida turli murakkab naqshlar rivojlanadi. Masalan, har bir insonning qo'l panjasida o'ziga xos naqshlar, ularning tarkibida ma'lum sonda qirralar, triradiuslar aniqlanadi va o'zga biron

insonda bu naqshlar qaytarilmaydi. Teri relyefini hosil qiluvchi tuzilmalarni o'rganuvchi fan dermatoglyfika deyiladi. Naqshlarning tuzilishi insonning tug'ilgan paytidan boshlab, umrining oxirigacha o'zgarmaydi. Barmoqlar terisi yuzasidagi naqshlar terining so'rg'ichsimon qatlami bilan olib tashlaganda yo'qoladi. Barmoq terisining izlari kriminalistikada inson shaxsini aniqlashda keng foydalaniladi. Terining dermatoglyfik tuzilishi va uning populyatsion antropologiyada, tibbiyotda va sportda ahamiyati va qo'llanilishi «Sport morfologiyasi» bo'limida batafsil bayon etilgan, shu sababli terining dermatoglyfik tuzilishi haqida qisqacha ma'lumot berish bilan kifoyalanamiz.

*B) Dermaning to'r qavati* zich tolali shakllanmagan biriktiruvchi to'qimadan hosil bo'lgan. Biriktiruvchi to'qimaning kollagen tolalari bir-biriga nisbatan burchakni hosil qilib birikishi tufayli, keng tarmoqlangan to'r qatlami shakllanadi. Kollagen tolalardan tashqari to'r qatlamda elastik tolalar, sochlarning ildizlari, ter va yog' bezlari joylashgan. Kollagen tolalarning tutamlari teri ostiga, yog' to'qima ichiga ham kiradi.

**3. Teri osti yog' kletchatkasi** terining eng ichkarida joylashgan qavati bo'lib, yog' hujayralaridan tashkil topgan. Bu qavat organizimning yog' deposi, energetik manbai bo'lib, tana haroratini idora etishda ham ishtirok etadi. Katta kishilarda yog' vazni 10-15 kg ga yetadi. Ayollarda teri osti yog' qatlami erkak-

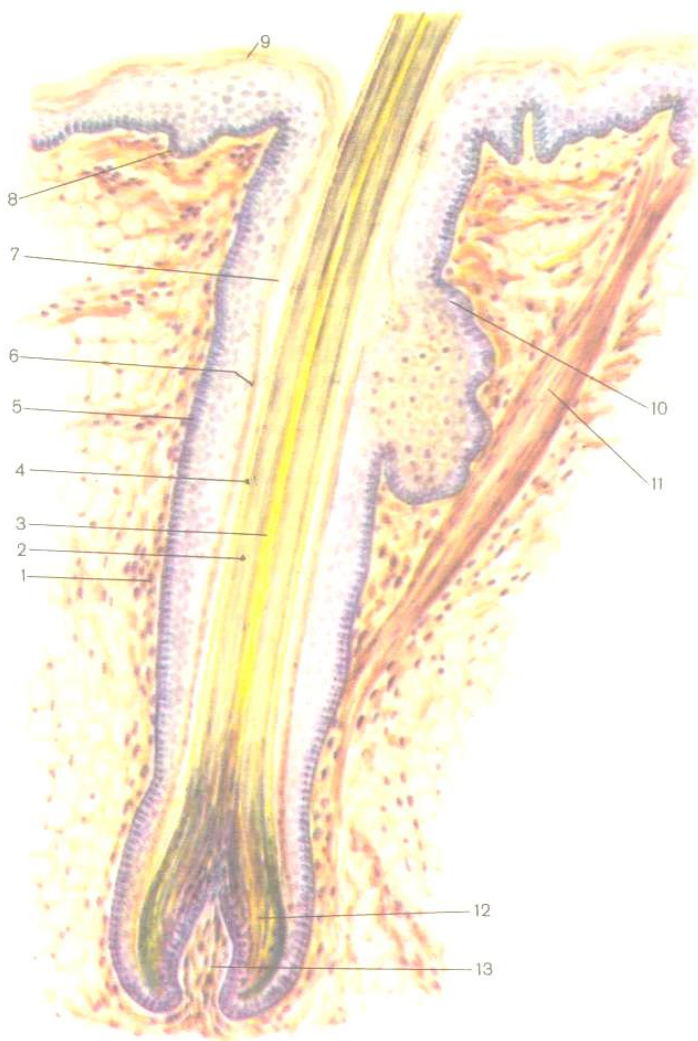
larga nisbatan kuchli ifodalangan bo'lib, asosan tos, son va qorinning oldingi devorida qalin qatlamlarni hosil qiladi. Kam harakatchanlik, haddan tashqari yog'li ovqatlarni iste'mol qilinishi organizmga zarar keltirib, yurakda zo'riqish hodisasini paydo bo'lishiga, diafragmani yuqoriga siljishi tufayli, uni qubbalarini pastga tushishining normadan chiqishi, nafas olish jarayonini ancha qiyinlashtiradi.

Katta kishilarda yog' nafaqat teri ostida to'planishi bilan, ayni vaqtda ichki a'zolarida ham yig'iladi. Shiddatli mashqlar va trenirovka natijasida teri osti yog' kletchatkani miqdori keskin kamayadi. Terini bir qancha hosilalari bor. Bularga sochlar va ularning atrofidagi miotsitlar, yog', ter bezlari va tirnoqlar kiradi.

**Sochning** teri ostidagi qismi – ildizi, teri ustidagi qismi sochning erkin qismi hisoblanadi.

Sochlar terining tashqi yuzasiga nisbatan bir oz qiya joylashgan. Sochning ildizi *soch follikuli yoki soch qopi* ichida joylashgan (63-rasm). Follikul yoki soch qopi epitelial qin va uni tashqaridan o'rab turuvchi biriktiruvchi to'qimali xaltachadan iborat. Xaltachaga sochni ko'taruvchi muskul birikadi va yog' bezining chiqaruv naylari ochiladi. Muskul qisqarib, sochni ko'taradi, yog' bezini ezilishi tufayli, moy xaltachaga ajraladi. Soch ildizi uchida kengayib, *soch piyozchasini* hosil qiladi. Soch xaltachasi soch piyozchasining pastki qutbida uning ichiga

so'rg'ichga o'xshab o'sib kirganligi uchun *soch so'rg'ichi* deyiladi. Soch so'rg'ichi ichida ko'p qon kapillyarlari bo'lib, ular piyozchalarning oziqlanishini ta'minlaydi. Soch piyozchaning epitelial hujayralari ko'payish qobiliyatiga ega va ularning hisobiga soch o'sadi. Epitelial hujayralari soch piyozchasidan asta-sekin yuqoriga ko'tarila boshlashi bilan soch so'rg'ichi kapillyarlaridan borgan sari uzoqlashadi, natijada ularning oziqlanishi buziladi va muguzlanish jarayoni boshlanadi. Ko'ndalang kesmada soch uch qavatdan tuzilgan: markazda – mag'iz modda, atrofida po'st modda joylashgan va tashqi qavati



63-rasm. Sochning tuzilish sxemasi (V.G. Eliseyevdan).  
 1 – soch xaltasi, 2 – sochning po'st moddasi, 3 – sochning miyali moddasi,



4 – kutikula, 5 – soch ildizining tashqi qini, 6 – ichki qinning ikki qavati,  
7 – soch voronkasi, 8 – epidermisning bazal qavati, 9 – epidermisning muguz qavati, 10 – yog' bezi, 11 – sochni ko'taruvchi muskul, 12 – soch piyozchasi, 13 – sochning so'rg'ichi.

– kutikula deyiladi. Sochning rangi po'st qavatidagi pigment moddasining miqdoriga bog'liq. Sochning oqarishi pigment moddaning kamayib ketishi va havo pufakchalarining paydo bo'lishi bilan bog'liq.

### **Tirnoqlar**

Teridan tirnoqlar ham o'sib chiqadi. Tirnoqlar qabariq to'rt burchak plastinka shaklida bo'lib, ikki qismga – tirnoq ildizi va erkin qismga bo'linadi. Tirnoq ildizi to'g'ridan-to'g'ri falangalar suyak usti pardasi bilan birlashgan. Tirnoqning o'sishi ildizidan boshlanadi. Tirnoq ildizi o'zini yumshoqligi va o'ziga xos rangi bilan farqlanadi. Tirnoqlar epidermisning dag'allashishi hisobiga hosil bo'ladi. Tirnoqlar barmoqlar distal falangalarini mexanik ta'sirotlardan himoyalaydi.

Ter bezlariga *yog' bezlari, ter va sut bezlari kiradi. Ter bezlari* oddiy naysimon tuzilishga ega bo'lib, ularning soni 2-2,5 mln gacha yetadi. Ter bezlarining oxirgi bo'limlari burilib, koptokchalarini hosil qiladi, uzun chiqaruv nayi, teridan teri teshikchasi

bilan ochiladi. Ter bezlarining ishlab chiqaradigan sekreti – ter boʻlib, uning tarkibini 98% suv va 2% organik va anorganik moddalar – mineral tuzlar, mochevina va siydik kislotasi tashkil etadi. Ter bezlari deyarli barcha aʼzolarida uchraydi. Maʼlumki, bugʻlanish – bu issiqlik ajratishning eng samarali yoʻlidir. Tananing yuzasidan ter bugʻlanganda oʻzi bilan koʻp miqdorda issiqlik energiyasini olib ketadi va tananing haroratini pasay-tiradi.

*Yogʻ bezlari* oddiy alveolyar tipida tuzilgan, alveolyar oxirgi boʻlimidan va kalta chiqaruv nayidan iborat. Yogʻ bezlari teri dermasining soʻrgʻichsimon qavat bilan toʻr qavat chegarasida joylashadi. Terining barcha yerida uchraydi, faqat oyoq-qoʻl kaftlarida boʻlmaydi. Yogʻ bezlarining chiqaruv naylari soch qopchasiga ochiladi. Yogʻ bezlarida ishlab chiqariladigan yogʻ nafaqat soch va terini yogʻlaydi, uni qurib qolishdan va yorilishdan saqlaydi, balki bakteritsid xususiyatlari tufayli mikroblardan himoyalaydi.

*Sut bezi* katta koʻkrak muskulining oldingi yuzasida, III-IV qovurgʻalar sohasida joylashgan. Tugʻmagan ayollarda uning vazni 100-200 gr ga teng. Sut bezi oʻzgargan teri bezi boʻlib, oʻgʻil bolalarda va erkaklarda uncha takomil etmagan boʻladi. Qiz bolalarda balogʻatga yetgandan keyin, bez toʻqimasi rivojlana boshlaydi. Sut bezining markazida pigmentlangan soʻrgʻichi va soʻrgʻich atrofida qoʻngʻir rangli soʻrgʻich doirasi boʻladi. Takomil

topgan sut bezi 15-20 ta alohida bez bo'laklaridan iborat va bo'laklar orasidagi biriktiruvchi to'qimali to'siqlar bo'laklarni bo'lakchalarga ajratadi. Hamma bo'lakchalardagi sut chiqarish naychalari qo'shilib, sut yo'llarini, sut yo'llaridan esa bo'lak sut yo'li hosil bo'ladi. Natijada bezda yaxshi rivojlangan umumiy sut yo'llar tizimi shakllanadi. Har bitta bo'lak – bu alohida murakkab tuzilgan alveolyar bez bo'lib, uning chiqaruv yo'li so'rg'ichga tomon radial yo'naladi. So'rg'ichga yetmasdan chiqaruv yo'li kengayib, sut kavagini hosil qiladi. Homilador ayollarda 5-6 oyidan boshlab, estrogen va progesteron ta'sirida bezlarning oxirgi bo'limlarida alveolalar hosil bo'ladi. Alveola devorlari bir qavat silindrsimon epiteliy bilan qoplangan, hujayralari laktotsitlar deb nomlanib, ularning ishlab chiqaradigan mahsuloti moloziyo deyiladi. Bola tug'ilgandan so'ng laktotsitlar sut ishlab chiqaradi. Laktotsitlar atrofida bazal membranada o'rnashgan mioepiteliotsitlarning qisqarishi tufayli ishlab chiqarilgan sut bezning chiqaruv yo'liga chiqadi. Sut bezlarida sut yaratish va uni ajratish jarayonlari gipofiz old bo'lagining laktotrop gormoni tomonidan idora etiladi: qonda laktotrop gormonning miqdori ortganda sut ajratilishi jarayoni ham jadallashadi.

Tana, qo'l-oyoqlar terisi tarkibidagi og'riqni, haroratni va o'zga ta'sirotlarni sezuvchi retseptorlardan chiqqan nerv tolalari yig'indisidan orqa miya – talamik nerv yo'li shakllanib, u orqali

retseptorlarda hosil bo'lgan nerv impulslari bosh miya po'st moddasidagi markazdan so'nggi pushtaga yetib boradi. Bosh sohasi terisidagi, qattiq miya pardasidagi, ko'z kon'yunktivasidagi, og'iz bo'shlig'i, burun va burun oldi bo'shliqlari shilliq qavatlaridan hamda tishlardan chiqadigan sezuvchi nerv tolalaridan esa uchlamchi nerv tarkibidagi tolalarning sezuvchi qismlari shakllanadi. Bu tolalar uchlamchi nervning rombsimon chuqurchada joylashgan yadrolaridan o'tib, ko'rish do'mboqchasiga, undan esa bosh miya po'st moddasining markazdan so'nggi pushtasiga boradi. Ko'rish a'zosi orqali qabul qilingan ta'sirotda javoban harakat amalga oshirilishi ehtiyoji tug'ilgan taqdirda markazdan so'nggi pushtaga yetkazilgan axborot markaz oldi pushtasiga va undan esa efferent impulslar harakat apparatiga uzatiladi. Axborotni harakat apparatiga uzatish o'zga yo'l bilan ham, ya'ni nerv impulslari markazdan so'nggi pushtadan to'g'ri po'st modda ostidagi harakatlantiruvchi yadrolarga uzatish orqali ham amalga oshiriladi.

### **Nazorat savollar**

1. Sezgi a'zolari to'g'risida umumiy ma'lumotlari.
2. Sezgi a'zolari yoki analizatorlarining vazifasi.
3. Teri analizatorni tuzilishi va vazifasi
4. Eshitish va muvozanat a'zosi (ichki, o'rta va tashqi quloq).

5. Nerv tizimining afferent o'tkazuv yullari.
6. Nerv tizimining efferent o'tkazuv yo'llari.
7. Stato-kinetik analizatorni ishlashi.
8. Ko'rish a'zosi yoki ko'rish analizatori.(topografiyasi, tuzilishi va yordamchi apparati).
9. Ta'm bilish va xid bilish a'zolari tuzilishi.

### **Xususiy anatomiyadan testlar**

#### **1. Og'iz bo'shlig'ida so'lak ta'sirida parchalanadi:**

- A. oqsillar
- B. yog'lar
- V. Uglevodlar
- G. insulin

#### **2. Tishlarni xosil qiluvchi to'qimalar:**

- A. periost, dentin, epiteliy
- B. dentin, nadkostnitsa
- V. sement, emal, suyak

G. pulpa, emal, dentin

**3. Quloq oldi sulak yo'llari ochiladi:**

A. til osti bezchalariga

B. xalqumni shilliq qavatiga

V. tilni uchiga

G. yukorigi jagni ikkinchi katta ozik tishini oldiga

**4. Xalqumni ustki qavati qoplangan:**

A. shillik kavati bilan

B. fibroz kavati bilan

V. perixondral kavati bilan

G. adventitsiya kavati bilan

**5. Oshqozon ichidagi muxit:**

A. aralash

B. nordon

V. Neytral

G. Oxakli

**6. Arteriyalar – bu bu quyidagi xususiyatlarga ega bo'lgan qon tomirlar:**

A. bu tomirlarda arterial qon oqadi

- B. faqat venoz qon oqadi
- V. aralash qon oqadi
- G. bu tomirlardan yurakdan qon olib ketiladi

**7. O'rta miyaning bo'shlig'i:**

- A. 3 qorincha
- B. 4 qorincha
- V. Siliviy kanali
- G. yon qorincha

**8. Katta qon aylanish doirasida tomirlardagi qonning tarkibi:**

- A. arteriyalarda – arterial qon, venalarda –venoz qon
- B. arteriyalarda-venoz qon, venalarda arterial qon
- V. arteriyalarda-aralash qon, venalarda –venoz qon
- G. venalarda-aralash qon, arteriyalarda-faqat arterial qon

**9. Donasiz leykotsitlarning asosiy to'planish joylari:**

- A. limfa tugunlari, ayrimsimon bez
- B. jigar, qizil suyak ko'migi
- V. sariklik qopchasi
- G. sarik suyak kumigi

**10. O'pkani yuqori chegarasi:**

- A. tush suyagining dastasi
- B. umrov suyagidan 3-4 sm yuqoridan
- V. 1 qovurg'adan 3-4 sm yuqoridan
- G. 1 qovurg'a bilan umrov suyagi orasida

**11. Orqa miyaning orqa shoxlaridan o'tadigan strukturalar:**

- A. sezuvchi ildizlarni kirish joyi
- B. sezuvchi ildizlarni chikish joyi
- V. xarakatlantiruvchi ildizlarni kirish joyi
- G. xarakatlantiruvchi ildizlarni chiqish joyi

**12. Nerv to'qimani tashkil etuvchi strukturalar:**

- A. nerv tolalari, shoxlari, xujayralari
- B. nerv tutamlari, shoxlari, xujayralari
- V. neyroqliya, efferent va afferent nerv tolalari, reflektor yoyi
- G. neyronlar va neyroqliya

**13. Tanani muvozanatda saqlash, fazoda tananing xolati va xarakatlarini boshqaradigan a'zolar:**

- A. uzunchoq miya va miyacha
- B. miyacha va gipotalamus
- V. miyacha va quloqning vestibulyar apparati
- G. katta yarim sharlarning ensa pallasi, orqa miya segmentlari



**14. Vegetativ nerv sistemasi quyidagi a'zolari ish faoliyatini boshkaradi:**

- A. sillik muskul to'qimaga ega bo'lgan organlarni, yurak va skelet muskulaturasini
- B. faqat kundalang – targ'il muskul to'qimasini
- V. faqat buyrak va siydik ajratish organlari ish faoliyatini
- G. nafas olish, sulak ajratish, qon aylanish markazlarini ishini boshqaradi

**15. Orqa miya segmentini tulik va to'g'ri ta'rifini ko'rsating:**

- A. oq va kulrang moddalarning yig'indisi
- B. kulrang moddadan chiquvchi bir juft orqa miya nervlari
- V. nerv xujayralaridan chiqqan o'simtalar yig'indisi
- G. neyron tanalarining to'plangan joyi

**16. Qorin pardasiga nisbatdan jigarning joylashuvi:**

- A. intraperitoneal
- B. ekstraperitoneal
- V. mezoperitoneal
- G. adventitsiya bilan qoplangan

**17. Qizilungachning yuqori va pastki chegaralarni aniqlanadigan nuqtalari:**

- A. 6 buyin umurtqasi – 11 kukrak umurtqasi
- B. 1-2 buyin umurtqasi – 4-5 kukrak umurtqasi
- V. 1 qovurg'alararo bo'shliq- 6 qovurg'alararo bo'shlik
- G. ko'krak bo'shlig'inig oldingi yuzasida

**18. Qorin bo'shligini qoplovchi parda:**

- A. perikard
- B. plevra
- V. Charvi
- G. qorin parda

**19. Gipofizni «endokrin bezlarini malikasi» deyilishiga sabab:**

- A. bosh miya bilan yaqinlashishiga sababli
- B. ponasimon suyagini turk egarida joylashganligi sababli
- V. bir vaqtda ektoderma, xam endodermadan rivojlanganligi sababli
- G. markaziy nerv sistemaga tegishli, gipotolamus bilan tugridan tugri boglanishligi va qolgan bezlarni faoliyatini boshqarish sababli

**20. Yug'on ichakning devorida uchramaydi:**

- A. kriptalar
- B. burmalar
- V vorsinkalar.
- G. gaustralalar

**15. Yurak bo'lmachalari va qorinchalardagi miokard tuzilishidagi farqli belgilari:**

A. bulmachada – 3 qavat, qorinchada – 2 qavat

B. bulmachada va qorinchalarda – 2 muskul qavati

V. bulmachada- 2 muskul qavati, qorinchada – 3 muskul qavati buladi

G. qorincha va bulmachada faqat 1 muskul qavati

**21. Yurak atrofida joylashgan biriktiruvchi tuo'qimali xaltacha:**

A. epikard

B. perikard

V. Plevra

G. Endomiziy

**22. Darvoza vena qaysi a'zolardan qon yigadi:**

A. buyraklar, buyrak usti bezlari, bachadon, qoni yig'ib yunaladi

B. siydik qopi, ichak bulimlardan, qonni yig'ib taloqqa yunaladi

V. qorin bushligining juft organlardan qonni yig'ib qorin aortasiga yunaladi

G. qorin bushligidan toq organlardan qonni yigib jigarga yunaladi

**23. Limfa tugunchalarining asosiy funksional to'qimasi tarkib topgan:**

- A. pust modda va mag'iz moddadan      B. oq va qizil pulpadan  
V. oldingi, urta va orqa bulaklardan      G. periferik va markaziy  
qismlardan

**24. Elka chigalining eng uzun shoxlariga kiradi:**

- A. qulq osti, urta, tirsak va bilak nervlari      B. xalqum nervi,  
katta quloq nervi  
V. kichik ensa nervi, umrov ustki nervlari      G. yopiluvchi nerv,  
pastki qovurg'aaro nervlari

**25. Oxirgi miya pustlogining qalinligi:**

- A. 1-2 mm      B. 3-5 mm      V. 5-6 mm      G. 6-10 mm

**26. Quymich nervining nerv shoxchalari bilan ta'minlanadigan soxalari:**

- A. tos soxasidagi teri va muskullar      B. sonning orqa va medial  
yuzalari  
V. oyoq panjasining teri va muskullari      G. faqat dumba  
muskullari

**27. Chig'anoq va uchta aylana kanallar orasida joylashgan tuzilma:**

- A. ichki quloq bushligi                      B. eshituv suyaklari                      V.  
ovalsimon darcha  
G. chig'anoq daxlizi

**28. Quloqning vestibulyar apparati tarkibiga kiradi:**

- A. chig'anoq, yarim aylana kanallar                      B. quloq daxlizi va  
endolimfa  
V. uchta yarim aylana kanallar                      G. uchta eshituv suyaklari,  
bolg'acha, sandoncha, uzangi

**29 Xiqildokda ovoz boglami tutamlarini boshlanish va birikish joylari:**

- A. ponasimon tog'ay – qalqonsimon tog'ay  
B. chumichsimon tog'ay – qalqonsimon tog'ay  
V. qalqonsimon tog'ay – uzuksimon tog'ay  
G. xiqildok usti tog'ay – chumichsimon tog'ay

**30. Nefronning qaysi bo'limida siydik xosil bo'lishining birinchi bosqichi – filtratsiya ro'y beradi:**

- A. proksimal bo'limida

B. distal bo'limida

V. Genle xovuzlogida

G. buyrak koptokchasida

## Glossariy

<p><b>Atsinus-</b> o'pkato'qimasiningtuzilishivafaolibirrigibo'lib, nafasolishbronxiolalar i, alveolyaryo'llaralveolarqopchavaalveolalar daniborat.</p>	<p><b>Ацинус -</b> функционально-анатомическая единица легочной ткани, состоящая из дыхательных бронхиол, альвеолярных ходов и альвеолярных мешочков с альвеолами.</p>	<p><b>Ацинуthe-is</b> functional-anatomic unit of a pulmonary fabric consisting from respiratory бронхиол, alveolar courses and alveolar sacks with alveoluses</p>
<p><b>Bronxial daraxt</b> - yirik va o'rta xajmdagi bronxlarni mayda bronxiolalarga bo'linishi natijasida upka to'qimasini ichida hosil bo'ladigan tuzilma. Gaz almashinuv jarayoni bu erda sodir bo'lmaydi.</p>	<p><b>Бронхиальное дерево</b> - разветвления крупных и средних бронхов на бронхи более мелкого порядка внутри легкого (газообмен в бронхиальном дереве не происходит).</p>	<p><b>Bronxial tree-</b> branchings of large and averagebronchial tubes on bronchial tubes of smaller orderin a lung (gas exchange in a bronchial tree does not occur).</p>
<p><b>O'pka-bronxeal segment</b> - o'pkaning bir qismi bo'lib, birlamchi tarmoq bronxingin chap qismiga mos</p>	<p><b>Бронхолегочной сегмент</b> - часть легкого, соответствующая первичной ветви долевого</p>	<p><b>Bronxeala segment-</b> the part of a lung corresponding to a primary branch of a</p>

<p>keladi va o'pkaga kiruvchi o'pka arteriyalari va boshqa qon tomirlar bilan davom etadi.</p>	<p>бронха и сопровождающ их его ветви легочной артерии и других сосудов.</p>	<p>share bronchial tube and accompanyin g its branch of a pulmonary artery and other vessels.</p>
<p><b>Ichki a'zolar</b> - ko'krak, qorin va chanoq bo'shlig'i soxasida joylashgan a'zolar bo'lib faoliy jihatidan nafas olish, ovqat-xazim qilish siydik-tanosil va endokrin tizimlarga bo'linadi.</p>	<p><b>Внутренности</b> - органы или системы органов, залегающие в полостях тела (грудной, брюшной и тазовой). Они образуют несколько основных систем: пищеварительную, дыхательную, мочеполовую и эндокринную.</p>	<p><b>Interiors-</b> bodies or the systems of bodies lying in cavities of a body (chest, belly and тазовой). They form some the basic systems: digestive, respiratory, urinogenital and эндокринную.</p>
<p><b>Yuqori nafas yo'llari</b> - uning tarkibiga burun bo'shlig'i, hiqildoq, kiradi. Bu qism xavoni uzluksiz kirishini ta'minlaydi.</p>	<p><b>Верхние дыхательные пути</b> - к ним относятся носовая полость и глотка, обеспечивающие</p>	<p><b>The top respiratory ways</b> - concern them a nasal cavity and a drink, providing</p>



	<p>беспрепятствен ное проникновение вдыхаемого воздуха далее по воздухоносным путям.</p>	<p>unobstructed penetration of inhaled air further on воздухоносны м to ways.</p>
<p><b>O'pka darvozasi-</b> o'pkaning medial soxasidagi chuqurlik bo'lib, u orqali o'pka to'qimasiga bronxlar va qon va asab tolalari kiradi.</p>	<p><b>Ворота легкого</b> - углубление на медиальной стороне легкого, через которое в ткань легкого проникают bronхи и сосудисто- нервный пучок.</p>	<p><b>Lung gate-</b> deepening on the medial party of a lung through which bronchial tubes and a neurovascular bunch get into a lung fabric.</p>
<p><b>Buyrak darvozasi-</b> buyrakning medial soxasidagi chuqurlik bo'lib, u orqali buyrak to'qimasiga arteriya va asab tolalari kiradi, vena va siydik kanali chiqadi.</p>	<p><b>Ворота почки</b> - углубление на внутренней стороне почки, куда входит сосудисто- нервный пучок, а выходит мочеточник.</p>	<p><b>Kidney gate-</b> deepening on a kidney inside wherethe neurovascular bunch enters, and leaves мочеточник</p>
<p><b>Gipofiz</b> - oraliq miya soxasida joydashgan asosiy endokrin bezi bo'lib, 2 bo'lakdan iborat. Oldingi bo'lagi -</p>	<p><b>Гипофиз</b> - главная эндокринная железа, состоит из 2 долей и</p>	<p><b>The hypophysis-</b> main эндокринная gland, consists of 2 shares and</p>

<p>adenogipofiz - u erda KTG(adrenokortikotrop gormon), STG (somatotrop gormon), LTG (laktotrop gormon), TTG (tireotrop gormon),GTG (gonadotrop gormon) ishlab chiqariladi. Orqa bo‘lagi - neyrogipofiz – u erda vazopressin i oksitotsin gormonlari ishlab chiqariladi.</p>	<p>перешейка. Передняя доля - аденогипофиз - вырабатывает АКТГ(адренокортикотропный гормон), СТГ (соматотропный гормон), ЛТГ (лактотропный гормон), ТТГ (тиреотропныйгормон),ГТГ (гонадотропный гормон). Задняя доля - нейрогипофиз - вырабатывает вазопрессин и окситоцин.</p>	<p>an isthmus. The forward share - adenogipofiz - develops AKTG (адренокортикотропный a hormone), СТГ (соматотропный a hormone), ЛТГ (лактотропный a hormone), ТТГ (тиреотропныйгормон), ГТГ (гонадотропный a hormone). The back share - нейрогипофиз - develops вазопрессин and окситоцин.</p>
<p><b>Milklar</b> - jag‘larning tish atroflarini qoplab turuvchi yumshoq</p>	<p><b>Десна</b> - ткань, покрывающая альвеолярные отростки</p>	<p><b>Desna-</b> a fabric covering alveolar</p>

<p>to‘qima. Milklarning ustki qismi shilliq bilan qoplangan.</p>	<p>челюстей. Сама десна сверху покрыта слизистой оболочкой.</p>	<p>shoots of jaws. The gum from above is covered by a mucous membrane.</p>
<p><b>Me‘da</b> - ovqat hazim qilish nayining eng kengaygan qismi, bu erda ovqat to‘planadi va asosiy hazimlanish jarayoni boshlanadi.</p>	<p><b>Желудок</b> - мешкообразное расширение пищеварительного тракта, где происходит скопление пищи и начальные стадии переваривания .</p>	<p><b>Stomach-</b> мешкообразное expansion of a digestive path where there is a congestion of food and initial stages of digestion.</p>
<p><b>Tishlar</b> - ovqatga mexanik ishlov berish uchun moslashgan shilliq pardaning suyaklangan so‘rg‘ichlaridir. Tishning asosiy qisimlari: tish ildizi, bo‘yin va koronkasi. Tishning usti emal moddasi bilan qoplangan bo‘lib, tish to‘qimasi dentin moddasidan iborat.</p>	<p><b>Зубы</b> - окостеневшие сосочки слизистой оболочки, служащие для механической переработки пищи. Основные элементы зуба : корень, шейка и коронка. Сверху зуб покрыт эмалью, а сама ткань зуба построена из</p>	<p><b>Teeth</b> - stiffened сосочки a mucous membrane, employees for mechanical processing of food. Tooth basic elements:a root, a neck and a crown. From above the tooth is covered by enamel, and</p>

	дентина.	the fabric of a tooth is constructed from дентина.
<b>Tish formulasi</b> - yuqori va pastki jag'larda tishlarning ma'lum tartib bilan joylashuvi (kurak, qoziq, kichik va katta jag' tishlar), xar jag'da 16 tadan tishlar joylashadi.	<b>Зубная формула</b> - расположение зубов на верхней и нижней челюсти в определенном порядке (резцы, клыки, малые коренные зубы, большие коренные зубы), На каждой челюсти располагается по 16 зубов.	<b>The tooth formula</b> - an arrangement of a teeth on the top and bottom jaw in a certain order (cutters, canines, small molars, the big molars), On each jaw settles down on 16 teeth.
<b>A'zolarning intrapiotoneal joylashuvi</b> – qorin qrdaqorinbo'shl ig'idajoylashgana'zolar nihammatarafidano'r aganxolatga aytiladi, masalaningichkaichak	<b>Интраперитонеальное расположение органа</b> - брюшина покрывает данный орган со всех сторон (тонкий кишечник)	<b>Интраперитонеальноethe body arrangement</b> -брюшина covers the given body from different directions (thin intestines)
<b>О'пка ildizi</b> - о'пка darvozasidan kiruvchi	<b>Корень легкого</b> -	<b>Lung root</b> -a complex of

va chiquvchi qon tomir, asab tolalari va limfa tomirlar yig'indisi.	комплекс сосудов, нервов, бронхов, входящих в ворота легкого.	vessels, nerves, the bronchial tubes entering in gate of a lung
<b>O'pkalar</b> - konussimon tuzilishga ega bo'lgan juft a'zo bo'lib, olingan xavo va qon o'rtasida gaz almashinuv jarayonini amalga oshiradi. U ko'krak bo'shlig'ida joylashgan, bir – biridan ko'ks oraligi bilan ajralgan va har biri plevra bilan o'ralgan.	<b>Легкие</b> - конусовидной формы парный орган, выполняющий функцию газообмена между кровью и вдыхаемым воздухом. Располагаются в грудной полости, отделены друг от друга средостением, покрыты плеврой.	<b>Easy</b> - конусовидной формы the pair body which is carrying out function of gas exchange between blood and inhaled air. Settle down in a chest cavity, are separated from each other средостением, are covered by a pleura.
<b>A'zolarining mezoperitoneal joylashuvi</b> - qorin parda a'zoni uch taraflama o'ragan xolat, masalan: jigar.	<b>Мезоперитонеальное положение органа</b> - брюшина покрывает данный орган с трех сторон. (печень)	<b>Мезоперитонеальное body position</b> - брюшина covers the given body from three parties. (Liver)
<b>Siydik hosil qiluvchi a'zo</b> - buyraklar	<b>Мочеобразующие органы</b> -	<b>Мочеобразующие bodies</b> -

siydik hosil qilishga moslashgan.	почки, которые вырабатывают мочу.	kidneys which develop urine.
<b>Siydik ajratuvchi a'zolar</b> - siydikni chiqaruvchi a'zolar (siydik yo'li, siydik pufagi, tashqi siydik chiqaruv yo'llari)	<b>Мочевыводящие органы</b> - органы, выводящие мочу наружу (мочеточники, мочевой пузырь, мочеиспускательный канал)	<b>Мочевыводящие bodies</b> - the bodies deducing urine outside (мочеточники, a bladder, мочеиспускательный the channel)
<b>Yuqori nafas yo'llari</b> - uning tarkibiga burun bo'shlig'i, hiqildoq, kiradi. Bu qism xavoni uzluksiz kirishini ta'minlaydi.	<b>Нижние дыхательные пути</b> - комплекс органов (гортань, трахея, бронхи), способствующих продвижению воздуха в легкие .	<b>The bottom respiratory ways</b> - a complex of bodies (a throat, a trachea, bronchial tubes), promoting air advancement in lungs.
<b>Nefron-</b> buyrak to'qimasining tuzilish va faoliyat birligi, u kapsula va egri-bugri kalalchalardan tashkil topgan.	<b>Нефрон</b> - структурно-функциональная единица почечной ткани, состоящая из почечного тельца и относящихся к нему канальцев.	<b>Нефрон-</b> the structurally functional unit of a nephritic fabric consisting of a nephritic little body and concerning to

		it каналцев
<p><b>Buyrak usti bezi</b> - u miya va pustloq qisimdan tashkil topgan bo'lib, qonda adrenalin, noradrenalin va suvtuz, oqsi, uglevodlar almashinuviga ta'sir ko'rsatuvchi steroid gormonlar ishlab chiqaradi.</p>	<p><b>Надпочечники</b> - состоят из коркового и мозгового вещества, выделяют в кровь адреналин и норадреналин, а также стероиды, влияющие на водно-солевой, белковый и углеводный обмен.</p>	<p><b>Adrenal glands-</b> consist from коркового and brain substance, allocate in blood adrenaline and noradrenalin, and also the steroids influencing a vodno-salt, albuminous and carbohydrate exchange.</p>
<p><b>Pulpa</b> - tishning ichki qismida joylashgan yumshoq to'qima bo'lib, qon-tomir va asab tolalari yig'indisidan iborat.</p>	<p><b>Пульпа</b> - мягкая ткань зуба, состоящая из сосудисто-нервного пучка, располагается внутри полости зуба.</p>	<p><b>The pulp-</b> the soft fabric of a tooth consisting of a neurovascular bunch, settles down in a tooth cavity.</p>
<p><b>Jigar</b> - og'irligi 1,5 kg bo'lgan eng yirik hazim qilish bezi. U o't suyuqligi ishlab chiqarish, glikogen deposi, zaharli moddalarni zarasizlantirish va</p>	<p><b>Печень</b> - самая крупная пищеварительная железа, имеет вес до 1,5 кг, производит желчь, является депо гликогена и</p>	<p><b>Liver</b> - the largest digestive gland, has weight to 1,5 kg, makes bile, is depot гликогена and blood, carries</p>

modda almashinuv jarayonlarida ishtirok etadi.	крови, выполняет дезинтоксикационную функцию, участвует в обмене веществ.	outдезинтоксикационнуюfunction, participates in a metabolism.
<b>Plevra</b> - o'pkaning seroz qobig'i. Parietal va visseral qismlardan iborat.	<b>Плевра</b> - серозная оболочка легкого. Состоит из двух листков: париетального и висцерального	<b>Pleura</b> - a serous cover of a lung. Consists of two leaves: париетального and висцерального
<b>Plevral bo'shliq</b> - plevra qatlamlari oralig'idagi bo'shliq. U 1-2 ml atrofida plevral suyuqlik saqlaydi va ishqalanish jarayonini kamaytirish uchun xizmat qiladi.	<b>Плевральная полость</b> - щелевидное пространство между листками плевры. Содержит 1-2 мл плевральной жидкости для уменьшения трения между листками.	<b>Pleural cavity</b> - щелевидное space between pleura leaves. Содержит 1-2 ml of a pleural liquid for friction reduction between leaves.
<b>Oraliq</b> - siydik ajratish, jinsiy tanosil a'zolarining chiqish qismi joylashgan to'siq qismini pastki soxasiga mos kelevchi bo'shliq.	<b>Промежность</b> - пространство, соответствующее выходу таза и выполненное произвольными мышцами,	<b>Промежность</b> - the space corresponding to an exit of a basin and executed by any muscles which are covered



	которые покрыты фасциями и фасциями и составляют вместе с ними мочеполовую и тазовую диафрагму.	фасциями and make together with them urinogenital and тазовую a diaphragm.
<b>Buyrak tanasi</b> - buyrak kalavasi va uni o'rab olgan kapsuladan iborat tuzilma.	<b>Почечное тельце</b> - образование, состоящее из почечного клубочка и охватывающей его капсулы	<b>Nephritic little body</b> - the formation consisting from nephritic клубочка and a capsule covering it
<b>Qalqansimon oldi bezi</b> - qalqonsimon bez oldida joylashib, gan va kalsiy va fosfor almashinuvini boshqaruvchi paratgormon ishlab chiqaruvchi bez.	<b>Паращитовидные железы</b> - расположены по бокам от щитовидной железы, регулируют обмен кальция и фосфора в организме, вырабатывают паратгормон.	<b>Parathyroid glands</b> - are located on each side from a thyroid gland, regulate a calcium and phosphorus exchange in an organism, develop паратгормон.
<b>Ekzokrin bezlar</b> - bu bezlar (so'lak bezlari, o't pufagi) suyuqlikni biror bir bo'shliq yoki tana yuzasiga ajratadi	<b>Экзокринные железы</b> - железы, секрет которых выделяется либо в какую-либо	<b>Ekzokrin glands</b> - glands, секрет which it is allocated or in any

(ter va yogʻ bezlari).	полость (слюнные железы, желчный пузырь), либо на поверхность кожи (потовые, сальные железы).	cavity (salivary glands, a bilious bubble), or for a skin surface (потовые, sebaceous glands).
<p><b>Endokrin bezlari</b> - bu bezlarning ajratuv naylari boʻlmaydi va ishlab chiqargan suyuqligi qonga chiqariladi. Bezlar ajratgan faol moddalar gormonlar beb ataladi. Ular oqsil va steroid tabiatga ega. Quydagi endokrin bezlari farqlanadi: gipofiz, epifiz, ayrisimon bez, qalqonsimon va qalqonsimon oldi bezlari, oshqozon osti bezining endokrin qismi, buyrak usti bezlari va jinsiy bezlarning bir qismi.</p>	<p><b>Эндокринные железы</b> - железы, не имеющие выводного протока и выделяющие свой секрет непосредственно в кровь. Продукт деятельности эндокринных желез имеет белковую природу, является активным химическим веществом и называется гормоном. Различают следующие</p>	<p><b>Эндокринные glands</b> - glands which do not have выводного a channel and allocating the secret directly in blood. Продукт activity эндокринных glands has the albuminous nature, is active chemical substance and is called as a hormone. Distinguish following эндокринные glands: a</p>

	<p>эндокринные железы: гипофиз, эпифиз, вилочковая железа, щитовидная и паращитовидные железы, эндокринная часть поджелудочной железы, надпочечники, эндокринные части половых желез.</p>	<p>hypophysis, эпифиз, вилочковая gland, thyroid and parathyroid glands, эндокринная a pancreas part, adrenal glands, эндокринные parts of sexual glands.</p>
<p><b>Epifiz</b> - bu bez mineral moddalar almashinuvida ishtirok etadi, bening gipofunksiyasi muddatdan oldingi jinsiy etilishga sabab bo'ladi.</p>	<p><b>Эпифиз</b> - железа, участвующая в минеральном обмене, недостаток гормона железы приводит к преждевременному половому созреванию.</p>	<p><b>Epifiz</b> - gland participating in a mineral exchange, a lack of a hormone of gland leads to premature puberty.</p>
<p><b>Urug'donlar</b> - erkak jinsiy gormonlar (androgenlar) va erkak jinsiy xujayralari</p>	<p><b>Яичко</b> - парная железа, вырабатывающая мужские</p>	<p><b>Yayichko</b> - the pair gland developing man's sexual</p>

<p>(spermatazoidlar)ni ishlab chiqaruvchi juft bez, u endokrin va ekzokrin faoliyatni bajaradi.</p>	<p>половые гормоны (андрогены) и мужские половые клетки (сперматозоиды), выполняя функцию как эндокринной, так и экзокринной железы.</p>	<p>hormones (андрогены) and man's sexual cages (сперматозоиды), carrying out function both эндокринной, and экзокринной glands</p>
<p><b>Tuxumdonlar</b> - ayol jinsiy gormonlar (estrogenlar) va ayol jinsiy xujayralari (tuxum xujayralar)ni ishlab chiqaruvchi juft bez, u endokrin va ekzokrin faoliyatni bajaradi.</p>	<p><b>Яичник</b> - парная железа, вырабатывающая женские половые гормоны (эстрогены) и женские половые клетки (яйцеклетки), выполняющая функцию как эндокринной, так и экзокринной железы.</p>	<p><b>Yayichnik</b> - the pair glanddeveloping femalesexual hormones (estrogen) and female sexual cages (яйцеклетки), carrying out function both эндокринной, and экзокринной glands.</p>

### **Asosiy adabiyotlar**

1. K. H. Netter, MD - Atlas of human anatomy | 6 th edition  
USA 2014
2. Axmedov N.K. Atlas. Odam anatomiyasi (II jild). T.: "Ibn Sino" nashriyoti, 1998y. - 262 bet.
3. Safarova D.D. Odam anatomiyasi (I jild). Darslik. T.:  
"O‘zDJTI nashriyot matbaa": 2005y. - 315 b.
4. Safarova D.D. Odam anatomiyasi (II jild), Darslik. T.:  
"O‘zDJTI nashriyot matbaa": 2006y. - 302 b.
5. Safarova D.D. Anatomiya fanidan praktikum Toshkent, 2010 -  
160 b.

### **B. Qo‘shimcha adabiyotlar:**

1. Ivaniskiy M.F. Anatomiya cheloveka, M.. FIS., 2011

2. Xudoyberdiev R.E., Axmedov N.K., Zohidov X.Z. va boshq. Anatomiyasi. T.: 1993y. - 739 b.
3. Lipchenko V.Ya., Samusov R.P. Atlas po anatomii cheloveka M., "Medisina",1983.
4. Sapin M.R. Anatomiya cheloveka. M., "Medisina", 1985, 544

## **MUNDARIJA**

Splanxologiya – ichki a’zolar xaqida tushuncha.....	3
Hazm a’zolari tizimi.....	5
Hazm qilishning tartibi.....	9
Til.....	14
Tishlar.....	17
So’lak bezlari.....	19
Qizilo’ngach.....	24
Me’da.....	25
Pardalarning tarkibiy qismlari.....	28
Ingichka ichak.....	33
Yo’g’on ichak.....	42
Jigar.....	45
Me’da osti bezi.....	51
Qorin parda.....	54
Nafas olish a’zolari.....	56
Burun bo’shlig’i.....	57
Xiqildoq.....	59

Kekirdak.....	68
Bronxlar.....	70
O'pka.....	72
Plevra.....	77
Siydik – tanosil apparati .....	80
Siydik yo'li.....	91
Qovuq.....	92
Jinsiy a'zolar tizimi.....	95
Erkak jinsiy tizimi.....	96
Moyaklarning generativ funksiyasi.....	100
Moyaklarning endokrin funksiyasi.....	102
Ayyolarning jinsiy a'zolari.....	103
Tuxumdonning generativ funksiyasi.....	107
Tuxumdonning endokrin funksiyasi.....	108
Bachadon naylari.....	110
Endokrin tizimi (ichki sekreksiya bezlari).....	113
Gipofiz.....	116
Epifiz.....	121
Qalqonsimon bez.....	122
Qalqonsimon bez oldi bezlari.....	126
Buyrak usti bezi.....	128
Me'da osti bezining endokrin qismi.....	131
Yurak va qon aylanish tizimi.....	133

Jismoniy ishda qondagi o'zgarishlar.....	145
Qon tomirlari va yurak xaqida ta'limot.....	146
Qon tomirlarining tuzilishi.....	150
Mikrotsirkilyator tizimi.....	155
Venalar.....	159
Yurak.....	162
Kichik qon aylanish doirasi tomirlari.....	179
Katta qon aylanish doirasi tomirlari.....	181
Kata qon aylanish doirasi. Aorta va uning shoxlari .....	184
Qo'l arteriyalari.....	200
Panja arteriyasi.....	205
Pastga yo'naluvchi aorta tarmoqlari.....	208
Qorin aortasining ichki toq tarmoqlari.....	212
Qorin aortasining ichki juft tarmoqlari.....	214
Qorin aortasi devor oldi tarmoqlari.....	216
Oyoq arteriyalari.....	220
Qon tomirlarining yoshga qarab o'zgarishi.....	226
Vena tizimi.....	226
Yurak venalari.....	227
Yuqorigi kavak vena tizimi.....	228
Qo'l venalari.....	232
Oyoq venalari.....	244



Limfa tizimi.....	247
Tananing turli qismlaridagi limfa tomirlari va limfa tugunlari.....	259
Immun tizimi.....	270
Timus yoki ayrisimon bez.....	276
Suyak ko'migi.....	279
Taloq.....	281
Murtaklar.....	285
Nerv tizimi.....	291
Nerv tizimining tuzilishi haqida umumiy ma'lumotlar .....	294
Orqa miya.....	304
Bosh miya.....	311
Uzunchoq miya.....	314
Ortki miya.....	317
O'rta miya.....	323
Oraliq miya.....	325
Bosh to'r formatsiyasi.....	332
Oxirgi miya.....	333
Miya po'stlog'ining tuzilishi.....	340
Bosh miya po'stlog'ida markazlarning joylashuvi.....	343
Markaziy nerv tizimining o'tkazuvchi yo'llari.....	349
Bosh miyani o'rovchi pardalar.....	356

Periferik nerv tizimi.....	360
Bosh miya nervlari.....	362
Orqa miya nervlari.....	380
Orqa miya nervlarining orqa shoxlari.....	385
Orqa miya nervlarining oldingi shoxlari.....	387
Bo'yin chigali.....	387
Yelka chigali.....	390
Ko'krak nervlari.....	397
Bel chigali.....	398
Dumg'aza chigali.....	403
Vegetativ nerv tizimi.....	410
Sinpatik qismi.....	416
Parasimpatik qismi.....	423
Sezgi a'zolari.....	426
Ko'rish a'zosi.....	429
Ko'rish analizatorining o'tkazuvchi yo'li.....	439
Ko'zning nur sindiruvchi apparati.....	441
Ko'zning yordamchi apparatlari.....	443
Daxliz-chig'anoqli a'zo.....	447
Xid bilish analizatori.....	467
Ta'm bilish analizatori.....	471
Teri analizatori.....	475
Tirnoqlar.....	485

Test.....	491
Glossariy.....	503
Adabiyot.....	513

## Оглавление

Спланхнология – учение о внутренних органах.....	3
Органы пищеварительной системы.....	5
Последовательность органов пищеварения.....	9
Язык.....	14
Зубы.....	17
Слюнные железы.....	19
Пищевод.....	24
Желудок.....	25
Составные части брюшины.....	28
Тонкий кишечник.....	33
Толстый кишечник.....	42
Печень.....	45
Поджелудочная железа.....	51
Брюшина.....	54
Органы дыхания.....	56
Полость носа.....	57

Гортань.....	59
Трахея.....	68
Бронхи.....	70
Легкие.....	72
Плевра.....	77
Моче-половая система.....	80
Органы мочевыделения.....	91
Мочевой пузырь.....	92
Органы половой системы.....	95
Мужская половая система.....	96
Генеративная функция яичек. Сперматогенез.....	100
Эндокринная функция яичек.....	102
Женская половая система.....	103
Генеративная функция яичников. Овогенез.....	107
Эндокринная функция яичников.....	108
Маточные трубы.....	110
Эндокринная система (железы внутренней секреции).....	113
Гипофиз.....	116
Эпифиз.....	121
Щитовидная железа.....	122
Паращитовидные железы.....	126
Надпочечники.....	128

Эндокринная часть поджелудочной железы.....	131
Сердечно-сосудистая система.....	133
Изменения крови под действием физических нагрузок.....	145
Учение о сердце и кровеносных сосудах.....	146
Строение кровеносных сосудов.....	150
Микроциркуляторная система.....	155
Вены.....	159
Сердце.....	162
Сосуды малого круга кровообращения.....	179
Сосуды большого круга кровообращения.....	181
Большой круг кровообращения. Аорта и ее ветви.....	184
Артерии верхней конечности.....	200
Артерии кисти.....	205
Ветви нижнего отдела аорты.....	208
Непарные ветви брюшной аорты.....	212
Парные ветви брюшной аорты.....	214
Передние ветви стенок брюшной аорты.....	216
Артерии нижней конечности.....	220
Возрастные изменения сосудов.....	226
Венозная система.....	226
Вены сердца.....	227

Система верхней полой вены.....	228
Вены верхней конечности.....	232
Вены нижней конечности.....	244
Лимфатическая система.....	247
Лимфатические сосуды и узлы различных отделов тела.....	259
Иммунная система.....	270
Тимус или вилочковая железа.....	276
Костный мозг.....	279
Селезенка.....	281
Миндалины.....	285
Нервная система.....	291
Общие сведения о строении нервной системы.....	294
Спинной мозг.....	304
Головной мозг.....	311
Продолговатый мозг	314
Задний мозг	317
Средний мозг	323
Промежуточный мозг	325
Сетчатая формация головного мозга	332
Конечный мозг	333
Строение коры головного мозга	340
Расположение центров в коре головного мозга	343

Проводящие пути ЦНС	349
Оболочки головного мозга	356
Периферическая нервная система	360
Черепно-мозговые нервы	362
Спинномозговые нервы	380
Задние ветви спинномозговых нервов	385
Передние ветви спинномозговых нервов	386
Шейное сплетение	387
Плечевое сплетение	390
Грудные нервы	397
Поясничное сплетение	398
Крестцовое сплетение	403
Вегетативная нервная система	410
Симпатический отдел	416
Парасимпатический отдел	423
Органы чувств	426
Орган зрения	429
Проводящие пути зрительного анализатора	439
Светопреломляющий аппарат глаза	441
Вспомогательный аппарат глаза	443
Орган слуха	447
Обонятельный анализатор	467

Орган вкуса	471
Орган осязания	475
Ногти	485
Тесты	491
Глоссарий	503
Литература	513

### **Table of contents**

Splanxologiya - the doctrine about internal bodies of digestive system	3 Bodies 5
Sequence of bodies пищеварения	9
Language	14
Teeth	17
Salivary glands	19
Gullet	24
Stomach	25
Components брюшины	28
Thin intestines	33
Thick intestines	42
Liver	45
Pancreas	51
Bryushina	54
Breath bodies	56
Nose cavity	57



Throat	59
Trachea	68
Bronchial tubes	70
Lungs	72
Pleura	77
To urine-sexual system	80
Mochetochnik	91
Bladder	92
Bodies of sexual system	95
Man's sexual system	96
Generativnaya function yayichek. Spertmatogenez	100
Endokrinnaya function yayichek	102
Female sexual system	103
Generativnaya function yayichnikov.	107
Endokrinnaya function	108
Matochniy pipes	110
Endokrinnaya system (gland of internal secretion)	113
Hypophysis	116
Epifiz	121
Thyroid gland	122
Parathyroid glands	126
Adrenal glands	128
Endokrinnaya a pancreas part	131

Cardiovascular system	133
Changes of blood under the influence of physical activities	
145	
The doctrine about heart and blood vessels	146
Structure of blood vessels	150
Mikrosirkulyatornaya system	155
Veins	159
Heart	162
Vessels of a small circle of blood circulation	179
Vessels of the big circle of blood circulation	181
The big circle of blood circulation. An aorta and its branches	
184	
Arteries of the top finiteness	200
Brush arteries	205
Branches of the bottom department of an aorta	208
Unpaired branches of a belly aorta	212
Pair branches of a belly aorta	214
Forward branches of walls of a belly aorta	216
Arteries of the bottom finiteness	220
Age changes of vessels	225
Venous system	226
Veins hearts	227
System of the top hollow vein	228

Veins the top finiteness	232
Veins the bottom finiteness	244
Lymphatic system	247
Lymphatic vessels and knots of various departments of a body	259
Immune system	270
Timus or вилочковая gland	276
Bone brain	279
Spleen	281
Mindalini	285
Nervous system	291
The general data on a structure of nervous system	294
Spinal cord	304
Brain	311
Oblong brain	314
Back brain	317
Average brain	323
Intermediate brain	325
Mesh formation of a brain	332
Final brain	333
Structure of a bark of a brain	340
Arrangement of the centres in a brain bark	343
Spending ways ЦНС	349

Brain covers	356
Peripheral nervous system	360
Craniocereberal nerves	362
Spinal nerves	380
Back branches of spinal nerves	385
Forward branches of spinal nerves	386
Humeral texture	387
Chest nerves	390
Lumbar texture	397
Крестцовое a texture	398
Vegetative nervous system	403
Sympathetic department	410
Parasympathetic department	416
Sense organs	423
Sight body	426
Spending ways of the visual analyzer	429
Светопреломляющий the eye device	439
The auxiliary device of an eye	441
Ear	443
The olfactory analyzer	447
Taste body	467
Nails	471
Tests	475

A glossary	503
The literature	513

Muharrir D.Ibrohimova  
Texnik muharrir M.Sultonov